

Penanganan Kasus Fraktur Tibia-Fibula pada Kucing Domestik di GloriaVet Pet Health Solution Bandung

Tibia-Fibula Fracture Case Management in Domestic Cat at GloriaVet Pet Health Solution Bandung

Kinanti Dwi Rahma^{1*}, Aqila Zata Amani¹, Aryani Sismin Satyaningtjas², Sus Derthi Widhyari³, Ivan Satriawan⁴, Bagus Ilham Pradianto⁴

¹ Mahasiswa Program Profesi Dokter Hewan, Sekolah Kedokteran Hewan dan Biomedis, IPB University, Jl Agatis Kampus IPB Dramaga, Bogor, 16680, Indonesia

² Divisi Fisiologi, Sekolah Kedokteran Hewan dan Biomedis, IPB University, Jl Agatis Kampus IPB Dramaga, Bogor, 16680, Indonesia

³ Divisi Penyakit Dalam, Sekolah Kedokteran Hewan dan Biomedis, IPB University, Jl Agatis Kampus IPB Dramaga, Bogor, 16680, Indonesia

⁴ Dokter Hewan Praktisi, GloriaVet Pet Health Solution, Jl. Prof. Dr. Sutami, Bandung, Indonesia

Diterima: 20/10/2025, Direvisi: 30/12/2025, Disetujui: 26/03/2026, Terbit Online: 01/04/2026

*Penulis untuk korespondensi: dr_kinanti@apps.ipb.ac.id

ABSTRAK

Fraktur pada tibia dan fibula di kucing biasanya terjadi akibat trauma. Evaluasi fraktur yang tepat harus dilakukan untuk menentukan tindakan yang sesuai. Kucing Virgo didiagnosa mengalami fraktur comminuted reducible pada tibia dan fraktur short oblique akibat tertabrak mobil setelah dilakukannya diagnosa penunjang berupa hematologi dan radiografi. Hasil dari planning yang dilakukan adalah pemasangan implan berupa bone plate dan intramedullary pin untuk mengurangi gaya bending dan rotation pada tulang. Operasi yang dilakukan merupakan operasi reduksi terbuka. Pengobatan pasca operasi juga sangat penting. Pengobatan terdiri dari pemberian antibiotik, analgesik, antifibrinolitik, dan fisioterapi.

Kata kunci: Fibula, fraktur, kucing, tibia

ABSTRACT

Fractures of the tibia and fibula in cats usually occur due to trauma. A proper fracture evaluation is essential to determine the appropriate treatment. A cat named Virgo was diagnosed with a comminuted reducible tibia fracture and a short oblique fracture due to a car collision after undergoing hematological and radiographic diagnostics. The planned procedure involved the placement of a bone plate and intramedullary pin to reduce bending and rotational forces on the bone. The surgery was an open reduction. Postoperative care is also crucial, including antibiotics, analgesics, antifibrinolytics, and physiotherapy.

Keywords: *Cat, fibula, fracture, tibia*

1. Pendahuluan

Fraktur adalah putusnya kontinuitas tulang atau tulang rawan, baik secara keseluruhan maupun tidak. Fraktur disertai dengan berbagai tingkat cedera pada jaringan lunak di sekitarnya, termasuk suplai darah dan gangguan fungsi sistem lokomotor. Pemeriksaan dalam menangani fraktur harus mempertimbangkan kondisi lokal dan kondisi keseluruhan pasien^[1].

Fraktur tulang dilaporkan sebagai salah satu masalah klinis terpenting yang mempengaruhi tulang karena dapat mengganggu biomekanik normal dan stabilitas struktural tulang. Fraktur tibialis umum terjadi pada anjing dan kucing dengan berbagai jenis fraktur. Fraktur ini mewakili 21% fraktur tulang panjang. Terdapat dua jenis fraktur berdasarkan kontak fraktur dengan lingkungan, yaitu fraktur tertutup (tidak ada kerusakan jaringan) dan fraktur terbuka. Fraktur terbuka sering terjadi karena kurangnya jaringan lunak pada aspek kranio-medial tibia. Fraktur tibialis menempati urutan kedua setelah fraktur radius dalam hal kemampuan non-union (25%) dan fiksasi internal diperlukan^{[1][2]}.

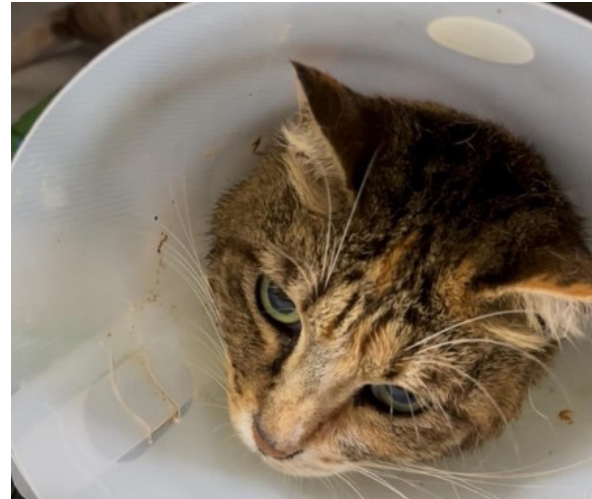Fraktur tibia pada anjing dan kucing biasanya disebabkan oleh trauma, termasuk trauma kendaraan bermotor, tembakan, perkelahian dengan hewan lain, dan jatuh. Meskipun fibula juga bisa mengalami fraktur, fibula jarang distabilkan kecuali stabilitas *stifle* atau *hock* terancam. Gaya mekanis dapat mempengaruhi fraktur pada tibia dan fraktur dapat berupa fraktur avulsi atau transversal, oblik, spiral, komunitif, atau komunitif parah. Potensi kejadian fraktur terbuka dapat disebabkan oleh sedikitnya jumlah jaringan lunak sehingga mengurangi suplai darah ekstraosseus yang dapat menunda persembuhan tulang. Cedera yang menyertai pada anggota tubuh dapat mencakup kerusakan atau kehilangan jaringan lunak yang parah^[3].

Semua pasien trauma dan bedah mendapatkan manfaat dari *pain management*. Sebagian besar prosedur ortopedi dan perbaikan fraktur dianggap memiliki tingkat nyeri sedang hingga berat. *Pain management* yang efektif mengurangi kecemasan, mengurangi stres, dan gangguan hormonal serta metabolisme yang terkait, serta memungkinkan pasien untuk beristirahat dengan nyaman^[4].

2. Materi dan Metode

2.1. Sinyalemen

Seekor kucing calico domestik bernama Virgo, berjenis kelamin betina. Bobot badan sebesar 5 kg (Gambar 1).



Gambar 1. Kucing Virgo

2.2. Anamnesa

Kucing Virgo dibawa ke klinik hewan GloriaVet Pet Health Solution Bandung pada tanggal 20 Agustus 2025 dengan alasan tertabrak mobil.

2.3. Pemeriksaan fisik

Data pemeriksaan fisik yang tersedia berupa data hasil pemeriksaan suhu yang menunjukkan suhu normal (38.9 °C), *body condition score* (BCS) 4/5, dan terdapat respons nyeri serta memar pada kaki kanan belakang.

2.4. Pemeriksaan penunjang

Berdasarkan anamnesa dan pemeriksaan fisik, perlu dilakukan pemeriksaan penunjang berupa hematologi dan radiografi.

2.5. Diagnosa

Berdasarkan hasil dari pemeriksaan fisik dan pemeriksaan penunjang. Diagnosa dalam kasus ini adalah fraktur *comminuted reducible* pada tibia dan fraktur *short oblique* pada fibula.

2.6. Diagnosa banding

Diagnosa banding dalam kasus ini adalah dislokasi.

2.7. Prognosa

Prognosa pada kasus ini adalah fausta.

2.8. Terapi

Terapi yang dilakukan pada kasus ini adalah operasi fraktur reduksi terbuka dengan menggunakan implan *bone plate-screw* dan *intramedullary* (IM) *pin* serta fisioterapi. Pengobatan dilakukan dengan pemberian antibiotik *ceftriaxone* (dosis 25–50 mg/kgBB IV) dan *metronidazole* (dosis 15 mg/kgBB IV), analgesik *acugesic tramadol* dengan dosis 1–3 mg/kgBB IV, serta antifibrinolitik *tranexamic acid* (10 mg/kgBB IV).

3. Hasil

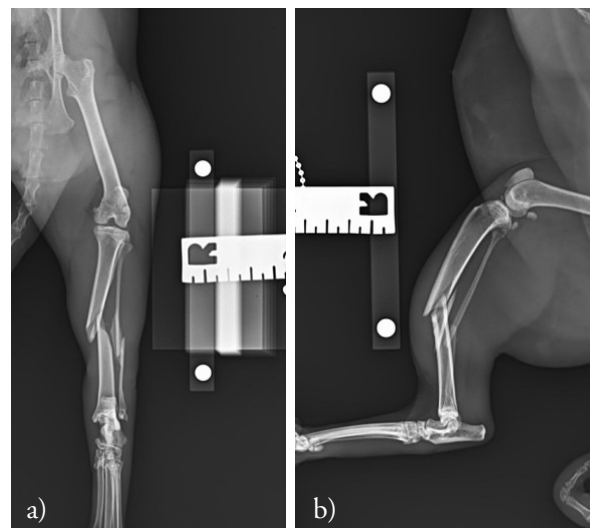
Hasil pemeriksaan hematologi pada (Tabel 1) menunjukkan nilai sel darah merah (RBC), hematokrit, hemoglobin, MCV, MCHC, dan MCH berada di kisaran nilai normal. Nilai WBC, neutrofil, dan limfosit berada di atas nilai normal yang dapat menunjukkan adanya reaksi inflamasi terhadap trauma pada area terlindas. Leukositosis biasanya disebabkan oleh peningkatan neutrofil (neutrofilia) atau limfosit (limfositosis). Leukositosis tidak selalu identik dengan peradangan; leukogram stres (akibat pelepasan kortisol) umum terjadi pada anjing, sementara leukositosis fisiologis (akibat pelepasan epinefrin) umum terjadi pada kucing. Leukositosis yang disebabkan oleh peradangan juga dapat disertai dengan pita neutrofil (pergeseran ke kiri), perubahan neutrofil toksik, atau keduanya^[5].

Tabel 1. Hasil pemeriksaan hematologi

Parameter	Hasil	Satuan	Nilai Normal
RBC	6,80	M/ μ L	6,54–12,20
HCT	34,0	%	30,2–52,3
HGB	10,4	g/dL	9,8–16,2
MCV	50,0	fL	35,9–53,1
MCH	15,3	pg	11,8–17,3
MCHC	30,6	g/dL	28,1–35,8
RDW	18,9	%	15,0–27,0
%RETIC	0,2	%	
RETIC	16,3	$10^3/\mu$ L	3,0–50,0
RETIC-HGB	15,8	pg	13,2–20,8
*WBC	26,45	$10^3/\mu$ L	2,87–17,02
%NEU	65,4	%	
%LYM	31,3	%	
%MONO	0,8	%	
%EOS	2,3	%	

Parameter	Hasil	Satuan	Nilai Normal
%BASO	0,2	%	
*NEU	17,31	$10^3/\mu$ L	2,30–10,29
*LYM	8,27	$10^3/\mu$ L	0,92–6,88
MONO	0,20	sel/ μ L	0,05–0,67
EOS	0,61	sel/ μ L	0,17–1,57
BASO	0,06	sel/ μ L	0,01–0,26
PLT	214	sel/ μ L	151–600
MPV	19,4	fL	11,4–21,6
PCT	0,42	%	0,17–0,86

Hasil hematologi darah yang telah dilakukan hanya menunjukkan kondisi fisiologis kucing Virgo dan belum dapat menyimpulkan kondisi area yang trauma akibat terlindas, sehingga dilakukan pemeriksaan penunjang radiografi. Hasil pemeriksaan radiografi menunjukkan adanya *comminuted reducible fracture* pada tibia dan *oblique fracture* pada fibula yang dapat diamati pada (Gambar 2).



Gambar 2. Radiografi pre operasi
Craniocaudal view (a) dan lateral view (b)

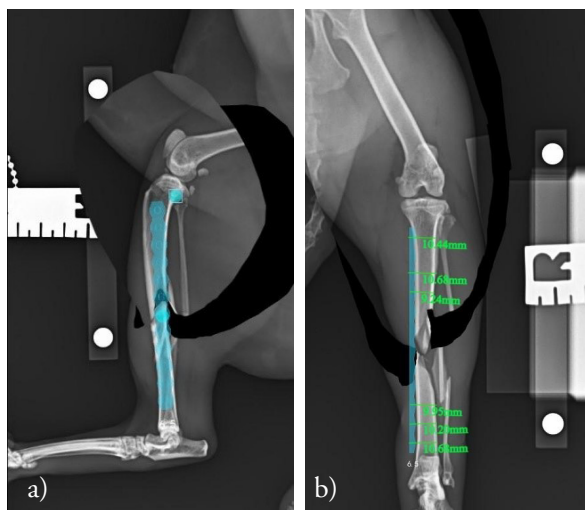
4. Pembahasan

Berdasarkan hasil radiografi, jenis fraktur dapat dievaluasi dari parameter mekanik, biologis, dan klinis. Parameter mekanik menunjukkan adanya *comminuted reducible fracture* pada tibia dan *oblique fracture* pada fibula disertai dengan *body condition score* (BCS) kucing Virgo, yaitu 4/5 sehingga *scoring* terhadap parameter mekanik berada pada nilai sedang atau *moderate*. BCS dapat mempengaruhi besarnya tekanan pada lokasi fraktur sehingga mempengaruhi *load bearing* antara tulang dengan implan. Penilaian BCS pada kucing dapat dilakukan

dengan sistem 5 poin (1 = sangat kurus/emasi; 2 = terlalu kurus; 3 = berat badan ideal; 4 = terlalu gemuk; 5 = obesitas)^[6].

Parameter biologis menunjukkan *closed fracture* pada kucing dewasa sehingga berada pada *scoring* baik. Parameter klinis menunjukkan kucing dan klien cukup kooperatif dalam menjalani tindakan sehingga berada pada *scoring* baik. Penilaian umum berada pada *scoring* sedang atau *moderate* yang nantinya akan berpengaruh pada lamanya persembuhan.

Terdapat beberapa metode stabilisasi yang berbeda untuk fraktur tibialis kucing termasuk *open reduction and internal fixation (ORIF)*, *external skeletal fixation (ESF)*, *low-stiffness ESF*, *circular ESF*, dan *minimally invasive plate osteosynthesis*^[7]. Jenis implan yang dapat digunakan untuk stabilisasi fraktur diafisis, yaitu *bone plate-screws* dan *interlocking nails*. Perangkat tambahan, seperti IM pin, *lag screws*, *pre-loaded neutral screws* atau *cerclage wires* dapat digunakan, tetapi hanya jika dikombinasikan dengan implan tersebut^[8].



Gambar 3. *Planning* pre operasi reduksi tibia (a), Kedalaman tiap *screw* sampai menembus cortical (b)

Pada kasus ini, digunakan *boneplate* untuk mengurangi gaya rotasi dengan IM pin untuk mengurangi gaya *bending* dari tulang. *Planning* ini dilakukan melalui *iBluevet preoperative planning software*© untuk mengetahui jenis dan ukuran implan yang akan digunakan dengan melakukan *alignment* pada tulang tibia. Setelah *planning* dilakukan, disimpulkan bahwa *boneplate* yang akan digunakan adalah ukuran 6,5 mm dengan 12 *screw holes*. *Screw* yang akan digunakan berjumlah

6 buah *screw*. IM pin yang digunakan berukuran 1,5 mm yang didapatkan dari perhitungan 40% dari *medullary canal* terkecil. *Planning* fraktur dapat diamati pada (Gambar 3).

IM pin dapat digunakan untuk menstabilkan fraktur diafisis tibialis, memberikan ketahanan yang sangat baik terhadap pembengkokan atau *bending* tetapi tidak ada ketahanan terhadap gaya rotasi atau beban aksial^[3].

Berdasarkan temuan klinis serta hasil pemeriksaan penunjang seperti hematologi dan radiografi, tindakan yang dilakukan untuk mengatasi kasus fraktur tibia-fibula pada kucing Virgo adalah melalui prosedur bedah *open reduction* fraktur. Penanganan fraktur dapat dilakukan dengan *open reduction* atau *closed reduction* berdasarkan jenis dan tingkat keparahan fraktur. Keuntungan reduksi terbuka meliputi visualisasi dan kontak langsung dengan fragmen tulang, memfasilitasi rekonstruksi anatomis, memungkinkan penempatan implan secara langsung, rekonstruksi tulang memungkinkan *load-sharing* tulang dan implan yang menghasilkan fiksasi fraktur yang lebih kuat, dan *cancellous bone graft* dapat digunakan untuk mempercepat penyembuhan tulang. Kerugian reduksi terbuka meliputi peningkatan trauma bedah pada jaringan lunak dan suplai darah dan peluang yang lebih besar untuk menimbulkan kontaminasi bakteri. *Closed reduction* mengacu pada reduksi fraktur atau *alignment* tanpa pembedahan. *Closed reduction* menjaga jaringan lunak dan suplai darah, serta mengurangi risiko infeksi^[3].

Prosedur operasi pada kucing Virgo dimulai dengan pemberian anestesi premedikasi, yaitu *butorphanol* dengan dosis 0,2 mg/kg secara intravena (IV), diikuti dengan induksi menggunakan *ketamine* dan *medetomidine* dengan dosis masing-masing 5 mg/kg dan 80 µg/kg IM. *Butorphanol* bekerja sebagai analgesik dan antitusif yang dihasilkan dari depresi sentral mekanisme batuk. *Ketamine* yang diberikan tunggal pada dosis anestesi umum menyebabkan hipertonisitas otot rangka. Efek ini biasanya dikendalikan dengan pemberian agonis adrenergik alfa-2, seperti *medetomidine*. *Medetomidine* dikombinasikan dengan *ketamine* digunakan untuk memberikan durasi anestesi bedah yang singkat (20–30 menit)^[9]. Sebelum operasi, dilakukan preparasi area bedah dengan pencukuran pada area *hip* sampai metatarsal, kemudian dibersihkan dengan *chlorhexidine* dan alkohol 70%.

Endotracheal tube (ETT) digunakan untuk menjaga jalur pernapasan selama prosedur dan diberi juga anestesi inhalasi berupa *isoflurane*.

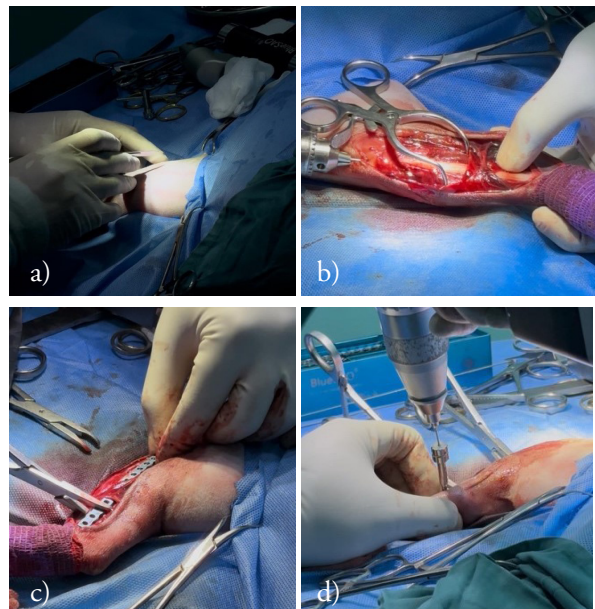
Kucing *Virgo* diposisikan dalam *dorsal recumbency* dan dilakukan pemasangan duk steril. Insisi dilakukan di *craniomedial* sampai sepanjang tibia menggunakan *blade* no. 10. *Fascia* yang menutupi tulang didiseksi dan hindari vena safena medial serta nervus safena yang melintang pada permukaan tibia. *Gelpi retractor* dapat digunakan untuk mempermudah visualisasi area bedah. *Intramedullary pin* dapat dimasukkan secara *normograde* pada bagian proksimal tibia bagian medial hingga menembus tulang pada titik di tengah antara tuberkulum tibialis dan kondilus tibialis medial. IM pin harus mencapai *cancellous bone* dan dapat dipotong menggunakan *pin cutter*.

Bending plier digunakan pada plat untuk menyesuaikan bentuk plat dengan permukaan medial tibia yang melengkung. Plat diletakkan pada permukaan medial tibia dan dapat ditahan menggunakan *bone holding forceps* pada bagian proksimal dan distal untuk memudahkan pemasangan sekrup atau *screw*. Lubang plat bagian distal dibor menggunakan *drill* dan *drill sleeve screw-in*. Kedalaman lubang dapat dihitung menggunakan *depth gauge* untuk menentukan ukuran sekrup yang dibutuhkan. Sekrup kortikal dipasang pada lubang plat menggunakan *screwdriver*. Kemudian, dilanjutkan pada lubang plat bagian proksimal. Sekrup paling proksimal dan paling distal dimasukkan terlebih dahulu untuk membentuk sumbu tulang anatomis serta menjaga posisi plat yang benar di atas tulang^[3].

Lubang plat dibor menggunakan konsep *far-far-near-near* secara satu per satu untuk menghindari perubahan posisi plat akibat perpindahan mikro. Total sekrup yang dipasangkan adalah 6 sekrup dengan 2 sekrup kortikal dan 4 sekrup pengunci. Sekrup pengunci atau *locking screw* dirancang dengan kepala berulir yang disekrup atau dikunci ke dalam pelat yang dirancang khusus dengan lubang plat berulir. Sekrup kortikal atau *cortical screw* sepenuhnya berulir dan dirancang untuk digunakan pada tulang kortikal kompak^[3]. Data klinis dan eksperimental menunjukkan bahwa jarak minimal antara lubang sekrup dan garis fraktur harus 4 hingga 5 mm atau setidaknya sama dengan diameter sekrup yang digunakan. Pemberian *prestressing* (*underbending*) pada plat disarankan dalam kebanyakan kasus karena membantu

meminimalkan celah pada bagian korteks tulang yang jauh dan membantu kompresi saat sekrup akhirnya dikencangkan. Hal ini biasanya menghasilkan celah 1 mm antara tulang dan plat di lokasi fraktur^[1].

Setelah seluruh sekrup sudah dipasang, *range of motion* dapat diperiksa dengan melakukan ekstensi dan fleksi pada kaki untuk melihat ada atau tidaknya gangguan pergerakan akibat implan yang dipasang. Area insisi dapat dijahit menggunakan benang *monofilament absorbable 3/0* dari *fascia* menggunakan simpul *simple continuous* dan kulit menggunakan simpul *interlock*. Area jahitan dibersihkan menggunakan NaCl 0.9% sebelum ditutup menggunakan kasa. Prosedur operasi dapat diamati pada (Gambar 4).



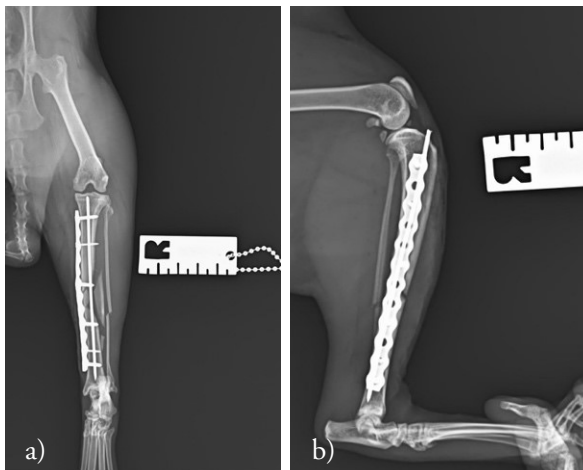
Gambar 4. Prosedur *open reduction*; insisi kulit dan fascia (a), pemasangan IM pin (b), pemasangan plat (c), pemasangan sekrup (d)

Pascaoperasi, semua fraktur harus dievaluasi secara radiografi untuk mengetahui *alignment*, reduksi, dan penempatan implan. *Alignment* fragmen fraktur ke orientasi normalnya sangat penting untuk mencegah perpindahan sudut dan torsional sendi. Aposisi kortikal fragmen fraktur diperlukan untuk memastikan penyembuhan tulang yang tepat waktu. Sebagai contoh, aposisi kortikal 50% diperlukan untuk mencegah penyatuan yang tertunda ketika perbaikan dilihat dalam proyeksi kranio kaudal dan lateral. Evaluasi kritis pemilihan dan aplikasi implan (*apparatus*) pada radiografi pascaoperasi seringkali dapat memprediksi masalah

seperti kegagalan implan. Aktivitas (*activity*) mengacu pada aktivitas biologis tulang sebagai respons terhadap fiksasi yang digunakan^[4].

Penilaian terhadap 4A (*alignment, apposition, activity, dan apparatus*) dilakukan setelah operasi. *Alignment* pada fragmen yang fraktur sudah berada pada posisi yang sesuai dengan tulang utamanya, fraktur pada fibula dibiarkan untuk terjadinya persembuhan sekunder. *Apposition* pada fragmen fraktur sudah berada pada lokasi anatomis yang seharusnya, walaupun tidak 100% menyentuh kedua bagian ujung fraktur. Fragmen fraktur pada bagian lateral dibiarkan untuk terjadinya persembuhan sekunder dan tidak dilakukan intervensi untuk mengurangi rusaknya jaringan lunak di sekitar fragmen. *Apparatus* atau implan yang digunakan sudah sesuai dalam mengurangi gaya *bending* dan rotasi. Namun, pemasangan sekrup ketiga dari proksimal terlalu dengan dengan garis fraktur sehingga dapat beresiko menyebabkan terbentuknya patahan baru.

Activity atau aktivitas berkaitan dengan tingkat persembuhan dari tulang yang harus diperiksa setiap 6 minggu sekali. Pemeriksa harus mencari tanda-tanda infeksi dan pembentukan tulang baru periosteal. Resorpsi tulang dievaluasi untuk menentukan apakah terjadi revaskularisasi normal pada tepi fragmen tulang atau mengindikasikan infeksi atau pelonggaran implan^[1]. Hasil pemasangan implan dapat diamati pada (Gambar 5).



Gambar 5. Radiografi pasca operasi *Craniocaudal view* (a) dan *lateral view* (b)

Pengobatan pasca operasi yang diberikan kepada kucing Virgo mencakup terapi antibiotik, analgesik, serta terapi suportif untuk mendukung pemulihan. Antibiotik utama yang digunakan

adalah *ceftriaxone* dengan dosis 25–50 mg/kg IV diberikan dua kali sehari. Antibiotik tambahan adalah *metronidazole* dengan dosis 15 mg/kg IV. *Ceftriaxone* telah banyak digunakan untuk mencapai profilaksis yang efektif terhadap patogen penyebab komplikasi pasca operasi. Dosis tunggal *ceftriaxone sodium* yang dikombinasikan dengan *metronidazole* secara intravena, terbukti paling efektif dalam menangani infeksi pasca operasi dibandingkan dengan sefalosporin generasi pertama dan generasi kedua lainnya. Kombinasi *ceftriaxone* dengan *metronidazole* memberikan cakupan yang luas terhadap patogen aerobik dan anaerobik^[10].

Kucing Virgo diberikan analgesik berupa *Acugesic tramadol* dengan dosis 1–3 mg/kgBB IV. Analgesik lainnya berupa *ketamine drip* dengan konsentrasi 0,75% pada infus RL *continuous rate infusion* (CRI). *Tranexamic acid* diberikan untuk menghentikan pendarahan pasca operasi dengan dosis 10 mg/kgBB IV. Tramadol injeksi digunakan secara perioperatif untuk memberikan analgesik pada nyeri akut. Beberapa metabolit tramadol bersifat agonis pada semua reseptor opioid, terutama reseptor mu. Asam traneksamat adalah analog lisin sintetik yang berikatan secara reversibel dengan situs pengikatan lisin pada plasminogen. Hal ini mencegah aksi plasmin pada fibrin, sehingga menunda pelarutan fibrin dan mengurangi perdarahan^[9].

Obat yang diresepkan setelah kondisi pasien stabil adalah *Amoxicillin/clavulanate potassium* 125 mg dengan dosis 62,5 mg PO. Tablet dan suspensi oral amoksisilin/kalium klavulanat digunakan pada anjing dan kucing dalam pengobatan infeksi saluran kemih, kulit, dan jaringan lunak. Amoksisilin umumnya memiliki spektrum aktivitas dan kegunaan yang sama dengan ampisilin. Untuk mengurangi inaktivasi penisilin oleh beta-laktamase, kalium klavulanat dan sulbaktam telah dikembangkan untuk menonaktifkan enzim-enzim tersebut dan dengan demikian memperluas spektrum penisilin^[11]. Latihan *passive range of motion* (PROM) dengan cara menggerakkan kaki pasien secara ekstensi dan fleksi dapat dilakukan oleh pemilik ketika pasien sudah dipulangkan.

Latihan PROM melibatkan pergerakan anggota tubuh dan sendi oleh terapis tanpa upaya yang dilakukan oleh hewan. Tujuan PROM adalah untuk mempertahankan rentang gerak sendi yang normal, serta meminimalkan atrofi tulang rawan

sendi yang terkait dengan imobilisasi dan trauma yang berkepanjangan. Meningkatkan aliran darah, tetapi PROM tidak mencegah atrofi otot, juga tidak meningkatkan kekuatan atau daya tahan otot. Latihan terapi aktif dilakukan oleh hewan. Latihan-latihan ini membantu membangun kekuatan, massa otot, kelincihan, koordinasi, dan kesehatan kardiovaskular, serta dapat digunakan sebagai alat bantu jangka panjang setelah pasien pulih dari trauma/operasi untuk meningkatkan kesehatan secara keseluruhan. Intensitas aktivitas sangat bergantung pada tingkat pemulihan pasien. Latihan terapi aktif meliputi duduk, berbaring, berdiri, berjalan dan menanjak^[4].

5. Kesimpulan

Kucing Virgo dengan kondisi fraktur *comminuted reducible* pada tibia dan fraktur *short oblique* pada fibula dioperasi secara reduksi terbuka dari bagian medial tibia. Implan yang digunakan adalah *bone plate* dan *intramedullary pin* untuk mengurangi gaya *bending* dan *rotation* pada tulang. Terapi pasca operasi terdiri dari antibiotik, analgesik, antifibrinolitik, dan fisioterapi.

Ucapan Terima kasih

Terima kasih kepada klinik hewan GloriaVet Pet Health Solution Bandung yang telah memfasilitasi dan menyetujui penulisan studi kasus ini.

Daftar Rujukan

- [1] **De Camp CE, Johnston SA, Dejardin LM, Schaefer SL.** 2016. Brinker, Piermattei, and Flo's Handbook of Small Animal Orthopedics and Fracture Repair Fifth Edition. Missouri (US): Elsevier.
- [2] **El-Shafey S, El-Mezyen AEM, Behery A, Abd El Raouf M.** 2022. Tibial and fibular fractures in dogs and cats: retrospective study. Zagazig Veterinary Journal. 50(1): 52-61.
- [3] **Fossum TW.** 2019. Small Animal Surgery (Fifth Edition). Philadelphia (PA): Elsevier.
- [4] **Johnson AL, Houlton JEF, Vannini R.** 2005. AO Principles of Fracture Management in the Dog and Cat. Davos (CH): AO Publishing.
- [5] **Cohn LA, Cote E.** 2020. Cote's Clinical Veterinary Advisor Dogs and Cats Fourth Edition. Missouri (US): Elsevier.
- [6] **Peterson ME, Castellano CA, Rishniw M.** 2016. Evaluation of body weight, body condition, and muscle condition in cats with hyperthyroidism. Journal of veterinary internal medicine. 30(6): 1780-1789.
- [7] **Perry KL, Bruce M.** 2015. Impact of fixation method on postoperative complication rates following surgical stabilization of diaphyseal tibial fractures in cats. Veterinary and Comparative Orthopaedics and Traumatology. 28(02): 109-115.
- [8] **Zurita M, Craig A.** 2022. Feline diaphyseal fractures: management and treatment options. Journal of Feline Medicine and Surgery. 24(7): 662-674.
- [9] **Allerton F.** 2020. BSAVA Small Animal Formulary 10th Edition. Gloucester (UK): British Small Animal Veterinary Association.
- [10] **Rafique R, Asi MN, Saqib M, Hussain MH, Mushtaq A.** 2014. Preoperative administration effect of metronidazole, ceftriaxone sodium and their combination on stenotic index of jejunal anastomotic segment of dogs. Korean Journal of Veterinary Research. 54(1): 27-30.
- [11] **Plumb DC.** 2018. Plumb's Veterinary Drug Handbook (9th Edition). New Jersey (US): Wiley-Blackwell.