Jurnal Veterinar dan Biomedis
Vol 4, No 2 (2026): 59-64. 10.29244/jvetbiomed.4.2.59-64
https://journal.ipb.ac.id/index.php/jvetbiomed
e-ISSN 2987-2251, p-ISSN 2985-4954

STUDI KASUS

Penanganan Pyometra pada Sapi Peranakan *Friesian Holstein* (PFH) di Puskeswan dan RPH Kota Batu

Management of Pyometra in Dairy Cows (PFH) at Puskeswan and RPH in Batu

Purnama Surya Ningsih[1*], Habib Syaiful Arif Tuska[2], Sruti Listra Adrenalin[3], Dahliatul Qosimah[3]
[1] Pendidikan Profesi Dokter Hewan / Fakultas Kedokteran Hewan Universitas Brawijaya, Malang
[2] RPH dan Puskeswan Kota Batu
[3] Laboratorium Mikrobiologi dan Imunologi Veteriner, Fakultas Kedokteran Hewan, Universitas Brawijaya, Malang

Diterima: 13/01/2025, Direvisi: 28/06/2026, Disetujui: 05/05/2026, Terbit Online: 05/10/2026
*Corresponding author: suryaningsih@student.ub.ac.id

ABSTRAK

Sapi perah merupakan salah satu komoditas yang masuk dalam dokumen revitalisasi pertanian. Kesehatan hewan mutlak diperlukan untuk keberhasilakn kehidupan reproduksi ternak. Pyometra merupakan peradangan kronis yang ditandai dengan adanya eksudat dalam uterus. Hasil pemeriksaan fisik menunjukkan BCS sapi kasus 2/5. Pemeriksaan suhu per-rektal menunjukkan 39,7°C, frekuensi pulsus 60x/menit, heart rate 60x/menit, frekuensi respirasi 36x/menit, CRT dan sapi terlihat terengah-engah. Sapi terlihat lemas dan lesu, terdapat leleran kental setelah dilakukan pemeriksaan dengan metrichek. Pemeriksaan penunjang berupa pewarnaan sitologi dan ditemukan neutrofil dan koloni bakteri. Pewarnaan gram dan Isolat bakteri dengan media MSA, MCA, EMBA. Hasil isolat menunjukkan spesies *Staphyloccoccus sp*. dan *Escherichia coli (E. coli)*. Berdasarkan anamnesis, gejala klinis, pemeriksaan fisik, dan pemeriksaan penunjang maka diagnosis dari kasus ini adalah pyometra. Penanganan yang diberikan pada sapi kasus Pyometra yaitu pemberian antibiotic collibact bolus 1 tab (*Trimetroprim* 200 mg dan *Sulfadiazine* 1.000 mg) yang dilarutkan dengan 20 ml NaCl dan diberikan secara intrauterine, antiinflamasi Flunimin® 1 ml/50 kg BB secara Intramuscular dan vitamin Vitadin® 0-5-1 ml/100 kg BB secara intramuscular.

Kata Kunci: bakteri, pyometra, sapi PFH, uterus

ABSTRACT

Dairy cattle are one of the commodities included in the agricultural revitalization document. Animal health is essential for the success of livestock reproduction. Pyometra is a chronic inflammation characterized by the presence of exudate in the uterus. Physical examination revealed a Body Condition Score (BCS) of 2/5. Rectal temperature was recorded at 39.7°C, pulse rate at 60 bpm, heart rate at 60 bpm, respiratory rate at 36 bpm, and capillary refill time (CRT) was normal. However, the cow appeared panting, weak, and lethargic, with thick vaginal discharge detected using a metricheck. Supportive diagnostic tests, including cytology staining, revealed neutrophils and bacterial colonies. Gram staining and bacterial isolation were performed using MSA, MCA, and EMBA media. The isolation results indicated the presence of Staphylococcus spp. and Escherichia coli. Based on anamnesis, clinical signs, physical examination, and supportive diagnostic tests, the diagnosis for this case was pyometra. The treatment provided for the pyometra case included the administration of the antibiotic Collibact Bolus (1 tablet containing Trimethoprim 200 mg and Sulfadiazine 1,000 mg) dissolved in 20 ml NaCl and given intrauterinely, the anti-inflammatory drug Flunimin® at 1 ml/50 kg body weight intramuscularly, and the vitamin supplement Vitadin® at 0.5-1 ml/100 kg body weight intramuscularly.

Keyword: bacteria, dairy cow (PFH), pyometra, uteri

©2024 Sekolah Kedokteran Hewan dan Biomedis, IPB University
Open Acces Under Creative Commons Attribution-ShareAlike 4.0 International License (CC-BY-SA)

1. Pendahuluan

Kesehatan hewan mutlak diperlukan untuk keberhasilakn kehidupan reproduksi ternak. Gangguan fungsional reproduksi pasca partus ataupun post partus sering terjadi pada sapi perah betina yang dapat menurunkan ekonomi peternakan. Gangguan reproduksi yang terjadi dapat disebabkan oleh mikroorganisme. Salah satu organ reproduksi yang dapat mengalami gangguan reproduksi pasca melahirkan adalah uterus (Ratnani dkk., 2020).

Pyometra merupakan peradangan kronis yang ditandai dengan adanya eksudat dalam uterus, yang menyebabkan gangguan reproduksi yang bersifat sementara (infertil) atau permanen (majir), dan terdapat pada semua jenis hewan ternak. Kondisi ini umumnya disebabkan oleh infeksi bakteri oportunistik seperti *Trueperella pyogenes*, *Fusobacterium necrophorum*, atau *Escherichia coli*, yang berkembang di uterus yang tidak sepenuhnya bersih pasca melahirkan atau mengalami trauma selama proses partus (Adyantono, 2016).

2. Materi dan Metode

2.1. Sinyalemen dan Anamnesa



Gambar 1. Sapi kasus

Sapi kasus berjenis kelamin betina, berwarna hitam putih, berumur 5 tahun dengan BCS 2/5. Berdasarkan keterangan pemilik pada Gambar 1 sapi sudah tidak nafsu makan selama 3 hari, sapi diberikan pakan hijauan yaitu rumput gajah dan kosentrat yaitu ampas tahu. Sudah pernah IB dua kali, interval 1 bulan setelah partus dan 3 bulan setelahnya. Riwayat partus 6 bulan lalu.

2.2. Pemeriksaan fisik

Hasil pemeriksaan fisik menunjukkan BCS sapi kasus 2/5. Pemeriksaan suhu per-rektal menunjukkan 39,7°C, frekuensi pulsus 60x/menit, heart rate 60x/menit, frekuensi respirasi 36x/menit, dan sapi terlihat terengah-engah. Sapi terlihat lemas dan lesu, tidak nafsu makan serta tidak aktif seperti biasanya.

2.3. Pemeriksaan penunjang

Pemeriksaan penunjang yang dilakukan yaitu pemeriksaan dengan metrichek, Pemeriksaan ulas sitologi, dan kultur bakteri.

2.4. Diagnosa

Berdasarkan anamnesis, gejala klinis, pemeriksaan fisik, dan pemeriksaan penunjang maka diagnosis dari kasus ini adalah pyometra. Pada sapi, pyometra sering kali dimulai dengan metritis (peradangan pada rahim) atau endometritis (peradangan pada lapisan dalam rahim), yang jika tidak ditangani dengan tepat dapat berkembang menjadi pyometra. Salah satu faktor yang memperburuk kondisi ini adalah tingginya kadar progesteron yang mengurangi kontraksi rahim dan kemampuan rahim untuk membersihkan dirinya dari infeksi. Akibatnya, infeksi berkembang lebih lanjut dan menyebabkan peradangan berat, yang dapat mempengaruhi kesuburan sapi (Kumar & Pooja, 2023).

2.5. Prognosa

Pada kasus didapati adanya prognosa fausta yang berarti dapat disembuhkan dengan dilakukan penanganan dan pengobatan.

2.6. Terapi

Terapi yang diberikan pada sapi kasus Pyometra yaitu dengan pencucian (irigasi) menggunakan Nacl 0,9%, pemberian antibiotic collibact bolus 1 tab (*Trimetroprim* 200 mg dan *Sulfadiazine* 1.000 mg) yang dilarutkan dengan 20 ml NaCl dan diberikan secara intrauterine, antiinflamasi Flunimin® 1 ml/50 kg BB secara Intramuscular dan vitamin Vitadin® 0-5-1 ml/100 kg BB secara intramuscular. 2.7 Penanganan

©2026 Sekolah Kedokteran Hewan dan Biomedis, IPB University

3. Hasil

3.1. Metrichek dan Sitologi

Hasil pemeriksaan metrichek, didapatkan cairan uterus putih kekuningan dengan konsistensi kental. Berdasarkan hasil sitologi cairan pada **Gambar 2** ditemukan adanya neutrofil yang terdegradasi dan koloni bakteri.



Gambar 2 (a) Hasil pemeriksaan metrichek, didapatkan cairan uterus putih kekuningan dengan konsistensi kental, (b) Hasil Sitologi cairan uterus hewan kasus, ditemukan adanya neutrofil terdegradasi (Panah orange), ditemukan adanya koloni bakteri (Panah biru).

Berdasarkan hasil sitologi cairan pada **Gambar 2** ditemukan adanya neutrofil yang terdegradasi dan koloni bakteri. Neutrofil yang terdegradasi biasanya menunjukkan inti yang terfragmentasi atau berbentuk pyknosis (berbentuk bulat dengan kromatin yang terkondensasi), serta hilangnya granula yang sebelumnya terwarnai dengan warna yang tajam. Sitoplasma dari neutrofil yang terdegradasi juga dapat terlihat lebih kabur, kadang disertai dengan adanya vakuola. Granula-granula dalam sitoplasma mungkin terdispersi atau hilang akibat proses degradasi (Scordino, 2016). Fenomena ini sering dijumpai pada kondisi inflamasi akut atau infeksi, di mana neutrofil berperan penting dalam respons imun. Keberadaan bakteri dapat menunjukkan proses inflamasi dan infeksi yang sedang berlangsung. Keberadaan bakteri ini dapat memicu respons imun yang kuat, termasuk peningkatan jumlah neutrofil. Bakteri dapat merangsang neutrofil untuk beraksi, tetapi jika jumlah bakteri terlalu banyak atau jika bakteri tersebut memiliki mekanisme untuk menghindari penghancuran oleh neutrofil, maka neutrofil dapat mengalami degradasi tanpa mampu mengeliminasi bakteri secara efektif (Mlodzik, *et al.* 2020).

3.2. Pewarnaan gram dan Isolat Bakteri

Pemeriksaan dilanjutkan dengan pewarnaan gram serta isolat diperlukan untuk mengetahui spesies bakteri yang menginfeksi. Pada pemeriksaan pewarnaan gram didapatkan adanya bakteri gram negatif. Selanjutnya dilakukan pemeriksaan isolat bakteri menggunakan media MSA, MCA dan EMBA.

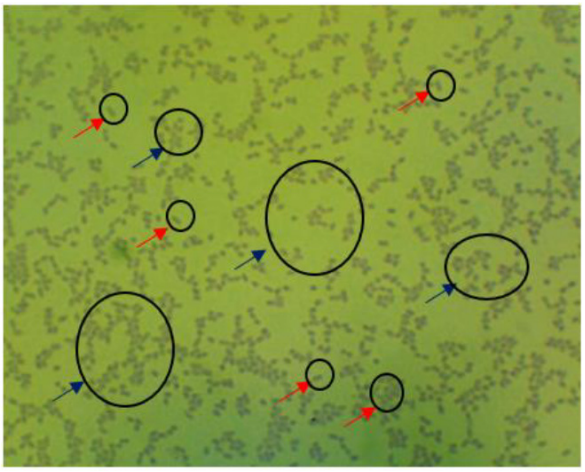

Gambar 3. Hasil Pewarnaan Gram (Panah biru) Gram positif, (Panah merah).

Pewarnaan Gram digunakan untuk mengamati dua jenis bakteri, yaitu bakteri gram positif dan gram negatif. Pewarnaan ini bertujuan untuk mempermudah pengamatan bakteri secara mikroskopik, memperjelas ukuran dan bentuknya, serta melihat struktur bakteri (Khairiyah, 2020). Berdasarkan hasil pemeriksaan isolat pada **Gambar 4** ditemukan adanya bakteri *E.colli* dan *Staphylococcus* sp. Menurut Mahon et al. (2015), morfologi *Staphylococcus* sp. melalui pemeriksaan mikroskopis dengan pewarnaan gram akan menunjukkan sel bakteri gram positif berbentuk coccus dan berwarna ungu dengan bentukan cluster yang khas. *Escherichia coli* adalah bakteri Gram negatif, anaerob fakultatif, yang termasuk dalam ordo *Enterobacterales.* Bakteri ini berbentuk batang dengan diameter sekitar

©2026 Sekolah Kedokteran Hewan dan Biomedis, IPB University

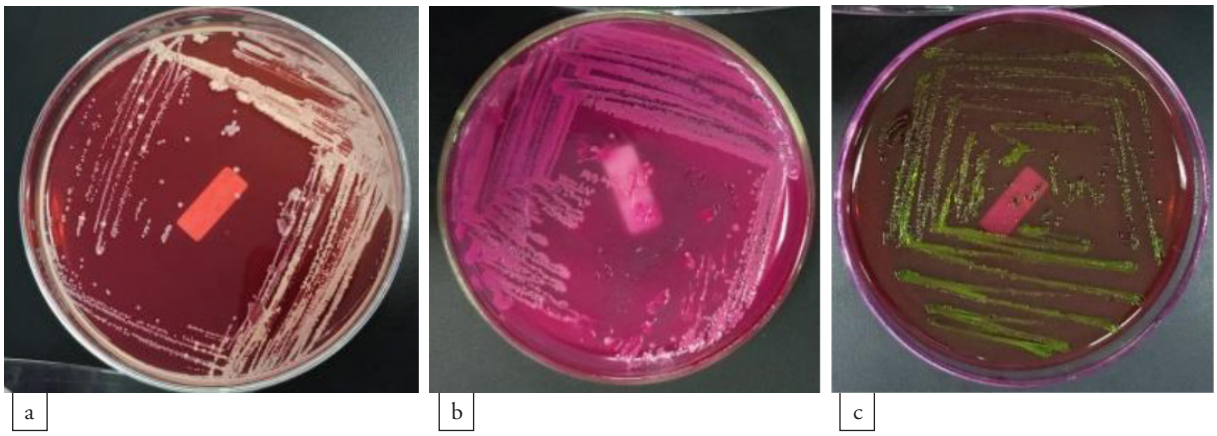

Gambar 4. Hasil media isolat bakteri, a: Koloni bakteri dengan media MSA terbentuk koloni berwarna kuning, b: Koloni bakteri dengan media MCA terbentuk koloni berwarna merah muda, c: Koloni bakteri dengan media EMBA terbentuk koloni berwarna hijau metalik.

0,4 µm dan panjang 2–3 µm. Bakteri ini dapat dilengkapi atau tidak dengan kapsul dan umumnya bergerak karena adanya flagela peritrik. Tumbuh pada berbagai suhu (15-45°C) dan dapat bertahan hidup di lingkungan dalam waktu yang lama (Sora *et al*., 2021).

Media Mannitol Salt Agar (MSA) adalah media yang digunakan secara selektif dan diferensial untuk mengidentifikasi bakteri patogen *Staphylococcus aureus*, sementara hanya bakteri tertentu yang mampu tumbuh, seperti bakteri Gram positif *Staphylococcus epidermidis*. Bakteri *Staphylococcus aureus* akan mengubah warna media MSA menjadi kuning emas karena kemampuannya dalam memfermentasi mannitol (Hajar, dkk. 2018). Media *MacConkey Agar* digunakan sebagai media selektif dan diferensial yang memungkinkan untuk mengamati kemampuan bakteri dari famili *Enterobacteriaceae* dalam proses fermentasi laktosa. Penafsiran hasil dari media ini adalah bahwa koloni bakteri yang mampu memetabolisme laktosa akan tampak berwarna merah muda karena adanya produksi asam campuran. Bakteri yang menghasilkan asam dengan keasaman yang tinggi, seperti *E. coli*, akan membentuk koloni dengan warna merah tua, disertai perubahan warna merah muda di sekitar koloni pada agar (Koneman *et al.,* 2017). Sampel yang diambil untuk media *Eosin Methylene Blue Agar* (EMBA) berasal dari koloni bakteri yang diperoleh dari media *MacConkey Agar* (MCA) yang diambil dari sampel cairan uterus merupakan media selektif dan diferensial yang digunakan untuk mengevaluasi kemampuan bakteri koliform dalam memfermentasi laktosa dan sukrosa. Media EMBA mengandung *eosin* dan methylene blue yang menghambat pertumbuhan bakteri gram positif, sehingga media ini selektif terhadap bakteri Gram negatif, khususnya *E. coli* (Jamilatun & Aminah, 2016)

4. Pembahasan

Pemeriksaan fisik dan pemeriksaan penunjang dilakukan untuk pasien dengan tujuan mendapatkan diagnosa definitif. Berdasarkan anamnesis, gejala klinis, pemeriksaan fisik, dan pemeriksaan penunjang diagnosis dari kasus ini adalah pyometra. Pada sapi, pyometra sering kali dimulai dengan metritis (peradangan pada rahim) atau *endometritis* (peradangan pada lapisan dalam rahim), yang jika tidak ditangani dengan tepat dapat berkembang menjadi pyometra. Salah satu faktor yang memperburuk kondisi ini adalah tingginya kadar progesteron yang mengurangi kontraksi rahim dan kemampuan rahim untuk membersihkan dirinya dari infeksi. Akibatnya, infeksi berkembang lebih lanjut dan menyebabkan peradangan berat, yang dapat mempengaruhi kesuburan sapi (Kumar & Pooja, 2023).

Pyometra pada sapi seringkali berhubungan dengan inseminasi buatan (IB) yang tidak dilakukan dalam kondisi steril. Proses IB yang tidak higienis dapat memperkenalkan bakteri patogen, seperti *Escherichia coli, Staphylococcus sp.* dan bakteri anaerob lainnya ke dalam rahim sapi. Bakteri-bakteri ini dapat menyebabkan peradangan pada endometrium, yang mengarah pada pembentukan nanah dan cairan dalam rahim, suatu kondisi yang dikenal dengan pyometra. (Held & GmbH, 2022).

©2026 Sekolah Kedokteran Hewan dan Biomedis, IPB University

Pyometra pada sapi dapat dipicu oleh ketidaksempurnaan kebersihan saat melakukan inseminasi buatan (IB), yang menyebabkan infeksi pada saluran reproduksi. Prosedur IB yang tidak higienis, misalnya penggunaan peralatan yang terkontaminasi atau prosedur yang tidak steril, dapat memungkinkan patogen, seperti Escherichia coli, atau bakteri anaerob lainnya, masuk ke dalam uterus sapi. Setelah bakteri berhasil masuk, mereka berkembang biak di dalam endometrium yang rentan, memicu inflamasi dan peningkatan produksi cairan purulen. Infeksi ini juga dapat mengganggu mekanisme pertahanan alami tubuh sapi, seperti respons imun yang kurang efektif atau kerusakan pada epitel endometrium akibat trauma mekanis selama IB. Selain itu, infeksi yang berlangsung dapat menghambat proses resorpsi atau pembentukan corpus luteum (CL), menyebabkan retensi CL, yang pada gilirannya mengganggu siklus estrus dan meningkatkan risiko pyometra. Akibatnya, uterus terisi dengan nanah, menyebabkan gejala klinis seperti penurunan nafsu makan, demam, dan ketidaksuburan (Behrendt, dkk. 2022).

Penanganan sapi kasus dilakukan dengan irigasi menggunakan NaCl 0,9%. NaCl 0,9% bersifat aman untuk digunakan karena tidak menyebabkan iritasi atau kerusakan jaringan jika diaplikasikan dengan benar. Dalam pengobatan pyometra, larutan ini membantu membersihkan uterus dari eksudat, nanah, atau debris yang dapat memperparah infeksi. Selain itu, penggunaannya juga mencegah risiko iritasi atau toksisitas yang dapat timbul dari bahan irigasi yang lebih keras. Kombinasi dengan prostaglandin atau antibiotik sistemik sering digunakan untuk mendukung pemulihan lebih cepat (Noakes, 2007). Pemberian antibiotik yang mengandung *sulfadiazine, trimethoprim* dan *Colistin sulfate* yang efektif dan bekerja saling menguatkan (potensiasi) dengan hasil peningkatan efek antibakteri yang sangat tinggi/baktetisidal dan bakteriostatik. Selain itu juga antibiotik ini bekerja dengan cara mengganggu pembentukan asam folat bakteri.pemberian antibiotik diindikasikan untuk melindungi uterus terhadap infeksi bakteri penyebab pyometra. Metritis dan endometritis pada sapi, babi dan ruminansia (Plumb, 2018). Vitadin digunakan untuk pencegahan dan pengobatan defesiensi vitamin A, D, E, untuk mempercepat kesembuhan pada pengobatan antibakterial dan antiparasitic, Kelemahan, bunting dan kelahiran, Hewan-hewan yang dipelihara dalam kendang, Pada keadaan stres seperti transportasi, perubahan lingkungan, vaksinasi dan lain-lain Improve sow reproductive performance (Plumb, 2018). Flunimine mengandung *flunixin meglumine*, adalah obat anti-inflamasi nonsteroid (NSAID) yang umum digunakan dalam kedokteran hewan. Obat ini memiliki beberapa indikasi utama, termasuk pereda nyeri pada berbagai kondisi muskuloskeletal seperti arthritis atau cedera, serta sebagai agen anti-inflamasi yang efektif untuk mengurangi peradangan akibat infeksi, trauma, atau penyakit degenerative (Anderson & Rings, 2009).

5. Kesimpulan

Berdasarkan artikel di atas kesimpulan Cara mendiagnosa penyakit pyometra pada sapi perah (PFH) di kota Batu yaitu dengan melakukan pemeriksaan fisik, pemeriksaan penunjang seperti Pemeriksaan sitologi, dan pemeriksaan isolat bakteri. Penanganan pyometra pada sapi perah (PFH) di kota Batu dilakukan dengan pemeriksaan menggunakan metrichek dan diberikan pengobatan antibiotic collibact bolus yang dilarutkan dengan 20 ml NaCl dan diberikan secara intrauterine, antiinflamasi Flunimin® 1 ml/50 kg BB secara Intramuscular dan vitamin Vitadin® 0-5-1 ml/100 kg BB secara intramuscular.

Ucapan Terimakasih

Terimakasih kepada seluruh jajaran dokter dan manajemen RPH dan Puskeswan Kota Batu yang telah memberikan ilmu dan kesempatan kepada penulis untuk menjadikan studi kasus lapang menjadi publikasi.

Daftar Rujukan

A Adyantono, Aura, O., Sugiharto., Samsudewa, Daud. 2024. Meta-Analysis: Reproductive Parameters of Crossbred Bos taurus & Bos indicus in Tropical Environments. *Advances in Animal &Veterinary Sciences.*

Anderson, D. M., & Rings, M. D. 2009. Flunixin meglumine in veterinary medicine: Indications and clinical use. *Veterinary Therapeutics*, 10(4), 231–240.

Behrendt, R. 2022. Clinical Significance of Pyometra in Female Dogs and Cats. *Journal of Veterinary Science and Medicine.*

Hajar, Siti., Helmi, T, Zahrial., Darmawi. 2018. Isolasi dan Identifikasi Bakteri Staphylococcus aureus pada Vagina Sapi Aceh. *JIMVET*. Vol 2 (3), pp. 341–350.

Held, Eva & GmbH, Minitub. 2022. Hygiene-The Basis For Succesful Inseminations. *Technical Report.*

©2026 Sekolah Kedokteran Hewan dan Biomedis, IPB University

Jamulatan M & Aminah, A. 2016. Isolasi dan Identifikasi Escherechia coli pada Air Wudhu di Masjid yang Berada di Kota Tanggerang. *Jurnal Medikes*. Vol 3 (1), pp. 81–90.

Khoiriyah, A., Sumardi., Hendri, B., 2022. Identifikasi dan Patogenesitas *Escherichia coli* dari Swab Kloaka Ayam. *Jurnal Ilmiah Peternakan Terpadu* Vol 10, pp. 323–332.

Koneman. 2020. *Color Atlas and Texbook of Diagnostic Microbiology 17th Edition.*

Kumar, Manish & Pooja. 2023. Pyometra in different species of animals: A review. *The Pharma Innovation Journal*. Vol 12 (7), pp. 2210–2214.

Mahon, C. R. & Lehman, D. C. 2019. *Textbook of Diagnostic Microbiology 6th Edition*. Missouri: Elsevier.

Mlodzisk, Natalia., Lukaszuk, K., Sieg Wlodzimiera. 2020. Endometrial microbiota-do they mean more than we have expected. *Journal Viamedica*. Vol 91 (1), pp. 45–48.

Noakes, D. E., Parkinson, T. J., & England, G. C. W. 2019. *Veterinary reproduction &obstetrics 10th edition*. Elsevier.

Plumb, D. 2018. *Plumb's Veterinary Drug Handbook*. *9th edition*. PharmaVet Inc.

Ratnani, H., Meles, D. K., dan Mustofa, I. 2020. Penanganan Gangguan Reproduksi untuk Meningkatkan Efisiensi Reproduksi pada Sapi Perah Menuju Swasembada Susu di Kecamatan Sendang Kabupaten Tulungagung. *Jurnal Layanan Masyarakat*, Vol 4(1), pp. 43–52.

Scordino, MD Teresa. 2016. *Degeneraring Neutrophil. American Society of Hematology.*

Sora, V. M., Gabriele M., Piera A. M., Alessio S., Luigi B., &Alfonso Z. 2021. Extraintestinal Pathogenic *Escherichia coli*: Virulence Factors & Antibiotic Resistance. *Pathogens.* Vol 10 (11), pp. 13–19.

©2026 Sekolah Kedokteran Hewan dan Biomedis, IPB University