

PENGARUH KADAR SUBLETAL PHOSPHAMIDON TERHADAP KERUSAKAN JARINGAN IKAN NILA (*Oreochromis niloticus* Trew.)¹

THE EFFECT OF SUBLETHAL CONCENTRATION OF PHOSPHAMIDON ON TISSUE DAMAGE OF NILE FISH (*Oreochromis niloticus* Trew.)

T Efrizal², Heru Setijanto³, Djamar Tumpal F. Lumbanbatu⁴, Yuhara Sukra³

²Fakultas Perikanan Universitas Riau, Pekanbaru

³Bagian Anatomi Fakultas Kedokteran Hewan Institut Pertanian Bogor, Jl. Taman Kencana 1 No. 3 Bogor 16151 INDONESIA

⁴Jurusan Manajemen Sumberdaya Perairan Fakultas Perikanan Institut Pertanian Bogor, Kampus Darmaga, Bogor INDONESIA

ABSTRAK

Media Veteriner. 1998. 5(4): 13-18

Pengaruh kadar subletal phosphamidon terhadap gambaran kerusakan jaringan telah dipelajari pada ikan nila (*Oreochromis niloticus* Trew.) di Laboratorium Satwa Akutik Fakultas Perikanan dan Laboratorium Anatomi Fakultas Kedokteran Hewan Institut Pertanian Bogor. Metode pergantian air (*renewal test*) dengan penggantian 40 % media uji yang diganti setiap hari digunakan untuk uji toksisitas subletal. Jumlah ikan uji setiap kelompok percobaan adalah 30 ekor dengan volume air 15 l. Kadar phosphamidon yang digunakan adalah 0 mg/l (kontrol), 3,7 mg/l, 7,4 mg/l, dan 11,0 mg/l dengan masing-masing mendapatkan tiga kali ulangan. Secara histopatologik pada insang ditemukan kerusakan-kerusakan pada lamela sekunder, nekrosis, hipertrofi, fusi lamela dan degenerasi jaringan penunjang kartilaginosa. Pada usus terlihat nekrosis mukosa, hipertrofi, pendarahan pada lamina propria dan proliferasi jaringan ikat. Pada jaringan hepatopankreas terjadi pendarahan, infiltrasi leukosit dan proliferasi jaringan ikat.

Kata-kata Kunci : toksisitas-subletal, phosphamidon, histopatologik, ikan nila

ABSTRACT

Media Veteriner. 1998. 5(4): 13-18

The effect of sublethal concentrations of phosphamidon on tissue damage of Nile fish (*Oreochromis niloticus* Trew.) were studied at the Laboratory of Aquatic Animal Physiology Faculty of Fisheries and at the Laboratory of Anatomy Faculty of Veterinary Medicine Institut Pertanian Bogor. Renewal test method with 40 % of the media renewed everyday was used for the examination of the sublethal toxicity. Each test consisted of 30 Nile fish in 15 l water. The con-

centrations of phosphamidon used in this study was 0 mg/l (control group), 3.7 mg/l, 7.4 mg/l, and 11.0 mg/l, respectively, and all groups were repeated three times. Histopathologically, the gill yielded secondary lamella damages, necrosis, hypertrophy, fusion lamella and degeneration of cartilaginous supportive tissue. The intestine showed necrosis of mucous cells, hypertrophy, bleeding in the lamina propria, and proliferation of connective tissue. In the hepatopancreas organ there were bleeding, infiltration of leucocytes and proliferation of connective tissue.

Key Words : sublethal-toxicity, phosphamidon, histopathology, Nile fish

PENDAHULUAN

Pestisida dapat menyebabkan perubahan ekosistem darat, air, dan udara. Perubahan komponen-komponen ekosistem dapat terjadi melalui mekanisme fisiologik, ekologi, dan kontak dengan pestisida yang bersifat toksik. Phosphamidon merupakan pestisida fosfat organik berspektrum luas (Gallo dan Lawryk, 1991) dan sangat beracun terhadap ikan (Tarumingkeng, 1992).

Ikan nila (*Oreochromis niloticus* Trew.) memiliki kecepatan tumbuh yang tinggi dan bernilai ekonomis. Ikan ini juga sering digunakan sebagai ikan uji dalam uji biologik (Golow dan Godzi, 1994).

Pestisida, yang dapat menyebabkan kematian pada ikan, dapat terakumulasi di dalam tubuh ikan sehingga berdampak negatif bila dikonsumsi oleh manusia. Uji toksisitas terhadap ikan dinilai lebih mendukung dalam memperkirakan pengaruh pencemaran biota perairan dibandingkan uji fisika-kimia.

Tujuan penelitian ini adalah untuk mengetahui pengaruh kadar subletal phosphamidon terhadap kerusakan jaringan insang, hati, dan usus ikan nila.

¹ Tulisan ini adalah sebagian dari tesis Magister Sains pada Program Pascasarjana IPB

BAHAN DAN METODE

Pestisida yang digunakan adalah phosphamidon (2-kloro-2-dietilkarbamol-1-metilvinil dimetil fosfat, Dimecron[®], Ciba-Geigy Ltd., Basel, Switzerland). Sedangkan hewan uji yang digunakan adalah ikan nila (*Oreochromis niloticus* Trew.) galur gift dengan panjang 3-6 cm dan berat berkisar 2,0 – 3,5 g/ekor yang dipelihara dalam akuarium berukuran 30 x 30 x 40 cm³ dengan ketebalan kaca sebesar 5 mm. Larutan fiksatif Bouin (15 bagian asam pikrat jenuh : 5 bagian formalin : 1 bagian asam asetat glasial), alkohol, xylol, air suling dan parafin digunakan untuk pembuatan sediaan histologik. Pewarna yang digunakan adalah Hematoksin-Eosin (HE), Azan menurut Heidenhain, Masson Trichrome menurut Goldner dan Alcian Blue (Kiernan, 1990). Alat yang digunakan diantaranya seperangkat alat bedah, mikrotom (*rotary microtome*, Reichert-Jung, Jerman), inkubator, peralatan gelas, mikroskop binokuler dan seperangkat peralatan fotomikroskop (Olympus[®], model PM-10 AD, Jepang).

Metode pergantian air dengan penggantian 40 % media uji setiap hari dengan penyiponan digunakan untuk uji toksisitas subletal.

Kadar yang digunakan berdasarkan nilai LC_{50-96 jam} senilai 72,9 mg/l dari uji toksisitas akut yang telah dilakukan melalui penelitian pendahuluan. Kadar perlakuan untuk uji toksisitas subletal ditetapkan masing-masing sebesar 0 % (kontrol), 5 %, 10 % dan 15 % dari nilai LC_{50-96 jam} sehingga didapatkan kadar perlakuan masing-masing sebesar 0 mg/l (kontrol), 3,7 mg/l, 7,4 mg/l, dan 11,0 mg/l. Setiap perlakuan mengalami tiga kali ulangan dan jumlah ikan uji setiap kelompok percobaan sebanyak 30 ekor dengan volume air 15 l. Parameter biologi yang diamati selama uji toksisitas subletal antara lain kelangsungan hidup (*survival rate*) dan rataan pertumbuhan individu. Pengamatan dilakukan selama 40 hari dan dilanjutkan dengan pembuatan sediaan histologik.

Metode mikroteknik dengan penguat parafin dan ketebalan sediaan 5 mikron digunakan untuk melihat kelainan histologik pada organ insang, hati dan usus ikan (Kiernan, 1990).

HASIL DAN PEMBAHASAN

Insang, hati dan usus ikan nila mengalami perubahan histologik setelah mendapatkan perlakuan phosphamidon. Perubahan-perubahan tersebut mulai terjadi pada kadar phosphamidon 3,7 mg/l dan intensitas perubahan semakin tinggi dengan meningkatnya kadar. Hal ini sejalan dengan perubahan parameter biologi dari seluruh perlakuan seperti yang disajikan pada Tabel 1.

Tarumingkeng (1992) menyatakan bahwa insektisida fosfat organik termasuk phosphamidon meniru kerja asetilkolin dengan mengikat kolinesterase. Di tubuh makhluk hi-

dup, insektisida ini mengalami aktivasi *in vivo* melalui proses oksidasi desulfurasi oleh enzim MFO (*Mixed Function Oxidase*) dalam mikrosom. Kolinesterase mengendalikan hidrolisis asetilkolin yang merupakan neurotransmitter yang dihasilkan di vesikel-vesikel pada akson dekat celah sinaptik. Asetilkolin meneruskan impuls pada celah sinaptik dan selanjutnya asetilkolin dihidrolisis oleh kolinesterase menjadi kolin. Bila tidak terdapat kolinesterase, asetilkolin yang dihasilkan akan berakumulasi sehingga terjadi gangguan hantaran impuls yang menyebabkan menurunnya koordinasi otot-otot, konvulsi dan kematian.

Tabel 1. Perbandingan Perlakuan dengan Parameter Biologi yang Diamati Selama Uji Toksisitas Subletal

Perlakuan (mg/l)	Parameter ¹	
	SR (%)	PI (gram)
0	92,223 ^a	4,083 ^a
3,7	94,113 ^{a,b}	2,890 ^b
7,4	83,333 ^{a,b}	1,663 ^c
11,0	73,333 ^b	1,503 ^c

¹Nilai dengan huruf yang sama dalam kolom yang sama menunjukkan tidak berbeda nyata dengan uji BNP ($P < 0,05$); SR = kelangsungan hidup; PI=rataan pertumbuhan individu

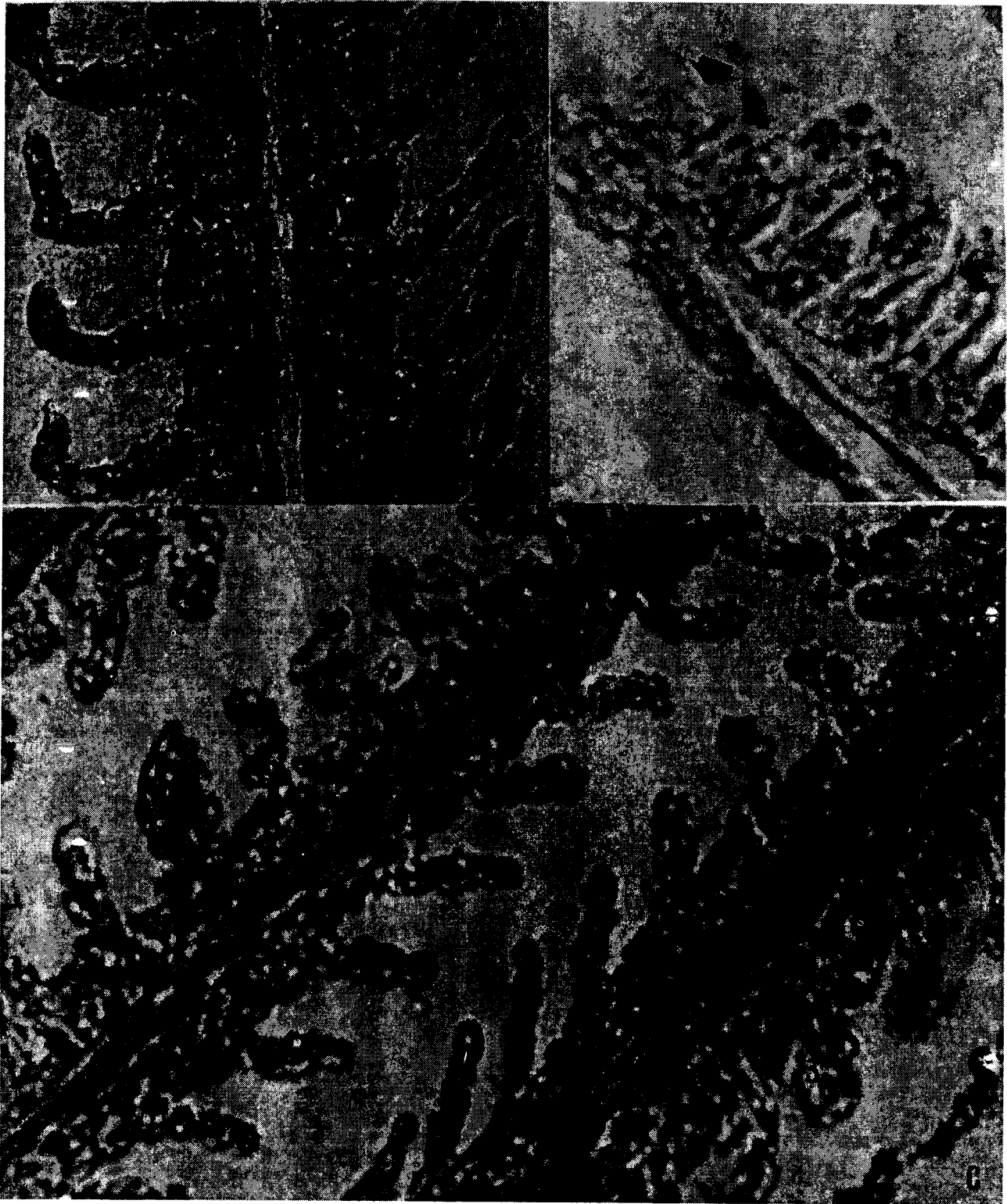Insang

Pada kelompok yang mendapatkan perlakuan, insang mengalami nekrosis pada lamela primer dan sekunder, hipertrofi, fusi lamela sekunder dan degenerasi jaringan ikat pada kedua lamela (Gambar 1).


Hipertrofi pada permukaan epitel lamela primer dan sekunder insang merupakan tanda-tanda awal dari ikan yang terpapar bahan-bahan kimia. Sedangkan fusi lamela dan hiperplasia epitel lamela sekunder merupakan reaksi kronis akibat iritasi oleh bahan-bahan kimia (Takashima dan Hibiya, 1995). Kerusakan pada insang menyebabkan terganggunya mekanisme pernapasan karena terjadi penghambatan sistem pengangkutan elektron dan fosforilasi oksidatif pada rantai pernapasan yang akhirnya akan mempengaruhi metabolisme dan laju pertumbuhan ikan (Connell dan Miller, 1995).

Hati

Organ hati (hepatopankreas) dari kelompok yang mendapatkan perlakuan mengalami pembendungan, pendarahan, penyusupan leukosit, dan degenerasi jaringan ikat (Gambar 2 dan 3). Dari penelitian sebelumnya, ikan mujair yang keracunan DDT dan malathion akan mengalami kerusakan organ hati berupa nekrosis, degenerasi lemak, dan nekrosis sel darah merah di pembuluh darah portal (Ramalingam, 1988). Takashima dan Hibiya (1995) mendapatkan perubahan histologik pada organ hati ikan berupa terjadinya *cloudy swelling* (sel hati dengan bersitoplasma agak keruh dan bergranular) yang disebabkan oleh munculnya butir hialin eosinofil di sitoplasma, atrofi pada sel hati, pengerutan sel,



Gambar 1. Gambaran Histologik Insang Ikan Nila, Azan (Heidenhain), pembesaran 465 x. A. Gambaran Normal, B. Nekrosis (tanda panah); C. 1. Degenerasi Jaringan Ikat, 2. Hipertrofi dan 3. Fusi Lamela Sekunder

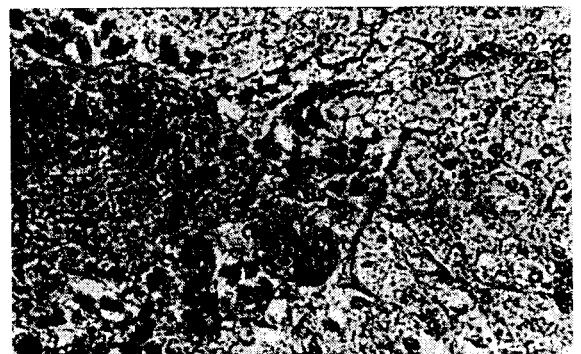

Gambar 2. Pendarahan dan Penyusupan Leukosit pada Hati Ikan Nila yang diakibatkan oleh Phosphamidon dengan kadar 0 mg/l (A), 3,7 mg/l (B), 7,4 mg/l (C) dan 11,0 mg/l (D). Pewarnaan HE. Pembesaran 465 x.

nukleus dan nukleolus, degenerasi vakuola dan degenerasi lemak.

Usus

Organ usus pada kelompok yang mendapatkan perlakuan mengalami kerusakan pada mukosa usus, hipertrofi, nekrosis, pendarahan lamina propria dan degenerasi jaringan ikat (Gambar 4 dan 5). Ikan mujair (*Oreochromis mossambicus*) akan mengalami penurunan kecepatan memakan (*feeding rate*), penyerapan makanan dan metabolisme secara nyata setelah terpapar phosphamidon dengan dosis sublethal phosphamidon selama 30 hari pada suhu 29 °C di laboratorium (Shanmugavel *et al.*, 1988). Efek yang sama juga terlihat pada ikan *Puntius sarana* yang terpapar oleh bensena heksaklorida (BHC) selama 15 hari (Moitra dan Lal, 1989). Menurut Khillare dan Wagh (1988), kerusakan pada saluran pencernaan akan mempengaruhi aktivitas dan fungsi enzim

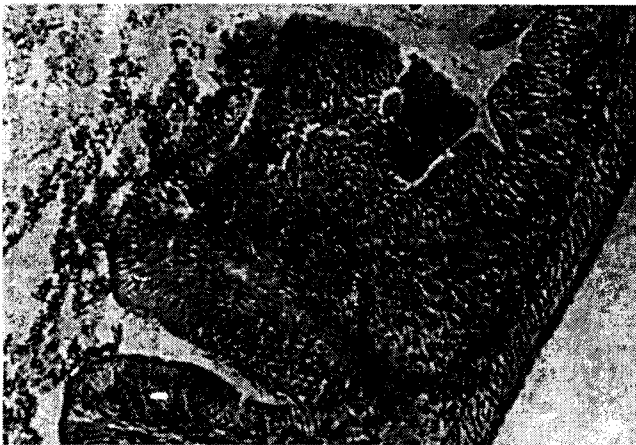

Gambar 3. Degenerasi Jaringan Ikat dan Pembendungan Darah pada Hati Ikan Nila. Pewarnaan Masson Trichrome (Goldner). Pembesaran 465x. 1. Degenerasi Jaringan Ikat, 2. Pembendungan Darah

pencernaan yang mengakibatkan gangguan proses pencernaan dan penyerapan makanan.



Gambar 4. Gambaran Histologik Usus Ikan Nila. Pewarnaan Alcian Blue. Pembesaran 465 x. A. Gambaran Normal, B. Hipertrofi, Pendarahan (*); C. Nekrosis (tanda panah).



Gambar 5. Degenerasi Jaringan Ikat pada Usus (tanda panah). Pewarnaan Azan (Heidenhain). Pembesaran 465 x.

KESIMPULAN

Kadar subletal phosphamidon menyebabkan kerusakan berupa hipertrofi, fusi lamela, dan degenerasi jaringan ikat pada insang ikan nila. Organ usus mengalami kerusakan berupa nekrosis mukosa usus, hipertrofi, pendarahan lamina propria, dan degenerasi jaringan ikat. Sedangkan organ hati mengalami kerusakan berupa pembendungan, pendarahan, penyusupan leukosit dan degenerasi jaringan ikat. Perubahan jaringan tersebut dimulai pada dosis perlakuan phosphamidon 3,7 mg/l dan intensitas perubahan semakin tinggi dengan meningkatnya dosis perlakuan.

DAFTAR PUSTAKA

- Cornell, D.W. and G.J. Miller. 1995. Chemistry and Ecotoxicology of Pollution. A Wiley Interscience Publ. New York.
- Gallo, M.A. and N.J. Lawryk. 1991. Organic Phosphorus Pesticides. In W.J. Hayes Jr. and E.R. Laws Jr. (eds.), Handbook of Pesticide Toxicology II. Academic Press Inc. New York. pp. 917-1123.
- Golow, A.A. and T.A. Godzi. 1994. Acute Toxicity of Deltamethrin and Dieldrin to *Oreochromis niloticus* Lin. *Bul. Environ. Cont. and Toxic.*, 52: 351-354.
- Khillare, Y.K. and S.B. Wagh. 1988. Acute Toxicity of Pesticides in The Freshwater Fish *Barbus stigma*: Histopathology of Stomach. Uttar Pradesh. *J. Zoology*, 8: 176-179.
- Kiernan, J.A. 1990. Histological and Histochemical Methods, *Theory and Practice*. Second Edition. Pergamon Press. New York. pp : 1-90.
- Moitra, A. and R. Lal. 1989. Effect on Sub Lethal Doses of Malathion and BHC on The Intestine of The *Puntius sarana*. *Environ. Ecol.*, 7: 412-414.
- Ramalingam, K. 1988. Effects of DDT, Malathion, and Mercury on The Liver Histomorphology of The Fish *Sarotherodon mossambicus*. *Environ. Ecol.*, 6: 761-762.
- Shanmugavel, S., K. Sampath, V. Sivakumar, B. Geetha, and D.J. Gladys. 1988. Sublethal Effect of Phosphamidon and Methyl Parathion on Food Intake, Growth, and Conversion Efficiency of the fish *Oreochromis mossambicus*. *Environ. Ecol.*, 6: 257-261.
- Takashima, F. and T. Hibiya. 1995. An Atlas of Fish: Histology, Normal and Pathological Features. Kodansha Ltd. Tokyo.
- Tarumingkeng, R.C. 1992. Insektisida: Sifat, Mekanisme Kerja dan Dampak Penggunaannya. Penerbit Ukrida. Jakarta.