

**STUDI MENGENAI SIFAT AKUMULASI AFLATOKSIN PADA ORGAN
JEROAN AYAM YANG MENDAPATKAN SUNTIKAN
KORTIKOSTEROID DAN ANTIBIOTIK**

**THE STUDY ON AFLATOXIN ACCUMULATION IN VISCERAL
ORGANS OF CHICKEN RECEIVED CORTICOSTEROID AND
ANTIBIOTIC**

U. PATRIANA¹ dan E. S. PRIBADI²

ABSTRAK

Seratus lima puluh ekor ayam petelur jantan digunakan dalam penelitian ini. Ayam-ayam tersebut dibagi ke empat kelompok besar yang terdiri dari Kelompok Pertama adalah kelompok yang menerima aflatoksin dan antibiotik (45 ekor), Kelompok Kedua adalah kelompok yang menerima aflatoksin dan kortikosteroid (45 ekor), Kelompok Ketiga adalah kelompok yang menerima aflatoksin saja (45 ekor) dan Kelompok Keempat adalah kelompok kontrol. Masing-masing kelompok besar dibagi lagi menjadi tiga kelompok kecil dan tiap kelompok yang berbeda memperoleh aflatoksin dengan dosis 150, 250 dan 350 ppb di dalam media tepung beras melalui pakan. Pengamatan dilakukan terhadap bobot organ jeroan, perubahan patologi anatomi dan kandungan aflatoksin dalam masing-masing organ jeroan. Bobot organ kelompok yang menerima aflatoksin lebih berat dibandingkan yang tidak dan kelompok yang menerima obat antibiotika dan kortikosteroid lebih ringan dibandingkan yang tidak. Terjadi perubahan patologi dari organ hati, limpa dan bursa Fabrisius pada semua kelompok yang mendapatkan aflatoksin. Kandungan aflatoksin di organ hati meningkat dan peningkatan pada kelompok yang mendapatkan antibiotika dan kortikosteoid lebih rendah dibandingkan kelompok yang hanya menerima aflatoksin. Kandungan aflatoksin di organ limpa dan bursa Fabrisius menurun dan penurunan lebih cepat pada kelompok yang mendapatkan antibiotika dan kortikosteroid.

¹ Laboratorium Farmasetik Balai Pengujian Mutu dan Sertifikasi Obat Hewan Ditjen Peternakan Departemen Pertanian, Gunungsindur - Serpong, Tangerang.

² Laboratorium Mikologi Jurusan Penyakit Hewan dan Kesehatan Masyarakat Veteriner Fakultas Kedokteran Hewan Institut Pertanian Bogor, Jl. Taman Kencana 3, Bogor - 16151, INDONESIA.

ABSTRACT

A hundred fifty male layer day old chick (DOC) had been used for this research. They were divided into four major groups, with 45 DOC in each group. The First group was given aflatoxin and antibiotic (45), the second group was given aflatoxin and corticosteroid, the third group received aflatoxin only and the fourth group served as control. Each group was divided again into three small groups that received aflatoxin at doses of 150, 250, and 350 ppb orally. Observation had been done for organ weight, gross pathological changes and aflatoxin levels at visceral organs (liver, spleen, bursa Fabricius). Visceral organ weight of groups given aflatoxin was higher than other groups and the groups given aflatoxin only was higher than other group given antibiotic and corticosteroid. All groups that was given aflatoxin showed gross pathological changes in liver, spleen and bursa Fabricius. Aflatoxin level at liver organ showed an increasing trend for all groups given aflatoxin while aflatoxin level of another group given antibiotic and corticosteroid was lower. Aflatoxin level was decreased at spleen and bursa Fabricius organ and this decrease was faster in groups given antibiotic and corticosteroid.

PENDAHULUAN

Aflatoksin merupakan salah satu mikotoksin yang dihasilkan oleh kapang gudang *A. flavus* dan *A. parasiticus* dan sering mengkontaminasi pakan ayam. Kontaminasi aflatoksin pada pakan ayam merupakan masalah yang perlu mendapat perhatian karena bila toksin ini dikonsumsi oleh ternak ayam akan menimbulkan penyakit yang dikenal dengan aflatoksikosis (Burby dan Wagan, 1979).

Dalam kasus aflatoksikosis, yang dipermasalahkan sebenarnya bukanlah sifat penyakitnya. Bila kadar aflatoksin yang dikonsumsi oleh ayam mencapai konsentrasi minimal untuk menyebabkan keracunan, maka sudah dipastikan bahwa penyakit yang ditimbulkan bersifat akut. Akan tetapi sifat akumulasi toksin ini di beberapa organ tubuh ayam dan tidak ada yang diekskresikan ke luar tubuh. Untuk ternak ayamnya sendiri, pada kadar yang tidak begitu tinggi toksin ini tidak menimbulkan kematian. Hanya, beberapa kerugian dapat timbul akibat mengkonsumsi toksin ini, diantaranya adalah (i) gangguan pertambahan bobot badan, (ii) mengganggu hasil vaksinasi dan (iii) produksi telur menurun. Namun, yang lebih penting dalam kontaminasi aflatoksin dalam tubuh ayam ini adalah sifat terakumulasinya dalam tubuh sehingga menyebabkan timbulnya residu yang dapat mengancam kesehatan konsumen daging ayam. Perhatian terhadap residu toksin ini menjadi lebih kompleks lagi karena toksin ini sangat tahan terhadap suhu pemanasan yang mencapai 121 °C

Untuk mengetahui pentingnya kandungan aflatoksin yang akan tersimpan di dalam tubuh ayam bila pakan ayam terkontaminasi oleh aflatoksin perlu dicari sifat akumulasi toksin ini di dalam tiap organ jeroan.

Kontaminasi pakan ternak oleh aflatoksin telah menjadi perhatian para peneliti. Purwoko, Hold dan Wolstrup (1991) telah melakukan survei terhadap bahan mentah penyusun pakan ternak. Sembilan puluh satu prosen jagung yang diperiksa mengandung aflatoksin dengan kadar toksin berkisar dari 22 sampai 6171 $\mu\text{g}/\text{kg}$ dan 100 % dedak yang diperiksa mengandung aflatoksin dengan kadar toksin berkisar dari 36 sampai 71 $\mu\text{g}/\text{kg}$.

Bila ternak ayam mengkonsumsi pakan yang telah terkontaminasi oleh aflatoksin, maka aflatoksin tersebut akan terakumulasi di dalam tubuh ayam karena aflatoksin tidak diekskresikan. Di dalam tubuh ternak ayam, aflatoksin ini akan berikatan dengan DNA dan menghalangi proses sintesis RNA dan menyebabkan kerusakan sel-sel hati (Schrager, *et al.*, 1990; Chou *et al.*, 1993).

Masalah akumulasi aflatoksin ini akan menarik perhatian bila dikaitkan dengan ternak ayam potong. Bila kontaminasi terjadi dalam waktu yang lama maka pada saat ternak ini dipanen kandungan aflatoksin di dalam tubuh ayam belum mencapai konsentrasi yang bersifat toksik sehingga tidak memperlihatkan gejala sakit. Akan tetapi di dalam tubuh ayam yang dipanen telah terdapat residu toksin ini.

Aflatoksikosis akan muncul bila ayam mengkonsumsi pakan yang terkontaminasi dalam waktu yang lama. Aflatoksikosis dapat bersifat akut dan menyebabkan kematian tanpa memperlihatkan gejala klinis. Hanya ketika dilakukan bedah bangkai ditemukan perubahan patologis anatomis berupa pembesaran hati yang dikenal dengan *hepatomegali*. Bila toksin yang dikonsumsi masih rendah, perubahan patologi berupa hepatomegali tidak akan terlihat karena dalam konsentrasi rendah aflatoksin sangat menghambat proses sintesis DNA, RNA dan protein-protein lainnya. Barulah pada keracunan dalam konsentrasi yang tinggi di dalam tubuh (akibat toksin terakumulasi) terjadi proses sintesis yang cukup cepat. Sitokrom pada sel-sel hepatik akan beraktivitas sangat tinggi sehingga terjadi proses pembesaran organ hati (Iwaki *et al.*, 1990). Aflatoksikosis yang bersifat kronis tidak menimbulkan kematian. Namun tetap menimbulkan kerugian bagi peternak. Ayam yang mengkonsumsi aflatoksin melalui pakannya akan mengalami penurunan bobot badan dan beberapa nilai biokimia dari serum, sedangkan bobot organ hati akan meningkat (Rao dan Joshi, 1991; Kubena dan Harvey, 1993).

Ayam yang mengkonsumsi aflatoksin akan kurang tanggap kebalnya dalam menghadapi infeksi patogen karena ayam yang terkena aflatoksikosis akan mengalami immunosupresi (Ghosh, Chauhan dan Roy, 1990). Hegazy, Azzam dan Gopal (1991) mendapatkan bahwa ayam yang terkena aflatoksikosis akan mempunyai titer antibodi empat sampai 15 kali lebih rendah dibandingkan ayam yang tidak terkena aflatoksikosis setelah divaksinasi terhadap *Fowl Cholera*.

METODE PENELITIAN

1. Persiapan

1.1. Isolat *A. flavus*

Isolat *A. flavus* yang digunakan dalam penelitian ini merupakan isolat yang menjadi cendawan kontaminan bagi kacang tanah. Kacang tanah dibeli di pasar kemudian disimpan di

ruang yang lembab selama empat hari. Kacang tanah yang telah disimpan ditimbang sebanyak 50 g dan direndam di dalam larutan sodium hipoklorit 0,4 % dengan perbandingan larutan pencuci dan sampel adalah 10 : 1. Setelah dua menit, sampel kacang tanah dicuci dengan air steril dan direndam kembali dengan larutan pencuci. Dengan menggunakan pinset yang steril, sampel kacang tanah yang telah dicuci satu persatu diletakkan di atas permukaan agar *Aspegillus Flavus Parasiticus* (AFPA). Media diinkubasi selama 42 sampai 48 jam pada suhu 30 °C. Dengan menggunakan jarum steril, hifa kapang yang tumbuh di sekitar kacang tanah dipindahkan ke media miring Sabauroud Dextrose Agar (SDA) dan diinkubasi kembali dengan waktu dan suhu yang sama. Tampak belakang dari koloni kapang *A. flavus* dan *A. parasiticus* pada media AFPA akan berwarna oranye-kuning. Kapang yang tumbuh diidentifikasi dan dibuat kultur murni pada media agar miring.

1.2. Pembuatan Aflatoksin

Butir-butir beras yang telah dibersihkan dengan menggunakan larutan sodium hipoklorit dimasukkan ke dalam tabung erlenmeyer dan tabung ini dimasukkan ke dalam inkubator agar beras yang berada di dalamnya menjadi kering. Ke dalam biakan murni kapang *A. flavus* yang ada di dalam agar miring, ditambahkan air steril secukupnya dan dengan menggunakan ose/needle spora kapang yang telah terendam air steril diaduk-aduk sampai terlepas. Dengan menggunakan pipet, suspensi spora ditetaskan ke atas permukaan butiran butiran beras. Beras yang telah dikontaminasikan dengan spora kapang *A. flavus* diinkubasi pada suhu 37 °C selama 24 jam dan seterusnya disimpan selama lebih kurang lima sampai 14 hari pada suhu 25-27 °C.

Hari terakhir inkubasi, beras dihancurkan dengan menggunakan blender sehingga menjadi tepung beras dan diperiksa kandungan aflatoksinnya dengan menggunakan metode AOAC (1986).

1.3. Antibiotika

Antibiotika yang digunakan dalam penelitian ini adalah antibiotika Eridoksin (Sanbe) yang berisi eritromisin sebanyak 40 g dan doksisisiklin sebanyak 20 g untuk setiap satu kilogram.

Antibiotik ini sering digunakan oleh peternak untuk mencegah infeksi oleh bakteri gram negatif dan positif, mikoplasma, protozoa dan khlamidia. Dosis penggunaannya adalah 2 g per satu liter air minum selama lima hari.

1.4. Kortikosteroid

Kortikosteroid yang digunakan adalah siklosporin. Dosis penggunaannya adalah 50 milligram per kilogram berat badan yang diberikan dua kali sehari untuk empat hari.

1.5. Hewan Percobaan

Hewan percobaan yang digunakan dalam penelitian ini adalah ayam ras petelur jantan umur satu hari. Ayam dipelihara dalam kandang dengan sistem *litter* dan diberi makan sesuai takarannya serta minum *ad libitum* serta vitamin untuk menghindari stres. Pemeliharaan ayam memakan waktu selama 35 hari.

2. Rancangan Percobaan

2.1. Kelompok Perlakuan

Ayam dibagi ke dalam empat kelompok besar perlakuan. Kelompok Pertama merupakan kelompok penerima *aflatoksin* dan antibiotik. Kelompok ini terdiri dari 45 ekor yang dibagi ke dalam tiga kelompok kecil yang terdiri dari 15 ekor. Tiap kelompok kecil menerima pakan yang telah dicampur dengan *aflatoksin* masing-masing dengan konsentrasi 150 ppb, 250 ppb dan 350 ppb. Pemberian antibiotik dilakukan melalui air minum yang dimulai sejak hari kedua hingga hari keenam.

Kelompok Kedua terdiri dari 45 ekor ayam yang merupakan kelompok menerima *aflatoksin* dan kortikosteroid. Kelompok ini dibagi menjadi tiga kelompok kecil masing-masing 15 ekor yang menerima pakan yang telah dicampur dengan *aflatoksin* masing-masing dengan konsentrasi 150 ppb, 250 ppb dan 350 ppb. Kortikosteroid diberikan melalui air minum yang dimulai pada hari kedua sampai hari keenam.

Kelompok Ketiga dengan jumlah ayam sebanyak 45 ekor merupakan kelompok yang menerima *aflatoksin* saja. Kelompok ini dibagi menjadi tiga kelompok kecil masing-masing 15 ekor yang menerima pakan yang telah dicampur dengan *aflatoksin* masing-masing dengan konsentrasi 150 ppb, 250 ppb dan 350 ppb.

Kelompok Keempat yang terdiri dari 15 ekor ayam merupakan kelompok kontrol. Kelompok ini mendapatkan pakan yang *tidak* dicampur dengan *aflatoksin* dan tidak mendapatkan antibiotik dan kortikosteroid.

Pada hari ke 7, 14, 21, 28, dan 35, sebanyak tiga ekor ayam untuk tiap-tiap kelompok dibunuh untuk diperoleh organ hati dan ginjal. Pada hari yang sama juga dilakukan pengambilan sampel darah.

2.2. Vaksinasi

Seluruh ayam divaksinasi terhadap Newcastle Disease (Tetelo) sebanyak dua kali yaitu (i) ketika ayam berumur empat hari dengan vaksin hidup melalui tetes mata atau mulut, dan (ii) ketika ayam berumur 21 hari dengan vaksin mati yang diberikan secara intramuskuler (i.m).

3. Analisa

Analisa dilakukan terhadap *aflatoksin* di dalam tepung beras dan organ jeroan, bobot badan, bobot rata-rata organ, dan patologi anatomi

3.1. Aflatoksin

Analisis kandungan *aflatoksin* dalam tepung beras menggunakan metode Adachi *et al.* (1991), Maryamma *et al.* (1991) dan Osman dan Abdel-Gadir (1991) yang menggunakan HPLC (*High Pressure Liquid Chromatography*) yang telah dikembangkan oleh BPM SOH.

3.2. Penimbangan Berat Badan dan Organ Jeroan

Penimbangan bobot badan (rata-rata) dilakukan satu kali dalam seminggu pada semua ayam dalam satu kelompok. Sedangkan jeroan yang akan ditimbang adalah hati, ginjal, limpa dan bursa Fabricius.

3.3. Patologi Anatomi

Pengamatan patologi anatomi dilakukan terhadap organ jeroan yang diperoleh, baik yang dipotong pada akhir minggu maupun di akhir penelitian.

3.4. Analisa Statistika

Data bobot badan dan konsentrasi aflatoksin dalam organ jeroan dianalisis dengan regresi linier. Analisis varian dilakukan untuk melihat linieritas dari regresi yang diperoleh.

HASIL DAN PEMBAHASAN

a. Bobot Organ Jeroan

Bobot relatif organ jeroan dari semua kelompok perlakuan terpapar pada Tabel Lampiran 1. Berdasarkan data tersebut diketahui bahwa bobot relatif organ jeroan akan berbeda terhadap perbedaan tingkat pemberian aflatoksin. Semakin tinggi kadar aflatoksin yang diberikan akan memberikan hasil semakin berat bobot relatif organ jeroan. Terhadap obat yang diberikan pun, setiap kelompok perlakuan memberikan tanggapan yang berbeda. Dibandingkan dengan kelompok kontrol, kelompok yang mendapatkan aflatoksin mempunyai bobot relatif organ jeroan yang lebih berat. Hasil yang sama juga diperoleh oleh Rao dan Joshi (1991) dan Kubena dan Harvey (1993).

Namun bila dibandingkan dengan kelompok yang mendapatkan obat, baik antibiotika dan kortikosteroid, ternyata kelompok ini memiliki bobot relatif yang agak ringan. Adanya pembundungan di organ hati pada kelompok yang mendapat perlakuan diduga sebagai penyebab meningkatnya bobot relatif organ. Hanya belum diketahui apakah telah terjadi hiperplasia atau hipertrofi. Iwaki *et al.* (1990) berdasarkan hasil penelitiannya memberikan kesimpulan bahwa terjadinya pembesaran hati disebabkan oleh karena meningkatnya sintesis protein di dalam organ hati. Pada organ limpa, ginjal dan bursa, bertambahnya bobot relatif organ dikarenakan bertambah besarnya organ-organ tersebut. Seperti pada kelompok yang mendapatkan aflatoksin, bursa Fabricius yang dilihat pada pengamatan patologi anatomi terlihat membesar yang dengan sendirinya akan menambah bobot relatif organ tersebut.

b. Perubahan Patologi Anatomi

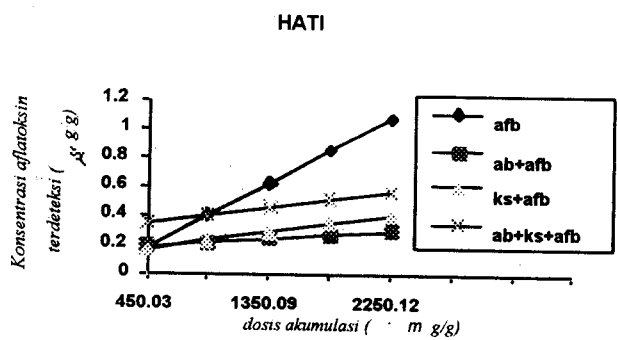
Berdasarkan hasil pengamatan patologi anatomi diperoleh hasil bahwa hanya tiga organ jeroan yang mengalami perubahan, yaitu organ hati, limpa dan bursa Fabricius. Pada organ hati didapatkan fokus-fokus degenerasi, berwarna pucat dan konsistensi organ menurun. Organ limpa akan mengalami pembesaran dan konsistensi organ akan menurun. Sedangkan organ bursa Fabricius terlihat membesar untuk semua kelompok perlakuan yang mendapatkan aflatoksin. Hasil

yang sama juga diperoleh Mani *et al.* (1992). Akan tetapi ada perbedaan pada perubahan patologi anatomi organ bursa Fabrisius yang mengecil.

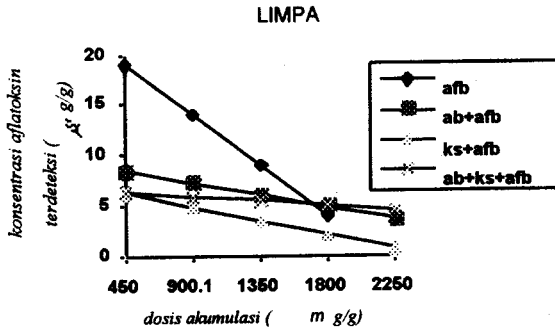
Ketiga organ ini merupakan organ limfoid yang berperan penting dalam menghasilkan sel-sel tanggap kebal, baik yang berperantara sel maupun yang berperantara antibodi. Maka adanya penurunan titer antibodi pada kelompok yang menerima perlakuan terutama kelompok yang mendapatkan aflatoxin diduga dikarenakan rusaknya ketiga organ limfoid ini.

c. Kandungan Aflatoksin

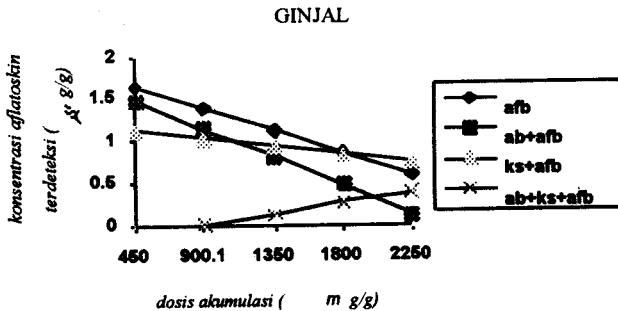
Kandungan aflatoxin, baik yang ada di dalam organ jeroan, diperiksa di Laboratorium Farmasetik Balai Pengujian Mutu dan Sertifikasi Obat Hewan (BPMSOH) Gunung Sindur dengan menggunakan metode kombinasi AOAC dan BPMSOH dan hasilnya terpapar pada Tabel Lampiran 2 dan grafik hubungan antara konsentrasi aflatoxin yang diberikan dan konsentrasi aflatoxin yang dideteksi di organ jeroan (hati, limpa dan ginjal) terpapar pada Gambar 1, Gambar 2 dan Gambar 3.



Gambar 1. Konsentrasi Aflatoksin yang Dideteksi pada Organ Hati



Gambar 2. Konsentrasi Aflatoksin yang Dideteksi pada Organ Limpa



Gambar 3. Konsentrasi Aflatoksin yang Dideteksi pada Organ Ginjal

Berdasarkan hasil analisis sidik ragan terhadap grafik linier yang diperoleh tidak ditemukan tanggap yang nyata terhadap model linier yang dibuat pada tingkat kepercayaan 0,05. Ini menandakan bahwa hubungan antara konsentrasi aflatoksin yang diberikan bersifat linier dengan konsentrasi aflatoksin yang terakumulasi di organ jeroan yang diperiksa. Ketiga organ jeroan yang diperiksa memperlihatkan sifat akumulasi yang berbeda-beda terhadap perlakuan yang diberikan.

Hati merupakan organ utama sebagai tempat metabolisasi berbagai toksin dan obat yang masuk ke dalam tubuh. Dari Gambar 1 terlihat bahwa sifat linier yang dibentuk bersifat positif, artinya akumulasi aflatoksin di dalam organ semakin meningkat seiring dengan peningkatan jumlah aflatoksin yang diberikan. Namun, diantara perlakuan yang diberikan ternyata memberikan hasil yang berbeda-beda. Kelompok yang mendapatkan obat antibiotika dan kortikosteroid memperlihatkan konsentrasi yang terakumulasi di dalam organ tidak begitu

meningkat. Diduga, organ hati mendapatkan beban ganda untuk memetabolisir obat dan aflatoksin sehingga ikatan antara sel hati dan aflatoksin terjadi dalam *jumlah* yang tidak begitu banyak.

Sebaliknya dengan organ limpa. Berdasarkan Gambar 2, sifat akumulasi yang terjadi pada organ ini bersifat negatif. Konsentrasi aflatoksin yang terakumulasi di organ ini semakin menurun. Hanya belum diperoleh informasi dengan pasti apakah telah terjadi kerusakan seluler pada organ limpa sehingga tidak mampu mengikat aflatoksin mengingat organ ini diketahui berfungsi sebagai *perangkap* benda-benda asing yang masuk ke dalam tubuh.

Dari Gambar 3, sifat akumulasi pada organ ginjal mempunyai pola yang sama dengan yang terjadi pada organ limpa. Hanya pada kelompok yang menerima antibiotika dan kortikosteroid saja yang memperlihatkan sifat akumulasi yang positif. Menurut Burby dan Wagan (1979), organ ginjal merupakan salah satu organ tempat aflatoksin dikeluarkan dari tubuh. Namun belum diperoleh informasi mengenai ikatan yang terjadi antara aflatoksin dan sel-sel ginjal sehingga memberikan hasil berupa sifat akumulasi yang berbeda.

Bila dilihat dari konsentrasi aflatoksin yang dapat dideteksi dari ketiga organ jeroan yang diperiksa, ternyata organ limpa mempunyai kandungan aflatoksin yang paling tinggi. Sehingga muncul dugaan bahwa ada kemungkinan bahwa sebenarnya yang menjadi organ tujuan bagi aflatoksin adalah organ limpa.

KESIMPULAN DAN SARAN

Berdasarkan penelitian yang telah dilakukan ini dapat diperoleh kesimpulan organ jeroan yang diamati dalam penelitian memperlihatkan perubahan patologi anatomi yang mengarah ke aflatoksikosis berupa pembesaran organ hati. Berdasarkan analisis kimiawi aflatoksin terakumulasi di dalam organ jeroan yang sifatnya positif pada organ hati dan negatif pada organ limpa dan ginjal.

Agar dapat diperoleh informasi yang lebih mendalam maka perlu dilakukan penelitian-penelitian yang lebih mengarah kepada (I) perjalanan aflatoksin sejak masuk ke mulut hingga ke feses dan penyebarannya di berbagai jaringan tubuh, (ii) kerusakan seluler (misalnya kerusakan DNA) dari organ-organ jeroan yang memperlihatkan perubahan patologi anatomi, (iii) aktivitas seluler sebagai akibat dari adanya pengikatan yang dilakukan oleh sel-sel hati, limpa dan ginjal setelah hewan percobaan yang digunakan mendapatkan obat antibiotika dan kortikosteroid, (iv) aspek kesehatan masyarakat yang mengkonsumsi produk yang diperkirakan mengandung aflatoksin ini.

UCAPAN TERIMA KASIH

Penulis mengucapkan terima kasih kepada Lembaga Penelitian Institut Pertanian Bogor yang telah mendanai penelitian ini melalui proyek OPF untuk tahun 1994/1995.

DAFTAR PUSTAKA

- Adachi, Y.; M. Hara; N.H. Kumazawa; K. Hirano; I. Ueno; K. Egawa. 1991. Detection of Aflatoxin B₁ in Imported Food Product into Japan by ELISA and HPLC. *J. Vet. Med. Sci.* 53(1):49-52.
- Burby, W.F. and G.N. Wagan. 1979. Food-Borne Mycotoxins and Alimentary Mycotoxicoses. *In*. H. Rienmann and F.L. Bryan (*Ed.*). 1979. Food-Borne Infections and Intoxications. 2nd ed. Academic Press, Inc. San Diego, California.
- Chou, M.W., M.H. Lu, R.A. Pegram, P. Gao, S. Cao, J. Kong and R.W. Hart. 1993. Effects of Calorie Restriction on Aflatoxin B₁-Induced DNA synthesis. *Mechanism of Agein and Development.* 70(1/2):23-33. Abstract.
- Ghosh, R.C.; H.V.S. Chauhan and S. Roy. 1990. Immunosuppression in Broiler Under Experimental Aflatoxicosis. *Br. Vet. J.* 146:457-461.
- Hegazy, S.M.; A. Azzam and M.A. Gobal. 1991. Inertaction of Occuring Aflatoxons in Poultry Feed and Immunization Against Fowl Cholera. *Poultry Sci.* 70:2425-2428.
- Iwaki, M., T. Kitagawa, Y. Akamatsu and K. Aibara. 1990. Cytotoxic Effect of Aflatoxin B₁ and Its Association with Cellular Components in Chicken Embryo Primary Cultured Cells. *Biochimica-et-Biophysica-Acta-G, General Subjects.* 1035(2):146-153. Abstract.
- Kubena, L.F. and R.B. Harvey. 1993. Effect of Hydrated Sodium Calcium Aluminosilicates on Aflatoxicosis in Broiler Chicks. *Poultry Sci.* 72:651-657.
- Maryamma, K.I.; A. Rajan and M.G. Nair. 1991. Clinical Diagnosis of Aflatoxicosis by Detection of Aflatoxin in Blood, Urine and Milk. *Indian Vet. J.* 68:824-828.
- Mani, K.; D. Narahari, R. Kumaraj and N. Ramamurthy. 1992. Effects of Graded Levels of Aflatoxin B₁ in Broiler Chicks. *Cherion* 21:23-26.
- Osman, N.A. and E. Abdel-Gadir. 1991. Survei of Total Aflatoxin in Camel Sera by Enzyme Linked Immunosorbent Assay (ELISA). *Mycotoxin Research.* 7:35-38.
- Purwoko, H.M.; B. Hold; J. Wolstrup. 1991. Aflatoxin Content and Number of Fungi in Poultry Feedstuffs from Indonesia. *Letters in Applied Microbiol.* 12: 212-215.
- Rao, V.N. and H.C. Joshi. 1991. Effect of Single Graded Dose of Aflatoxin B₁ Feeding on Body Weight Gains and Liver Weight in Female Layer Chicken. *Indian Vet. J.* 68:673-676.
- Schrager, T.F., P.M. Newbern, A.H. Pikul and J.D. Groopman. 1990. Aflatoxin-DNA Adduct Formation in Chronically Dosed Rats Fed a Choline-Deficient Diet. *Carcinogenesis.* 11(1):177-180. Abstract.