

Struktur Histopatologi Ginjal dan Hati Kambing Penderita Tripanosomiasis Pasca Pengobatan Berenil®

M. Lazuardi

Bagian Kedokteran Dasar Veteriner,
Fakultas Kedokteran, Hewan Universitas Airlangga
Jl. Mulyorejo (Kampus C UNAIR), Surabaya 60115, e-mail: ardiunair@yahoo.co.uk
(Diterima 29-06-2007; disetujui 12-11-2007)

ABSTRACT

Berenil® (diminazene aceturate) is a chemotrypanocide and commonly used for treatment of protozoa infections as Babesiosis, Leishmaniasis and Trypanosomiasis in large animals. Indonesian government explained that the drug was never used before. Since 1999, Directorate of Livestock Services, Department of Agriculture, Republic of Indonesia recommended that the drug could be used for treatment of Trypanosomes cases. In contrast, the dosage level for the treatment of Trypanosomes was never determined before. In the late 2005, Indonesian researchers have investigated the new dosage of Berenil® for trypanosomes treatment. Base on the problem described above, the study was carried out to evaluate toxic effect of Berenil® to kidneys and livers. The objective of this study was to obtain the new data of toxic effect at multiple dosages. Ten Etawa breed goats were infected by *Trypanosoma evansi* Bangkalan isolate at more than 3.10^8 *Trypanosoma/ml* during the week. Five of ten subjects were treated by intramuscularly of Berenil® at multiple doses or superimpose dose (initial dosage 10.44 mg/kg body weight and four times of 7 mg/kg body weight every 31 minutes). Forty five days post treatment; the subjects were killed and the kidneys and livers were removed and preserved in 20% formalin. The histological specimens of their organs stained by haematoxylline eosin (HE) were examined by light microscope. There were no breakage on the histology structure of the Etawa breed goat kidneys and livers after treatment. It could be concluded that the Berenil® at multiple dosages was effective dose for treatment ($P < 0.05$) of Trypanosomes.

Key words: diminazene aceturate, superimpose, goats, toxic effect, kidney, liver

PENDAHULUAN

Berenil® adalah suatu kemotripanosidal golongan diamidin aromatik yang disintesis pertama kali di Jerman tahun 1950 dan dikembangkan untuk pengobatan kasus Babesiosis untuk sapi, kuda dan kerbau di

Afrika. Obat tersebut juga memiliki potensi tinggi pada manusia sebagai kemotripanosidal *human Trypanosomiasis* di Afrika (Raadt, 2001; Docampo & Moreno, 2003). Kemotripanosidal ini sejak tahun 1999, telah dianjurkan untuk kasus *Trypanosoma* di Indonesia, kendati regimentasi dosis penggunaan nasional masih

belum dibakukan (Triakoso, 1999 & Lazuardi, 2006). Penggunaan di lapangan diketahui bahwa sediaan injeksi Berenil® mengandung 70 mg diminazen sebagai bahan aktif dan 375 mg *phenazone* BP (British Pharmacopoeia) sebagai bahan penurun radang setiap ml larutan (Urbina & Docampo, 2003; Campbell *et al.*, 2004).

Laporan empirik pada kambing dan sapi di wilayah Afrika dan negara-negara Timur Tengah menunjukkan bahwa pemberian Berenil® dosis tunggal, memiliki dampak toksik cukup kecil, namun khusus unta dan kuda memiliki dampak toksik dengan fenomena klinik berbeda-beda. Homeida *et al.* (1981) menyatakan pemberian tunggal pada unta di atas 40 mg/kg bobot badan, akan mengakibatkan kematian dalam waktu 4 jam. Pemeriksaan struktur histologi hati menunjukkan keadaan kongestif sentrolobuler dan perdarahan disertai kemunculan sel radang (polymorphonuclear cell). Pemberian di atas 40 mg/kg bobot badan pada kuda menimbulkan peradangan di daerah penyuntikan. Pemberian berganda 3,5 mg/kg bobot badan pada anjing akan ditemui keadaan nekrosis sel hati, vesika urinaria, paru, jantung dan perdarahan otak (Zhang & Bourdichon, 2002; Guedes *et al.*, 2002). Pemberian di atas 2 mg/kg bobot badan pada kucing, akan menimbulkan perdarahan pada hati serta ditemui radang pada bagian *cerebellum* (Greene *et al.*, 1999).

Kemungkinan kemampuan menyebabkan kerusakan organ pada hewan akibat pemberian Berenil® disebabkan dua hal yaitu akibat kemampuan obat melakukan penetrasi hingga ke organ viseral, serta tidak mudah termetabolisme (Lazuardi, 2005). Resiko kerusakan organ dalam makin besar jika subjek sasaran pengobatan, merupakan individu dengan kondisi terinfeksi (Soeharmi *et al.*, 2003). Namun demikian hingga saat ini, belum banyak diketahui mengenai dampak lanjutan akibat pemberian Berenil® pada ternak jenis ruminansia lain (selain unta, sapi) penderita *Trypanosomiasis*.

Berdasarkan latar belakang tersebut, maka dilakukan penelitian mengenai dampak lanjutan terhadap struktur histologi ginjal dan hati kambing penderita *Trypanosomiasis* pasca pemberian Berenil® dosis berganda. Dosis berganda yang dimaksud adalah regimentasi dosis, hasil penelitian Lazuardi (2007), diawali dua kali dosis lazim (dosis muatan) sebesar 10,44 mg/kg bobot badan disusul 4 kali dosis pemeliharaan (7 mg/kg bobot badan) setiap 31 menit. Tujuan dilakukan penelitian ini adalah untuk mendapatkan data lanjutan mengenai resiko kerusakan pada daerah ekskretori (ginjal) dan organ metabolisme (hati) pada subjek penderita infeksi *Trypanosomiasis*. Perolehan data tersebut dapat dimanfaatkan oleh peneliti atau pengguna Berenil® mengenai gambaran kemungkinan kemunculan bahaya toksik.

MATERI DAN METODE

Materi Penelitian

Berenil® diperoleh dari PT Intervet Internasional dengan tingkat farmasetik, berupa sediaan injeksi kemasan 20 ml, mengandung 70 mg diminazen aseturat tiap ml. Agen infeksi *Trypanosoma evansi* isolat Bangkalan diperoleh dari Balai Besar Penelitian Veteriner hasil isolasi wabah surra tahun 1984 di Bangkalan (Madura). Hewan coba yang digunakan sebanyak 10 ekor terdiri atas dua kelompok. Kelompok pertama sejumlah lima ekor merupakan kelompok perlakuan. Hewan diinjeksi *Trypanosoma* dan diberi perlakuan pengobatan, kelompok kedua sejumlah lima ekor merupakan kontrol negatif yaitu ternak diinfeksi *Trypanosoma* tanpa pengobatan. Hewan coba yang dipilih adalah kambing Peranakan Etawah (PE) dengan jenis kelamin jantan, umur antara 1,5-1,8 tahun (dewasa) berasal dari pusat pembibitan kambing di wilayah Kotamadya Surabaya dan bebas dari *Trypanosomiasis*. Bahan kimia dan alat yang digunakan diantaranya adalah buffer fosfat *saline*, peralatan bedah bangkai, mikrotom,

bahan pewarna *haematoxyllin eosin* (HE) dan mikroskop cahaya.

Jumlah subjek yang digunakan mengikuti persamaan 1, dengan nilai $Z_1 - \frac{\alpha}{2}$ pada tingkat kepercayaan 95% adalah 1,96 sedangkan Z_β pada uji dua sisi dengan batas kesalahan 5% didapatkan 1,645 (World Health Organization, 1992). Toleransi harga beda rerata dua kelompok uji (d) merujuk hasil perolehan *means residence time* (MRT) oleh Aliu & Ødegaard (1985) ditetapkan 3,62. Perkiraan simpang baku kelompok tertular (S_a) bila merujuk perolehan data kadar puncak hasil penelitian Mamman *et al.* (1993) adalah 1,7. Perkiraan simpang baku kelompok sehat (S_b) bila merujuk hasil perolehan data MRT oleh Mamman & Peregrine (1994) bernilai 1,4. Bila nilai-nilai tersebut dimasukkan dalam persamaan 1, maka jumlah subjek yang dibutuhkan 5 ekor. Berdasarkan hal tersebut, maka seluruh hewan coba yang digunakan adalah sejumlah 5 ekor untuk keperluan perlakuan dan 5 ekor untuk keperluan kontrol.

$$N = \frac{\left[\left(Z_1 - \frac{\alpha}{\beta} \right) + Z_\beta \right]^2}{\frac{(d)^2}{(S_a)^2 + (S_b)^2}}$$

.....Persamaan 1

Penelitian ini merupakan kajian eksperimental untuk mendapatkan data primer menggunakan rancangan pasca perlakuan beserta grup kontrol. Gambaran kerusakan struktur histopatologi ginjal dan hati sebagai variabel tergantung, dan sebagai variabel bebas adalah Berenil® dan *Trypanosoma*, sedangkan variabel kendali adalah metode otopsi dan tatacara pemeriksaan histopatologi serta kriteria kerusakan struktur histopatologi ginjal dan hati.

Definisi operasional variabel

1. Metode otopsi organ ginjal dan hati

Otopsi ginjal dan hati dilakukan melalui bedah bangkai seperti kriteria Soeharmi *et*

al. (2003) yaitu diawali pembedahan *post mortem* dari *linea alba* hingga akhirnya membuka bagian abdomen dan menemukan organ hati disusul ke dua organ ginjal. Otopsi organ ginjal dan hati dilakukan pada daerah dengan ciri: (1) adanya perubahan warna organ, (2) pembengkakan daerah lengkung tepi hati dan ginjal limbus, (3) adanya tekstur organ yang keras. Pengambilan organ dilakukan secukupnya dan dimasukkan dalam larutan formalin 10%.

2. Metode pemeriksaan ginjal dan hati

Pemeriksaan ginjal dan hati, dilakukan menggunakan cara analogi metode Soeharmi *et al.* (2003), serta Ratna & Roostantia (2006), yaitu pengamatan menggunakan pembesaran 200x (lensa objektif 20x dan lensa okuler 10x), dengan pengamatan lapangan pandang mengikuti huruf S. Pengamatan hanya dilakukan satu kali lapang pandang yang dipilih acak pada pembesaran 400x bila telah ditemukan adanya bentukan kerusakan struktur histopatologi ginjal dan hati.

3. Kriteria kerusakan struktur histopatologi ginjal dan hati

Tingkat kerusakan struktur histopatologi ginjal dan hati mengacu pada uraian Cotran *et al.* (1999) seperti paparan pada Tabel 1.

Tahapan Penelitian

Penelitian diawali dengan melakukan penularan parasit pada seluruh subjek perlakuan tiga kali sehari sebanyak 1 ml dengan dosis $3,10^8$ *Trypanosoma/ml* melalui vena jugularis. Selanjutnya dilakukan pengamatan perkembangan parasitemia melalui ulas darah tebal dari vena jugularis dengan metode Soeharmi *et al.* (2003). Apabila telah ditemukan kondisi terinfeksi derajat ringan (minimum positif satu) yang telah memenuhi kriteria parasitemia tingkat 1 yaitu dalam satu lapang pandang pembesaran 400x terdapat 1-5 parasit, maka dilakukan pengobatan.

Pengobatan menggunakan dosis *super-impose* dilakukan pada seluruh subjek

Tabel 1. Tanda kerusakan struktur ginjal dan hati

Ginjal	Hati
Pembundungan kemunculan <i>polymorphonuclear cell</i>	Ditemukan sel nekrosis pada sentrolobuler
Sel parenkim karyolisis, sel endotel karyolisis	Sel nekrosis pada segitiga Kiernan
Penyempitan celah antara kapsula Bowman dan medula ginjal	Degenerasi sel lemak sentro-perilobuler
Atrofi dan hipertrofi glomerulus	Sinusoid ditemukan melebar
Penyempitan pada lumen duktus kontortus	Vena sentralis terdapat <i>polymorphonuclear cell</i>

perlakuan dengan dosis diawali 10,44 mg/kg bobot badan, disusul empat kali pemberian setiap 31 menit sebanyak 7 mg/kg bobot badan. Adapun pada kelompok kontrol tidak diberikan pengobatan.

Pasca pengobatan, pemantauan perkembangan parasit seluruh subjek (kelompok perlakuan dan kontrol) tetap dilakukan hingga 45 hari. Selanjutnya dilakukan pembunuhan (euthanasia) pada seluruh individu kelompok perlakuan, dan dilakukan otopsi untuk tindakan biopsi pada organ ginjal dan hati. Khusus kelompok kontrol seandainya dalam masa pengamatan ditemukan kasus kematian, maka segera dilakukan otopsi dan biopsi organ ginjal dan hati. Namun seandainya mampu melewati masa 45 hari maka dilakukan pembunuhan untuk tindakan biopsi organ ginjal dan hati. Organ ginjal dan hati segera digunakan untuk preparasi histoteknik untuk mendapatkan preparat histopatologi yang sempurna.

Analisis Data

Analisis, berupa pencatatan pada lembar *check list*, dilakukan pada data hasil penelitian berupa jumlah individu perlakuan dengan

tanda-tanda kerusakan struktur histopatologi ginjal dan hati. Sebagai perbandingan dilakukan analisis serupa terhadap data hasil pemeriksaan organ ginjal dan hati individu kelompok kontrol. Data selanjutnya diuji komparasi menggunakan ketepatan dari Fisher (signifikansi 5%), menggunakan SPSS 12.0.

HASIL DAN PEMBAHASAN

Hasil penelitian menunjukkan bahwa penggunaan Berenil® dengan regimentasi dosis berganda subjek terinfeksi (Trypanosomiasis), tak menimbulkan kerusakan struktur histopatologi ginjal dan hati (Tabel 2). Bagian glomerulus ginjal pada salah satu subjek perlakuan pembesaran objek 200x tidak menunjukkan keadaan atrofi dan di daerah antara kapsula Bowman dengan bagian kortikomedula ginjal tak terdapat ruang berongga berlebihan (Gambar 1). Gambar 2 pada pembesaran objek 400x, sel dinding lumen tubulus kontortus glomerulus ginjal salah satu subjek kelompok perlakuan tidak menunjukkan keadaan nekrosis. Keadaan tersebut akan berlawanan pada gambaran histopatologi ginjal dan hati individu kelompok kontrol. Pembesaran objek 200x dan 400x pada salah satu subjek kelompok kontrol, tampak nyata adanya atrofi glomerulus, sehingga memunculkan ruang yang sangat luas antara kapsula Bowman dengan medula ginjal (Gambar 3 dan Gambar 4).

Gambar 5 (pembesaran objek 400x) tampak hasil pemeriksaan histopatologi organ hati pada subjek perlakuan menunjukkan susunan sel hati umumnya masih teratur (susunan radier). Bagian sentrolobuler yaitu wilayah segi tiga Kiernan pada individu subjek kelompok perlakuan umumnya tidak menunjukkan adanya nekrosis sel hati, demikian pula bagian perilobuler tak ditemukan sel nekrosis (lisis, piknosis atau karyoreksis).

Individu subjek perlakuan pada daerah sinusoid organ hati umumnya tak ditemui adanya pelebaran serta tak mengandung bentukan *vacuola*. Namun demikian, pada

Tabel 2. Pengamatan struktur histopatologi ginjal dan hati

	Perlakuan (n=5)		Kontrol (n=5)	
	Ditemukan	Nihil	Ditemukan	Nihil
Pengamatan histopatologi ginjal				
Pembendungan, kemunculan <i>polymorphonuclear cell</i> (PMN cell)	—*	√**	√**	—*
Sel parenkim dan sel endotel karyolisis	—*	√**	√**	—*
Penyempitan kapsula bowman dan medula ginjal	—*	√**	√**	—*
Atrofi dan hipertrofi glomerulus	—*	√**	√**	—*
Penyempitan pada lumen duktus contortus	—*	√**	√**	—*
Pengamatan histopatologi hati				
Sel nekrosis pada segi tiga Kiernan	—*	√**	√**	—*
Degenerasi lemak sentro-perilobuler	—*	√**	√**	—*
Sinusoid ditemukan pelebaran	—*	√**	√**	—*
Vena sentralis terdapat <i>polymorphonuclear cell</i> (PMN cell)	—*	√**	√**	—*

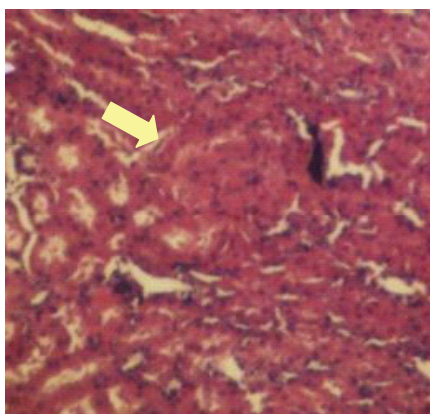
Keterangan :*) — : tidak ditemukan pada lima subjek; **) √ : ditemukan pada lima subjek

salah satu kelompok kontrol menunjukkan susunan sel hati sudah tak teratur (tidak radier) (Gambar 6).

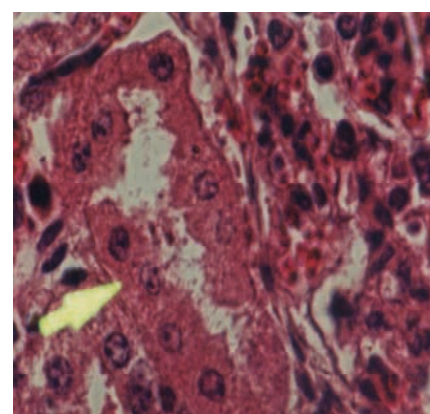
Beberapa individu kelompok kontrol lain umumnya ditemui adanya *polymorphonuclear cell* (sel radang) pada bagian vena sentralis.

Sinusoid hati pada individu kelompok kontrol ditemui keadaan melebar. Hal tersebut menunjukkan adanya awal kerusakan hati yang berisi plasma darah.

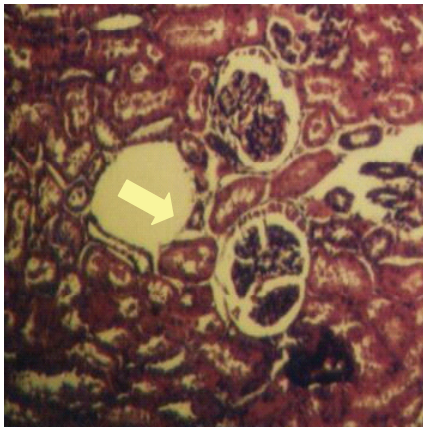
Hasil pemeriksaan histopatologi ginjal menunjukkan bahwa Berenil® melalui proses



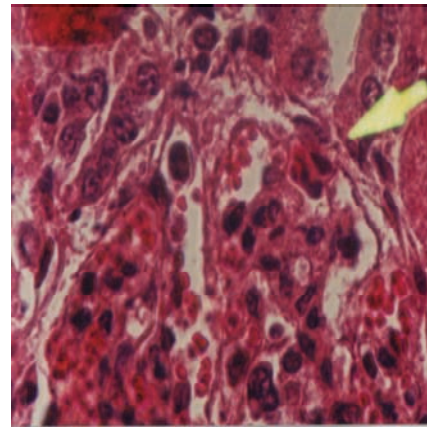
Gambar 1. Histopatologi ginjal salah satu kelompok perlakuan dengan glomerulus ginjal tak mengalami atrofi (normal). Pewarnaan HE, Pembesaran objektif 20x.



Gambar 2. Histopatologi ginjal salah satu kelompok perlakuan dengan sel tubulus kontortus ginjal dan glomerulus ginjal tak mengalami nekrosis (normal). Pewarnaan HE, Pembesaran objektif 400x.



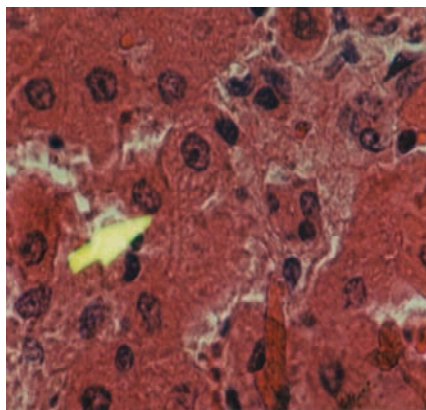
Gambar 3. Histopatologi ginjal salah satu kelompok kontrol dengan glomerulus yang mengalami atrofi. Pewarnaan HE, Pembesaran objektif 20x.



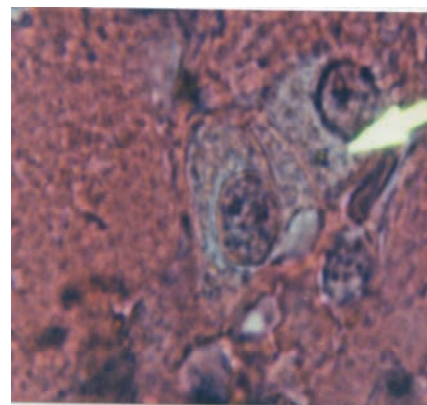
Gambar 4. Histopatologi ginjal salah satu kelompok kontrol dengan kapsula Bowman dari glomerulus ginjal dan bagian medula ginjal saling mengikat. Pewarnaan HE, Pembesaran objektif 40x.

metabolisme dalam hati, akan terpecah menjadi unsur larut dalam air yang akhirnya mampu melewati diameter filtrasi glomerulus yaitu berat molekul di bawah 515,45 (Ritschel, 1997). Berdasarkan hasil di atas, meskipun Berenil[®] diberikan pada regimentasi dosis berganda (*superimpose*), dalam mekanisme

ekskresi melalui ginjal, tetap tidak bersifat toksik. Demikian pula halnya terhadap organ hati, tidak akan menyebabkan kerusakan struktur histopatologi hati. Hasil analisis statistik (Tabel 3) diyakini bahwa bahan aktif Berenil[®] (*diminazen aceturat*) yang diberikan menggunakan konsep *superimpose*



Gambar 5. Struktur histopatologi sel hati salahsatu kelompok perlakuan yang masih berstruktur teratur. Pewarnaan HE, Pembesaran objektif 20x.



Gambar 6. Struktur histopatologi sel hati salahsatu kelompok kontrol dengan struktur sel sudah tidak teratur, dan sel hati terdapat degenerasi melemap dengan terlihat vakuol putih. Pewarnaan HE, Pembesaran objektif 40x

Tabel 3. Uji Krostab 2x2 keamanan penggunaan Berenil® terhadap ginjal dan hati

Kondisi struktur histologi ginjal dan hati	Perlakuan (n)	Kontrol (n)	Total (n)
Ditemui kerusakan	0	5	5
Tak ditemui kerusakan	5	0	5
Total	5	5	10

Chi-Square Test

Method	value	df	Asymp. Sig. (2-sided)	Exact. Sig. (2-sided)	Exact Sig. (1-sided)
Pearson Chi-Square	10.000 ^b	1	0.002		
Continuity Correction ^a	6.4	1	0.011		
Likelihood Ratio	13.863	1	0		
Fisher's Exact Test				0.008	0.004
Linear-by-Linear Association N of Valid Cases	10				

a. Computed only for a 2x2 table

b. 4 cells (100.0%) have expected count less than 5. The minimum expected count is 2.50

(saling menumpuk) melalui regimentasi dosis berganda, tidak berdampak toksik ($P < 0,05$).

Gambaran perubahan struktur histologi ginjal dan hati, pada umumnya banyak ditemui pada individu kontrol, dan hal tersebut identik seperti hasil penelitian oleh Soeharmi *et al.* (2003). Tabel 3 secara nyata menunjukkan 5 individu kelompok perlakuan dan 5 kelompok kontrol pada akhirnya memiliki gambaran struktur histologi ginjal dan hati berbeda ($P < 0,05$). Namun demikian, tingkat keparahan kerusakan struktur histologi ginjal dan hati pada kelompok kontrol tidak dilakukan penelitian lanjutan. Hal tersebut disebabkan kurang adanya hasil variatif tingkat kerusakan sehubungan dengan terbatasnya jumlah subjek kontrol yang digunakan, serta uniformalitas macam dosis penularan penyebab kerusakan struktur ginjal dan hati yang diberikan.

KESIMPULAN

Kerusakan struktur histologis ginjal dan hati kambing Peranakan Etawah akibat pemberian Berenil® menggunakan dosis

berganda (superimpose) tidak ditemukan. Hal tersebut berarti bahwa dosis berganda cukup aman diberikan. Dosis berganda (superimpose) dimaksudkan adalah dosis yang diawali dengan dosis 10,44 mg/kg bobot badan dilanjutkan empat kali dosis 7 mg/kg bobot badan setiap 31 menit dan diberikan secara intra muskuler.

UCAPAN TERIMA KASIH

Terima kasih disampaikan kepada Profesor Dr. A. Aziz Hubeis, Apt. dan Profesor Dr. Rochiman Sasmita, Drh., M.S., M.M. atas arahan selama penelitian berlangsung. Demikian pula Dr. Darminto, Drh., sebagai kepala Balai Besar Penelitian Veteriner (BALITVET) dan seluruh staf di Bagian Parasitologi BALITVET, Bogor, atas bantuan selama penelitian dilakukan.

DAFTAR PUSTAKA

Aliu, Y.O. & S. Ødegaard. 1985. Pharmacokinetics of diminazen in sheep. J. Pharmacokinetic Biopharm. Apr. 13: 173-184.

- Campbell, M., R.J. Pranked., A.S. Davie. & W.N. Charman.** 2004. Degradation of Berenil (diminazene aceturate) in acidic aqueous solution. *J. Pharm. Pharmacol.* 56: 1327-1332.
- Cotran, S., V. Kumar. & T. Ollins.** 1999. Robbins: Pathology Basic of Diseases. 6th Ed. WB Saunders, Philadelphia. Pp 1-25.
- Docampo. R. & S.N. Moreno.** 2003. Current chemotherapy of human African *Trypanosomiasis*. *Parasitol. Res.* 90 Supp 1: 10-13.
- Greene, C.E., K. Latimer, E. Hooper, G. Shoffler, K. Lower. & F. Cullens.** 1999. Administration of diminazene aceturate or imidocarb dipropionat for treatment of Cytauxzoonosis in cats. *J. Am. Vet. Med. Assoc.* 215: 497-500.
- Guedes, P.M., V.M. Veloso, W.L. Tafuri, L.M. Galvao, C.M. Carneiro. & M. Lana.** 2002. The dog as model for chemotherapy of the Chagas' disease. *Acta Trop.* 84: 9-17.
- Homeida, A.M., E.A. el Amin, S.E.I. Adam & M.M. Mahmoud.** 1981. Toxicity of diminazene aceturate (Berenil) to camels. *J. Comp. Path.* 91: 355-360.
- Lazuardi, M.** 2005. The pharmacogenetic study of diminazene aceturate in infected *Trypanosome* and healthiest goats by analysis of T1/2 β . *Vet. Med. J.* 21 : 111-114.
- Lazuardi, M.** 2006. An animal model of clinical kinetic analyzed to diminazene aceturate in subjects with *Trypanosoma* infection. *Med. J. Indonesia* 15 : 69-73.
- Lazuardi, M.** 2007. The Trypanocide assessment of diminazene aceturate by multiple dose design: An animal experimental model. *J. Kedok. Bandung* Vol. 39 No. 2.
- Mamman, M., Aliu, Y.O. & A.S. Peregrine.** 1993. Comparative pharmacokinetics of diminazene in noninfected Boran (*Bos indicus*) cattle and Boran cattle infected with *Trypanosoma congolense*. *Antimicrob. Agents Chemother.* 37:1050-1055.
- Mamman, M. & A.S. Peregrine.** 1994. Pharmacokinetics of Diminazene in plasma and cerebrospinal fluid of goats. *Res. Vet. Sci.* 57: 253-255.
- Raadt, D.P.** 2001. Report of the scientific working group meeting on African Trypanosomiasis, Geneva 4-8 June. In Ridle, B (Ed). *Tropical Diseases Research Summary Report 2004-2005*. TDR/SWG Press, 20 Avenue Appia, 1211 Geneva 27, Switzerland. Pp 13-15.
- Ratna, S. & I. Roostantia.** 2006. Analisis Histopatologi Hati Mencit pada Pemberian Dosis Letal 50% Benalu duku (*Loranthaceae dendrophthoe spec.*,). Di dalam : Seminar Nasional Kontribusi Herbal Medicina dan Akupuntur Dalam Dunia Kedokteran. 5 Agustus 2006. Yogyakarta. Bagian Ilmu Farmasi-Kedokteran FK UGM dan BPP Perhimpunan Farmasi-Kedokteran Indonesia.
- Ritschel, W. A.** 1997. Handbook of Basic Pharmacokinetics, Including Clinical Application. 5th Ed. Drug Intelligency Publication, Inc. Hamilton, IL USA 6234. Pp 193-344.
- Soeharmi, S., H. Harjanto. & M. Lazuardi.** 2003. Pemeriksaan histologi organ dalam kambing pasca kematian akibat infeksi *Trypanosoma evansi* isolat Bangkalan. *Medika Eksakta* 1: 1-6.
- Triakoso, B.** 1999. Manual Standard Diagnostik Penyakit Hewan. Direktorat Jenderal Peternakan, Departemen Pertanian Republik Indonesia – Japan International Cooperation Agency, Surabaya.
- Urbina, J. A. & R. Docampo.** 2003. Specific chemotherapy of Chagas disease: Controversies and advances. *Trends Parasitol.* 19:495-501.
- World Health Organization.** 1992. Health Research Methodology: A Guide for Training in Research Methods. World Health Organization Press, 20 Avenue Appia, 1211 Geneva 27, Switzerland.
- Zhang, X. & A.J. Bourdichon.** 2002. The pharmacokinetics and tissue residues of Diminazene, Diminazene-liposomes and TRYPAN in rabbits. In: Conference on Salivarian *Trypanosoma* and other *Trypanosomiasis* (TICSTT). October 2nd - 18th 2002. Instituto Oswaldo Cruz, Rio de Janeiro, Brazil.