

Karakteristik Morfologi Hati Ayam Cemani (*Gallus gallus domesticus*)

(Morphological Characteristics of Cemani Chicken Liver (*Gallus gallus domesticus*))

Putri Syifa Camilla¹, Nurhidayat¹, Heru Setijanto¹, Supratikno¹, Chairun Nisa¹, Srihadi Agungpriyono¹, Danang Dwi Cahyadi¹, Dedi Rahmat Setiadi², Savitri Novelina^{*1}

¹Divisi Anatomi Histologi dan Embriologi, Sekolah Kedokteran Hewan dan Biomedis, IPB University, Jalan Agatis Kampus IPB Dramaga, Dramaga, 16680, Bogor, Jawa barat, Indonesia

²Divisi Reproduksi dan Kebidanan, Sekolah Kedokteran Hewan dan Biomedis, IPB University, Jalan Agatis Kampus IPB Dramaga, Dramaga, 16680, Bogor, Jawa barat, Indonesia

Diterima: 04/09/2023, Disetujui: 01/10/2023, Terbit Online: 06/10/2023

*Penulis untuk korespondensi: savitri.novelina@apps.ipb.ac.id

ABSTRAK

Tujuan penelitian ini adalah mempelajari morfologi hati ayam cemani (*Gallus gallus domesticus*) secara makroanatomi dan mikroanatomi. Penelitian ini menggunakan organ hati dari tiga ekor ayam cemani betina. Pengamatan makroanatomi untuk mempelajari morfometri yang meliputi panjang, lebar, tebal, dan berat organ hati. Pengamatan mikroanatomi dilakukan dengan menggunakan pewarnaan Haematoxylin-Eosin, untuk mengamati morfologi sel hati. Data yang diperoleh dianalisis secara deskriptif. Hasil dari pengamatan makroanatomi menunjukkan warna hati adalah merah kecoklatan dengan rata – rata bobot hati sebesar 19.3±2.5 gram. Pengamatan mikroanatomi menunjukkan hati diselaputi oleh jaringan ikat longgar pada permukaannya, kemudian terdapat kapsula *Glisson*. Di setiap lobulus hati terdapat vena sentralis, cabang dari vena porta hepatica, cabang dari arteri hepatica, dan ductus choledochus. Parenkim hati terdiri dari hepatosit dan sinusoid. Sel – sel non parenkim yang terdapat di hati adalah sel *Kupffer* dan sel endotel. Sel pigmen melanin pada parenkim hati ditemukan dalam jumlah yang sedikit, sebagian besar pigmen melanin terdapat di sekitar *vena porta*, *arteri hepatica*, dan *ductus choledochus*.

Kata Kunci: ayam cemani, hati, pigmen melanin

ABSTRACT

This research aims to study the morphology of the liver of Cemani chicken (*Gallus gallus domesticus*) macro anatomically and micro anatomically. This study used 3 female Cemani chicken livers. The macro anatomy characteristic was observed to study the organ's morphometry which included the length, width, thickness and weight of the liver. The microscopic characteristic was observed with a Haematoxylin-Eosin stain to observe the morphology of the liver's cells. The acquired data were analyzed descriptively. The result showed that the colour of the liver was brownish red with an average weight of 19.3±2.5 grams. The microanatomy observation showed that the liver consisted of loose connective tissue on the surface, underneath the surface there was a *Glisson's* capsule. In each lobule, there are central veins, a branch of hepatic portal veins, a branch of the hepatic artery, and a choledochus duct. Hepatic parenchyma consists of hepatocytes and sinusoids. The non- parenchyma cells that were found in the liver were *Kupffer* cells and endotel cells. Melanin pigment cells was found in the hepatic parenchymal, around the blood vessels such as the hepatic portal vein, hepatic artery, and the choledochus duct.

Keywords: cemani chicken, liver, melanin pigment

1. Pendahuluan

Indonesia berada di antara dua benua dan dua samudra, yaitu Benua Asia dan Benua Australia serta Samudra Hindia dan Samudra Pasifik. Lokasi ini mengakibatkan Indonesia mempunyai keanekaragaman fauna yang tinggi. Keanekaragaman yang dimiliki ini dapat dikaji lebih lanjut baik untuk kepentingan ilmu pengetahuan maupun untuk upaya pelestarian ^[1].

Salah satu fauna di Indonesia yang menarik untuk dikaji adalah ayam cemani. ayam cemani merupakan salah satu ayam yang paling unik di dunia ^[2]. Ayam cemani atau dikenal juga sebagai ayam kedu merupakan ayam asli Indonesia yang memiliki ciri khas bulu dan seluruh tubuhnya berwarna hitam. Ayam cemani mempunyai kandungan pigmen melanin yang tinggi (hiperpigmentasi), hal ini membuat warna kulit ayam cemani menjadi hitam hingga ke bagian organ dalam ^[3]. Ayam ini sudah dipelihara sejak awal abad ke 20 oleh masyarakat di desa Kedu, desa Beji, dan desa Kahuripan Kecamatan Kedu, Kabupaten Temanggung, Provinsi Jawa Tengah ^[1]. Ayam cemani merupakan ayam kedu hitam yang fenotipnya telah diseleksi sehingga hanya terdapat fenotip warna hitam ^[4].

Karakteristik warna hitam pada ayam cemani sangat unik dan menjadi daya tarik bagi masyarakat pemerhati ayam. Warna hitam ayam cemani menyelimuti semua tubuh ayam ini mulai dari bagian jengger, pial, paruh, bola mata, lidah, rongga mulut, bulu, kloaka, kaki dan cakar. Ayam cemani dipelihara masyarakat untuk upacara adat, ritual keagamaan, dan pengobatan tradisional ^[5]. bahwa ayam cemani secara umum dimanfaatkan sebagai ayam kesayangan dan ornamental untuk tujuan kepercayaan karena masyarakat menganggap ayam cemani mempunyai kekuatan magis dan supranatural serta menolak bala ^[1]. Namun, dengan meningkatnya kebutuhan protein masyarakat, ayam cemani mulai dibudidayakan untuk diambil daging dan telurnya, bahkan abon daging ayam cemani mulai diproduksi ^[6].

Ayam cemani, karena keunikannya banyak diminati oleh masyarakat dan memiliki nilai ekonomis yang tinggi. Sepasang ayam cemani berumur 1-2 bulan dihargai antara Rp. 400.000 – Rp. 500.000,-. Meningkatnya minat masyarakat terhadap ayam cemani harus diiringi dengan upaya pelestarian ayam ini. Penelitian mengenai sistem pencernaan diperlukan untuk mengetahui

proses pencernaan dan dihubungkan dengan pakan yang sesuai. Secara anatomis dan fisiologis, bangsa unggas memiliki sistem pencernaan yang sederhana. Sehingga untuk mencerna pakan agar mudah diabsorpsi tubuh, unggas sangat bergantung pada enzim yang dihasilkan organ pencernaannya ^[7]. Hati merupakan organ pendukung pada sistem pencernaan yang menyalurkan produk sekretorinya ke usus halus melalui duktus ekskretorinya ^[8]. Hati juga merupakan organ yang dapat mendetoksifikasi metabolit ^[9].

Penelitian mengenai morfologi sistem organ ayam cemani belum banyak dilaporkan. Beberapa penelitian mengenai ayam cemani terdahulu yang sudah dilaporkan antara lain mengenai studi distribusi GLUT4 pada otot skelet ^[10], pewarisan karakter fenotip ^[4], perbandingan genom ^[11], karakteristik bakteri asam laktat yang diisolasi pada saluran pencernaan ^[12], dan kualitas daging dan struktur histologi otot dada dan paha ^[13]. Namun, penelitian mengenai morfologi saluran pencernaan khususnya hati pada ayam cemani belum pernah dilaporkan. Penelitian mengenai saluran pencernaan dan morfologi hati pada unggas yang sudah pernah dilaporkan antara lain pada elang tikus ^[14], ayam buras ^[15], merpati ^[16] dan walet linchi ^[17].

2. Materi dan Metode

2.1. Alat dan Bahan

Penelitian ini menggunakan sampel hati tiga ekor ayam cemani betina berumur tiga bulan dengan bobot badan ± 1000 g berasal dari peternak di daerah Bogor. Penelitian ini sudah mendapatkan persetujuan etik dari komisi etik hewan SKHB Nomor:042/KEH/SKE/X/2022. Bahan kimia yang digunakan adalah NaCl fisiologis 0,7%, larutan Bouin's, alkohol 70%, alkohol 80%, alkohol 90%, alkohol 95%, alkohol 100%, xylol, parafin, serta zat warna *haematoxylin eosin* (HE). Dalam penelitian ini, alat yang dibutuhkan yaitu perlengkapan bedah minor, jangka sorong, *rotary microtom*, *tissue cassette*, cetakan parafin, *object glass*, *cover glass*, kotak preparat, mikroskop, peralatan pewarnaan preparat, inkubator, dan peralatan fotografi.

2.2. Prosedur Kerja

Ketiga ekor ayam cemani dieuthanasia menggunakan teknik *cervical dislocation*. Ayam kemudian ditimbang menggunakan timbangan digital lalu difiksir pada papan fiksasi. Ruang

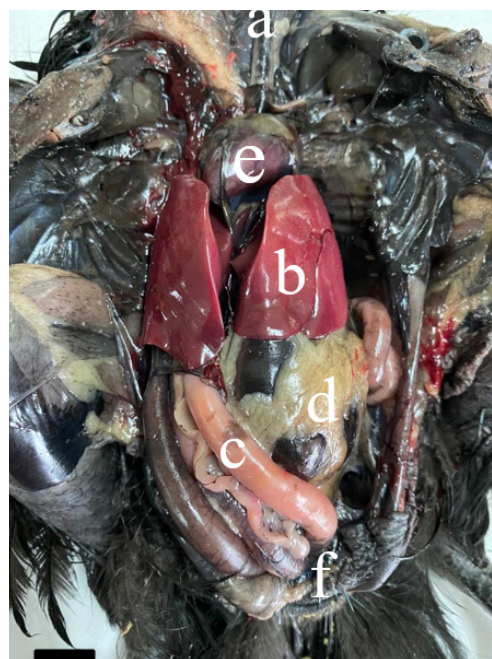kostoabdominal ayam dibuka lalu dilakukan pengamatan secara makroanatomi. Daerah viscerum diamati dan difoto, kemudian dilakukan penimbangan organ hati dengan timbangan digital serta pengukuran panjang, lebar, dan tebal organ hati menggunakan jangka sorong. Selanjutnya organ diawetkan dengan menyuntikan larutan pengawet Bouin's pada seluruh bagian saluran pencernaan mulai dari esofagus hingga kloaka. Setelah proses pengawetan, sampel saluran pencernaan dikeluarkan dari tubuh lalu dicuci dengan larutan NaCl fisiologis 0.9%. Organ saluran pencernaan direndam dalam toples yang berisi larutan pengawet Bouin's selama 24 jam. Setelah 24 jam, sampel organ disimpan di dalam toples yang berisi alkohol 70% sebagai *stopping point*. Untuk pengamatan mikroanatomi, sampel jaringan hati diproses dengan teknik histologi rutin. Sampel organ dipotong dengan ukuran 0,5 cm x 0,5 cm dan diproses untuk *embedding* dalam parafin. Penyayatan blok parafin dilakukan menggunakan mikrotom dengan ketebalan 5 μ m. Sayatan selanjutnya dilekatkan pada gelas obyek dan dibiarkan kering pada suhu kamar. Preparat yang telah kering pada suhu kamar diinkubasi selama 1 x 24 jam dalam suhu inkubator 37°C. Preparat dikeluarkan dari inkubator lalu mulai diwarnai dengan pewarnaan hematoxilin eosin (HE). Preparat yang telah diwarnai direkatkan menggunakan entelan kemudian dapat diamati dibawah mikroskop untuk mengamati morfologi organ hati.

3. Hasil

3.1. Pengamatan Makroanatomi

Hati ayam cemani berwarna cokelat gelap kemerahan, dan tidak berwarna hitam pekat seperti organ pencernaan lain dari ayam cemani, namun pada pembuluh darah yang memvaskularisasi organ hati dan pada *ductus choledochus* terlihat berwarna hitam. Hati terletak di anterior dari rongga tubuh. Bagian dorsal hati berbatasan dengan paru -

paru, bagian caudal berbatasan dengan lengkung duodenum atau *ansa duodenalis* yang di bagian tengahnya terdapat pankreas. Di antara kedua lobus hati berbatasan langsung dengan jantung. Bagian permukaan posterior hati ayam cemani terdapat pembuluh darah yang memvaskularisasi hati, yaitu *vena cava*, *arteri hepatica*, dan *vena porta hepatica*. Di bagian posterior terdapat *vesica felea* yang terdapat di *facies visceralis lobus hepatis dextra*. *Situs viscerum* ayam cemani dapat dilihat pada **Gambar 1**.



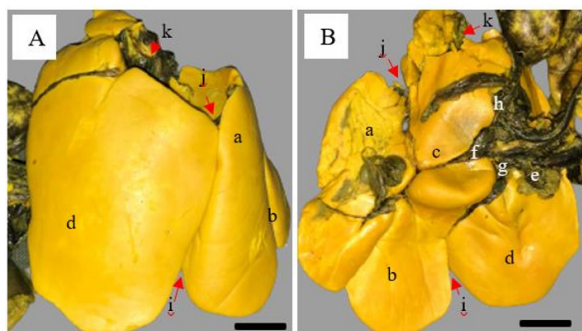
Gambar 1. Situs viscerum ayam cemani (*Gallus gallus domesticus*). (a) trachea, (b) hati, (c) duodenum, (d) ventrikulus, (e) jantung, (f) kloaka. 1 bar = 1 cm.

Hati terdiri dari dua lobus yaitu *lobus hepatis dextra* dan *lobus hepatis sinistra*. Berdasarkan hasil penimbangan bobot hati ayam cemani (**Tabel 1**), rata - rata bobot hati ayam cemani adalah 19.3 ± 2.5 gram. *Lobus hepatis dextra* berukuran panjang sebesar 5.1 ± 0.5 cm dengan lebar sebesar 2.1 ± 0.8 cm dan tebal sebesar 1.7 ± 0.5 cm. *Lobus hepatis sinistra* berukuran panjang sebesar 4.3 ± 0.5 cm dengan lebar

Tabel 1. Hasil penimbangan bobot dan pengukuran panjang, lebar, serta tebal hati ayam cemani (*Gallus gallus domesticus*)

Nomor Sampel	Bobot Hati (g)	Lobus hepatis dextra			Lobus hepatis sinistra		
		Panjang (cm)	Lebar (cm)	Tebal (cm)	Panjang (cm)	Lebar (cm)	Tebal (cm)
1	17	4,6	1,9	1,15	3,7	2,2	1,04
2	22	5,6	3,36	2,06	4,7	2,69	1,9
3	19	5,04	3,1	2,03	4,5	2,4	1,9
Rata-rata	$19,3 \pm 2,5$	$5,1 \pm 0,5$	$2,1 \pm 0,8$	$1,7 \pm 0,5$	$4,3 \pm 0,5$	$2,4 \pm 0,2$	$1,6 \pm 0,5$

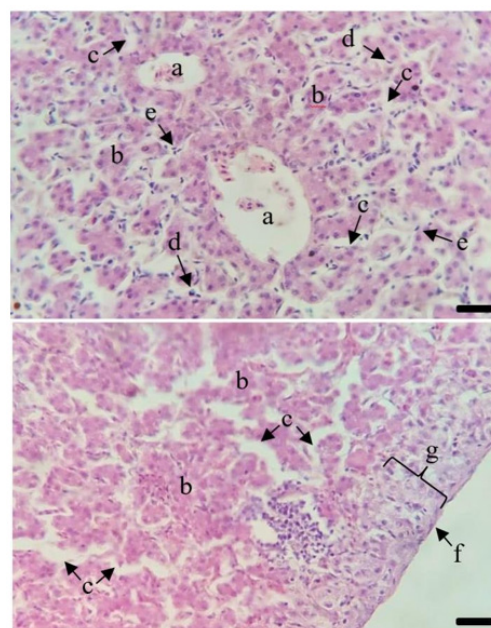
sebesar 2.4 ± 0.2 cm dan tebal sebesar 1.6 ± 0.5 cm. Kedua lobus ini menyatu di bagian *cranial* pada garis tengah dari *pars interlobaris*. *Lobus hepatis sinistra* terbagi menjadi bagian *caudodorsal* dan *caudoventral* (disebut juga sebagai bagian medial dan lateral). Diantara kedua lobus terdapat celah yang disebut dengan *incisura interlobaris cranialis* dan *incisura interlobaris caudalis* (**Gambar 2**).



Gambar 2 Gambaran makroanatomi hati ayam cemani (*Gallus gallus domesticus*) dalam pengawet Bouin's. (A) *Facies parietalis*, (B) *Facies visceralis*. Keterangan: (a) lobus sinistra bagian caudodorsal, (b) lobus sinistra bagian caudoventral, (c) pars interlobaris, (d) lobus hepatis dextra, (e) ductus choledochus, (f) vena porta hepatica, (g) cabang ventral dari vena porta hepatica, (h) cabang dorsal dari vena porta hepatica, (i) incisura interlobaris caudalis, (j) incisura interlobaris cranialis, (k) caudal vena cava. 1 bar = 1 cm

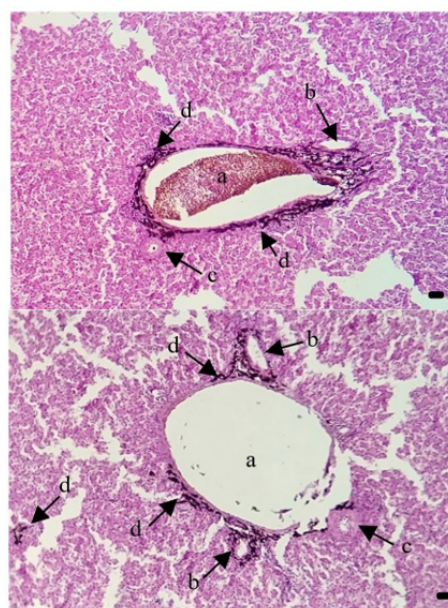
3.2. Pengamatan Mikroanatomi

Pengamatan mikroanatomi menunjukkan permukaan hati diselaputi oleh kapsula jaringan ikat longgar dan kapsula Glisson di profundalnya, pada ayam cemani, jaringan ikat interlobular tidak teramati. Pada bagian perifer lobulus terdapat cabang interlobular dari arteri hepatica, cabang interlobular vena porta hepatica, dan ductus choledochus. Di tengah setiap lobulus, terdapat vena centralis. Parenkim hati tersusun atas deretan sel hepatosit berbentuk kerucut dengan inti bulat, dan mengelilingi sinusoid secara memanjang. Hepatosit saling menempel dan tersusun tidak teratur dari tepi perifer ke dalam setiap lobus hati menuju vena centralis (**Gambar 3**). Selain itu pada hati juga terdapat sel-sel nonparenkim yang dapat ditemukan tersebar di sinusoid hati, yaitu sel Kupffer dan sel endotel. Sel Kupffer berukuran besar dengan inti bulat yang jelas. Sel endotel hati memiliki inti yang lebih pipih dan gelap.



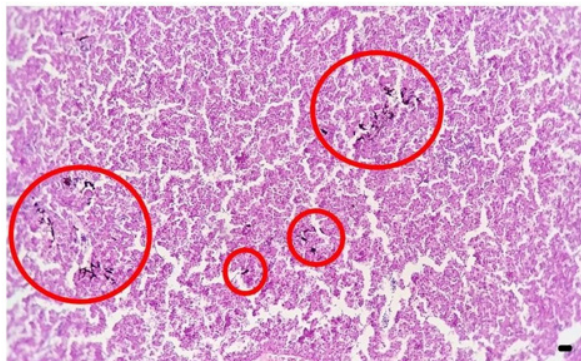
Gambar 3. Gambaran mikroanatomi hati ayam cemani (*Gallus gallus domesticus*). (a) vena centralis, (b) hepatosit, (c) sinusoid, (d) sel Kupffer, (e) sel endotel, (f) mesothelium, (g) kapsula Glisson. Pewarnaan HE. 1 bar = $0.01 \mu\text{m}$.

Pigmen melanin pada hati berdistribusi pada beberapa lokasi. Pigmen melanin banyak berdistribusi di sekitar pembuluh darah, terutama di sekitar vena porta hepatica dan ductus choledochus (**Gambar 4**). Sel pigmen melanin terdapat di parenkim hati dalam jumlah yang sedikit. (**Gambar 5**).



Gambar 4. Gambaran mikroanatomi pigmen melanin yang ditemukan di sekitar vena

dan arteri di hati ayam cemani (*Gallus gallus domesticus*). (a) cabang dari *vena porta hepatica*, (b) cabang dari *ductus choledochus*, (c) cabang dari *arteri hepatica*, (d) sel pigmen melanin. Pewarnaan HE. 1 bar = 0.01 μ m.



Gambar 5 Gambaran mikroanatomi pigmen melanin yang berada di parenkim hati ayam cemani (*Gallus gallus domesticus*). Pewarnaan HE. 1 bar = 0.01 μ m.

4. Pembahasan

Morfologi organ pencernaan ayam cemani secara umum mirip dengan ordo Galliformes lainnya. Organ pencernaan utama ayam cemani terdiri dari lidah, esofagus, tembolok, proventrikulus, ventrikulus, duodenum, jejunum, ileum, kolorektum, sekum, dan kloaka sebagai organ utama. Terdapat juga organ aksesoris pencernaan yaitu hati dan pankreas. Hal utama yang membedakan organ pencernaan ayam cemani dengan ayam lainnya jika dilihat secara makroanatomi adalah warna hitam yang hampir menutupi seluruh organ pencernaan ayam cemani. Warna hitam ini terlihat sangat pekat mulai dari lidah hingga duodenum, namun saat memasuki jejunum intensitas warna berkurang dan tidak menutupi keseluruhan organ. Warna hitam ini kembali pekat mulai dari ileum hingga kloaka. Secara makroanatomi warna hitam ini tidak begitu tampak pada organ aksesoris sistem pencernaan ayam cemani, yaitu hati dan pankreas, namun warna hitam ini terlihat pekat pada pembuluh darah dan pada *ductus choledochus* yang berada di *fascies visceralis* dari *lobus hepatis dextra*.

Rata – rata bobot hati ayam cemani adalah 19.3 \pm 2.5 gram. Panjang dari *lobus hepatis dextra* didapatkan rata – rata sebesar 5.1 \pm 0.5 cm dengan lebar lobus sebesar 2.1 \pm 0.8 cm dan tebal lobus sebesar 1.7 \pm 0.5 cm. Ukuran panjang *lobus hepatis sinistra* yaitu sebesar 4.3 \pm 0.5 cm dengan lebar sebesar 2.4 \pm 0.2 cm dan tebal lobus sebesar 1.6 \pm 0.5 cm.

Persentase dari rata-rata bobot hati ayam cemani adalah 1,93% dari bobot hidup. Persentase bobot hati ayam kampung berkisar antara 1,70%-2,80% dari berat hidup [18]. Ukuran dari hati ayam cemani dapat dipengaruhi oleh umur, cara pemeliharaan, dan kandungan pakan yang diberikan. Contohnya semakin tinggi kandungan serat kasar dalam pakan maka persentase bobot hati akan semakin besar [19].

Hati pada unggas berperan dalam metabolisme lemak, karbohidrat, protein, vitamin dan mineral. Hati juga berfungsi membuang zat sisa metabolisme yang tidak diperlukan tubuh dan detoksifikasi. Hati merupakan tempat penyimpanan utama glikogen, beberapa mineral (Fe dan Cu), vitamin yang larut dalam lemak (A, D, E dan K) serta vitamin B12 dan juga terlibat dalam aktivasi vitamin D. Sel *Kupffer* pada hati berfungsi sebagai organ pertahanan tubuh dimana pada hati terjadi fagositosis oleh sel *Kupffer*, yang akan menghancurkan sel darah tua dan patogen yang masuk melalui *vena porta hepatica* [20]. Hati menghasilkan cairan empedu yang memiliki peran penting dalam emulsifikasi lemak makanan. Empedu diproduksi di hepatosit hati dan disekresikan ke dalam saluran empedu. Saluran empedu adalah saluran intraseluler antara hepatosit dan mengangkut empedu untuk disimpan di kandung empedu [21].

Secara mikroanatomi, pigmen melanin pada hati ayam cemani berdistribusi di sekitar *vena porta hepatica*, *arteri hepatica*, dan *ductus choledochus* serta di parenkim hati. Keberadaan sel pigmen melanin pada hati ayam cemani berbeda dengan *Thai black-bone chicken* [22] dan *silky fowl* [23] yang menyatakan bahwa tidak terdapat sel pigmen melanin pada parenkim hati. Warna hitam pada organ dalam ayam cemani diduga karena rute migrasi *neural crest* pada embrio unggas. Embrio unggas, ada dua rute migrasi sel *neural crest* (NC) [24]. Rute pertama sel NC bermigrasi secara ventral melalui batang antara neural tube dan somit, sel-sel NC akan menjadi glia dan neuron. Dua puluh empat jam setelah migrasi *ventral*, sel NC mulai bergerak sepanjang jalur *dorsolateral* antara somit dan ektoderm. Sel NC akhirnya memasuki ektoderm dimana mereka berdiferensiasi menjadi melanosit [25]. Pigmentasi diketahui terjadi pada ayam ras lain seperti *white leghorn* biasanya hanya melalui rute *dorsolateral* [26]. Namun pada *black-bone chicken* pigmentasi terjadi melalui dua jalur migrasi yang berbeda, yaitu melalui jalur *dorsolateral* dan jalur *ventral* [27]. Hal ini mungkin dapat menjelaskan mengapa

organ dalam pada ayam cemani berwarna hitam dan terdapat sel pigmen melanin yang lebih banyak berkumpul di sekitar pembuluh darah.

Fungsi pigmen melanin yaitu, melindungi jaringan kulit dari radiasi ultraviolet, sebagai antioksidan^[28], antiinflamasi^[29] dan imunoregulasi pada respon sistem imun bawaan^[30]. Melanosit berpengaruh terhadap respon imun ayam *silky fowl*^[23]. Proliferasi melanosit dan sintesis melanin setelah penetasan diamati, hasil yang didapatkan yaitu lebih banyak produksi *corticotropin releasing hormone* dan peptida turunan *proopiomelanocortin* (POMC). Selain itu, melanosit yang terletak dekat pembuluh darah memfasilitasi pelepasan peptida POMC ini ke dalam sirkulasi darah untuk memodulasi perkembangan sel imun. Ditemukannya pigmen melanin di sekitar pembuluh darah hati diduga berhubungan dengan sistem imun ayam cemani dan keberadaannya pada parenkim diduga berhubungan dengan sel *Kupffer*. Sel *Kupffer* adalah kelompok terbesar makrofag di hati, dapat memfagosit patogen ketika mereka memasuki hati dan akan melepaskan mediator inflamasi selama infeksi atau cedera untuk merekrut sel kekebalan tambahan serta membersihkan endotoksin dalam darah serta mengikat zat asing atau mikroorganisme^[31].

5. Kesimpulan

Secara morfologi hati ayam cemani mirip dengan ordo *Galliformes* lainnya. Organ hati berwarna cokelat kemerahan, pada pembuluh darah dan saluran empedu tampak berwarna hitam. Sel pigmen melanin berdistribusi di sekitar *vena porta hepatica*, *arteri hepatica*, dan *ductus choledochus*. Sel pigmen melanin juga ditemukan berdistribusi dalam jumlah sedikit di parenkim hati. Perlu dilakukan penelitian lebih lanjut mengenai tingkat imunitas dan kelangsungan hidup ayam cemani untuk mengetahui dampak sel pigmen melanin terhadap imunitas dan kekebalan ayam cemani.

Daftar Rujukan

- [1] Iskandar, S., & Sartika, T. 2008. Mengenal plasma nutfah ayam Indonesia dan pemanfaatannya. Sukabumi: KEPRAKS.
- [2] Jewiit, A. 2015. Ayam Cemani Chicken-The Indonesia Black Hen. UK: Whytbank Publishing.
- [3] Mihardja, E.J., Novianti, M.D., Susanto, T., Irawan, D., & Adriati, F. 2020. Meraih potensi konsumen pehobi melalui kampanye pemasaran di masa pandemi: pengembangan ternak ayam cemani di Cilebut, Kabupaten Bogor. Jurnal Ilmiah Pengabdian kepada Masyarakat 4(2):158-166.
- [4] Daryono, B.S., Roosdianto, I., & Saragih, H.T.S. 2010. Pewarisan karakter fenotip ayam hasil persilangan ayam pelung dengan ayam cemani. Jurnal Veteriner 11(4):257-263.
- [5] Partasasmita, R., Hidayat, R.A., Erawan, T.S., & Iskandar, J. 2016. Pengetahuan lokal masyarakat Desa Karangwangi, Kabupaten Cianjur tentang variasi (ras), pemeliharaan, dan konservasi ayam (*Gallus gallus domesticus Linnaeus*). Prosiding Seminar Nasional Masyarakat Biodiversitas Indonesia 2(1):113-119. <https://doi.org/10.13057/psnmbi/m020122>
- [6] Ma'arif MF, & Putriningtyas ND. 2022. Karakteristik fisikokimia dan sensori abon ayam cemani dengan substitusi jantung pisang kepok (*Musa paradisiaca*). Jurnal Kesehatan Siliwangi 3(1):27-35.
- [7] Sturkie, P.D., & Whittow, G.C. 2000. Sturkie's Avian Physiology. Waltham (US): Academic Pr.
- [8] Faraj, S.S., & Al-Bairuty, G.A. 2016. Morphological and histological study of the liver in migratory starling bird (*Sturnus vulgaris*). Al-Mustansiriyah Journal of Science 27(5):11-16. <https://doi.org/10.23851/mjs.v27i5.161>
- [9] Al-Samawy, E.R.M., Jarad, A.S., & Muhamed, A.A. 2016. Histo-morphometric and histochemical comparative study of the liver in collard dove (*Fringilla tinnunculus*), ruddy shelduck (*Pallus*) in South Iraq. Basrah Journal of Veterinary Research 15(1):260-270. <https://doi.org/10.33762/bvetr.2016.124270>
- [10] Budipitojo, T., Ariana, Pengestiningasih, T.W., Wijayanto, H., Kusindrata, D.L., & Musana, D.K. 2017. Studi distribusi glukosa transporter 4 pada otot skelet ayam kedu cemani. Jurnal Sain Veteriner 35(2):254-259. <https://doi.org/10.22146/jsv.34698>
- [11] Dharmayanti, A.B., Terai, Y., Sulandari, S., Zein, M.S.A., Akiyama, T., & Satta, Y. 2017. The origin and evolution of fibromelanosis in domesticated chickens: Genomic comparison of Indonesian Cemani and Chinese Silkie breeds. *PLoS ONE* 12(4):1-24. <https://doi.org/10.1371/journal.pone.0173147>
- [12] Jannah, S.N., Dinoto, A., Wiryawan, K.G., & Rusmana I. 2014. Characteristics of lactic acid bacteria isolated from gastrointestinal tract of cemani chicken and their potential use as probiotics. *Media Peternakan* 37(3):182-189. <https://doi.org/10.5398/medpet.2014.37.3.182>
- [13] Łukasiewicz, M., Niemiec, J., Wnuk, A., & Mroczek-Sosnowska, N. 2014. Meat quality and the histological structure of breast and leg muscles in Ayam Cemani chickens, Ayam Cemani × Sussex hybrids and slow-growing Hubbard JA 957 chickens. *Journal of the Science of Food and Agriculture* 95(8):1730-1735. <https://doi.org/10.1002/jsfa.6883>
- [14] Hamdi, H., El-Ghareeb, A., Zaher, M., & AbuAmod, F. 2013. Anatomical, histological and histochemical adaptations of the avian alimentary canal to their food habits: *ii-elanus caeruleus*. *International Journal of Scientific Engineering and Research* 4(10):1355-1364.

- [15] **Siswandy, Rahmi, E., Masyitha, D., Fitriani, Gani, F.A., Zuhrawaty, & Akmal, M.** 2020. Histologi, histomorfometri, dan histokimia hati ayam buras (*Gallus gallus domesticus*) selama periode sebelum dan setelah menetas. *Jurnal Agripet* 20(2):193-202. <https://doi.org/10.17969/agripet.v20i2.16011>
- [16] **Al-Yasery, A.J., Al-Waely, M., & Khaleel, I.M.** 2017. Morphological, histological, anatomical and histochemical study of the liver in poultry (*Gallus gallus*), love birds (*Melopsittacus undulates*) and racing pigeon (*Columba livia*). *Euphrates Journal of Agriculture Science* 775- 785.
- [17] **Novelina, S., Satyaningtjas, A.S., Agungpriyono, S., Setijanto, H., & Sigit K.** 2010. Morfologi dan histokimia kelenjar mandibularis walet linchi (*Collocalia linchi*) selama satu musim berbiak dan bersarang. *Jurnal Kedokteran Hewan* 2(4):1-6. <https://doi.org/10.21157/j.ked.hewan.v4i1.3803>
- [18] **Putnam, P.A.** 1991. *Handbook of Animal Science*. San Diego (US): Academic Press.
- [19] **Maradon, G.G., Sutrisna, R., & Erwanto.** 2015. Pengaruh ransum dengan kadar serat kasar berbeda terhadap organ dalam ayam jantan tipe medium umur 8 minggu. *Jurnal Ilmiah Peternakan Terpadu* 3(2):6-11.
- [20] **Akers, R.M., & Denbow, D.M.** 2013. *Anatomy and Physiology of Domestic Animals: Digestive System*. 2nd ed. New Jersey (US): John Wiley & Sons, Inc.
- [21] **Koeppen, B.M., & Stanton, B.A.** 2008. *Berne and Levy Physiology*, 6th ed. Philadelphia (US): Mosby Elsevier.
- [22] **Nganvongpanit, K., Kaewkumpai, P., Kochagul, V., Pringproa, K., Punyapornwithaya, V., & Mekchay, S.** 2020. Distribution of melanin pigmentation in 33 organs of thai black-bone chickens (*Gallus gallus domesticus*). *Animals* 10(777):1- 23. <https://doi.org/10.3390/ani10050777>
- [23] **Han, D., Wang, S., Hu, Y., Zhang, Y., Dong, X., Yang, Z., Wang, J., Li, J., & Deng, X.** 2015. Hyperpigmentation results in aberrant immune development in silky fowl (*Gallus gallus domesticus* Brisson). *PLoS ONE* 10(6):1-22. <https://doi.org/10.1371/journal.pone.0125686>
- [24] **Erickson, C.A., & Reedy, M.V.** 1998. Neural crest development: The interplay between morphogenesis and cell differentiation. *Current Topics in Developmental Biology* 40:177-209. <https://doi.org/10.1371/journal.pone.0125686>
- [25] **Erickson, C.A., & Goins, T.L.** 1995. Avian neural crest cells can migrate in the dorsolateral path only if they are specified as melanocytes. *Development* 121:915-924. <https://doi.org/10.1242/dev.121.3.915>
- [26] **Faraco, C.D., & Erickson, C.A.** 2001. Hyperpigmentation in the Silkie fowl correlates with abnormal migration of fate-restricted melanoblasts and loss of environmental barrier molecules. *Developmental Dynamics* 220:212-225. [https://doi.org/10.1002/1097-0177\(20010301\)220:3<212::AID-DVDY1105>3.0.CO;2-9](https://doi.org/10.1002/1097-0177(20010301)220:3<212::AID-DVDY1105>3.0.CO;2-9)
- [27] **Reedy, M.V., Faraco, C.D., Erickson, C.A.** 1998. Specification and migration of melanoblasts at the vagal level and in hyperpigmented silkie chickens. *Developmental Dynamics* 213:476-485. [https://doi.org/10.1002/\(SICI\)1097-0177\(199812\)213:4<476::AID-AJA12>3.0.CO;2-R](https://doi.org/10.1002/(SICI)1097-0177(199812)213:4<476::AID-AJA12>3.0.CO;2-R)
- [28] **Nofsinger, J.B., Weinert, E.E., & Simon, J.D.** 2002. Establishing structure-function relationships for eumelanin. *Biopolymers* 67:302-305. <https://doi.org/10.1002/bip.10102>
- [29] **Mohaghehpour, N., Waleh, N., Garger, S.J., Dousman, L., Grill, L.K., & Tuse, D.** 2000. Synthetic Melanin Suppresses Production of Proinflammatory Cytokines. *Cellular Immunology* 199:25-36. <https://doi.org/10.1006/cimm.1999.1599>
- [30] **Le Poole, I., Wijngaard, R.V.D., Westerhof, W., Verkruisen, R., Dutrieux, R., Dingemans, K., Das, P.** 1993. Phagocytosis by normal human melanocytes in vitro. *Experimental Cell Research* 205:388-395. <https://doi.org/10.1006/excr.1993.1102>
- [31] **Recanelli, V., & Rehemann, B.** 2006. The liver as an immunological organ. *Hepatology* 43(2):1. <https://doi.org/10.1002/hep.21060>