

GONGYLONEMA INGLUVICOLA Ransom, 1904 PADA AYAM BURAS DI MEDAN SUMATERA UTARA

Panal M. Siahaan¹, Simon He²;
Hernomoadi Huminto³ dan Nawangsari Sugiri³

- 1) Fakultas Pendidikan Matematika dan Ilmu Pengetahuan Alam IKIP Negeri Medan
- 2) Jurusan Parasitologi dan Patologi Fakultas Kedokteran Hewan IPB
- 3) Fakultas MIPA IPB

ABSTRAK

Dari 96 ekor sampel ayam buras yang diperoleh dari Kotamadya Medan dan sekitarnya untuk keperluan survai cacing parasitik ditemukan 42 ekor (43,75%) diantaranya mengandung cacing *Gongylonema ingluvicola* di dalam temboloknya. Cacing ini ditemukan pada sampel ayam buras dari semua lokasi yang disurvei dengan rata-rata derajat infeksi 14 ekor cacing per ayam. Cacing ini membentuk rangkaian lipatan-lipatan pada mukosa yang agak teratur dan seragam, berupa terowongan yang melingkar-lingkar dan mengakibatkan penebalan mukosa tembolok ke arah lumen. Panjang cacing jantan antara 16 – 21 mm dengan rata-rata 19 mm dan diameter 225 – 255 μm ; panjang cacing betina antara 31 – 54 mm dengan rata-rata 41,6 mm dan diameter 315 – 345 μm . Cacing jantan mempunyai ale (pelebaran kutikula ke arah lateral serupa sayap) pada sisi kiri dan kanan yang tidak simetris. Ale kiri disokong oleh 7 buah papila (tonjolan kutikula berbentuk duri) sedangkan ale kanan disokong oleh buah 5 papila. Pada cacing betina, vulvanya terletak di bagian posterior tubuh.

PENDAHULUAN

Setiap pakar parasitologi yakin bahwa daerah tropis basah merupakan surga bagi parasit atau gudang parasit. Parasitisme yang subur merupakan salah satu ciri negara berkembang, termasuk Nusantara. Indonesia yang merupakan salah satu bagian dari daerah tropis basah dan juga sebuah negara berkembang belum banyak mencatat kegiatan survai untuk identifikasi dan inventarisasi cacing parasitik pada fauna yang jenisnya sangat banyak. Daftar cacing parasitik pada hewan menyusui dan unggas di

(1955, 1958), Ressang, Fischer dan Mukhlis (1959) serta Mukhlis (1959) tidak mengalami perubahan selama lebih dari sepertiga abad terakhir ini. Padahal migrasi aktif unggas liar terus berlangsung secara alami, antar benua, dari tahun ke tahun dan Indonesia merupakan salah satu wilayah transit, sedangkan migrasi pasif hewan ternak juga berlangsung deras akibat arus globalisasi usaha peternakan dan kemudahan transportasi.

Berdasarkan kenyataan-kenyataan di atas, penulis menduga bahwa jenis-jenis cacing parasitik pada hewan (ternak

maupun yang liar) di Indonesia jauh lebih banyak daripada yang tercantum dalam daftar tua yang ada. Penyebaran geografis jenis-jenis cacing parasitik pada ternak di Indonesia belum terdokumentasi dengan baik kalau tidak mau dikatakan belum diteliti secara serius. Maka survai kali ini dimaksudkan untuk mengidentifikasi dan menginventarisasi cacing-cacing parasitik pada ayam buras di Kotamadya Medan dan sekitarnya.

BAHAN DAN METODE

Sampel ayam buras dewasa sebanyak 106 ekor diperoleh dari lokasi survai di Medan yang meliputi daerah Sikambang, daerah Pulau Brayon, daerah Kampung Durian, daerah Mandala, daerah Jalan Bakti, daerah Simpang Limun, daerah Padang Bulan, Pasar Sentral, daerah Petisan dan Pringgane. Setiap ekor ayam diberi kode sesuai dengan lokasi daerahnya.

Saluran pencernaan ayam dibagi atas lima bagian yaitu. 1) tembolok dan usofagus, 2) lambung kelenjar dan lambung otot, 3) usus halus bagian depan, 4) usus halus bagian belakang, 5) sekum dan rektum.

Cacing-cacing kecil yang bercampur dengan tinja diperoleh dengan cara mengaduk tinja dengan air jernih, diaduk dan diendapkan lagi, dibuang air dibagian atas, demikian diulangi beberapa kali sampai air yang sisa telah terlihat jernih. Air yang diduga mengandung cacing dituang dalam cawan petri dan diletakkan di atas alas porselen berwarna hitam sehingga cacing yang berwarna putih mudah terlihat. Untuk mendeteksi cacing-cacing yang sangat kecil digunakan kaca pembesar.

Untuk mengumpulkan cacing yang menempel pada mukosa maka mukosa dikerok dengan lidi sedang cacing yang hidup di dalam jaringan dicongkel. Cacing-cacing yang telah terkumpul difiksasi de-

ngan alkohol panas 70% lalu disimpan dalam botol-botol plastik bertutup dengan selofin dan diberi label.

Cacing dan telur cacing diamati di bawah mikroskop yang dilengkapi dengan mikrometer okuler dan sudah dikalibrasi dengan mikrometer obyektif.

HASIL DAN PEMBAHASAN

Hasil Pengamatan dan Pengukuran

Habitatnya mukosa tembolok, membuat terowongan yang melingkar-lingkar di bawah mukosa. Ujung anterior mempunyai ciri yang khas, yaitu penebalan-penebalan kutikula yang berbentuk lempengan-lempengan bulat. Penebalan tersebut berderet ke belakang dalam susunan yang tidak teratur (Gambar 1). Usofagus panjang seperti tabung.

Dari hasil pengukuran diperoleh panjang cacing jantan antara 16 - 21 mm dengan rata-rata 19 mm dan diameter 225 - 255 μ m; panjang cacing betina antara 31 - 54 mm dengan rata-rata 41,6 mm dan diameter diameter 315 - 345 μ m.

Cacing jantan mempunyai ala (pelebaran kutikula ke arah lateral serupa sayap) pada sisi kiri dan kanan yang tidak simetris. Ala kiri disokong oleh 7 buah papila (tonjolan kutikula berbentuk duri) sedangkan ala kanan disokong oleh 5 buah papila (Gambar 2 dan Gambar 3). Pada cacing betina, vulvanya terletak di bagian posterior tubuh (Gambar 4).

Sesudah tembolok dibuka, terlihat cacing ini membentuk rangkaian lipatan-lipatan pada mukosa yang agak teratur dan seragam. Rangkaian lipatan-lipatan ini akan membentuk terowongan yang mengakibatkan penebalan mukosa tembolok ke arah lumen. Lipatan-lipatan ini berbeda dengan yang disebabkan oleh cacing *Capillaria*. Menurut Hungerford (1969), *Capillaria* membentuk lipat-

an-lipatan yang tidak teratur.

Cacing ini ditemukan di semua lokasi yang disurvei dan menginfeksi 42 ekor (43,75%) dari 96 ayam buras yang diteliti dengan rata-rata 14 ekor cacing per ayam.

Pembahasan

Menurut Wehr (1962) dan Ruff (1991), pada bagian anterior *Gongylonema ingluvicola* terdapat zona yang berbentuk perisai. Sedangkan menurut Morgan dan Hawkins (1960), ujung anterior tubuh ditutupi oleh sejumlah lapisan kutikula yang berderet ke arah posterior. Selanjutnya Levine (1990) mengatakan bahwa pada bagian anterior terdapat beberapa penebalan atau noda kutikula berbentuk bulat atau oval, tersusun secara tidak beraturan dalam jajaran longitudinal. Menurut Dunn (1978), terdapat penebalan berbentuk lempengan logam.

Ruff (1991) memberikan deskripsi mengenai *Gongylonema ingluvicola* sebagai berikut : di bagian anterior terdapat ciri-ciri khas berupa penebalan-penebalan kutikula berbentuk lempengan bulat, hanya sedikit dan menyebar di dekat kepala, banyak dan tersusun dalam baris-baris memanjang di bagian belakang yang jauh dari kepala. Cacing jantan berukuran panjang 17 - 20 mm dengan diameter 224 - 250 μm ; sekitar 100 μm dari ujung anterior kepala terdapat papila leher; pada ekor terdapat dua ala yang tidak simetris; ala kiri disokong 7 papila preanal sedang ala kanan disokong oleh 5 papila preanal; spikulum kiri hampir sama panjang dengan badan, berdiameter 7 - 9 μm dengan umung yang mengulir; spikulum kanan panjangnya 100 - 120 μm dengan diameter 15 - 2 μm . Cacing betina panjangnya 32 - 55 mm dengan diameter 320 - 490 μm ,

vulva terletak 2.5 - 3.5 mm dari ujung ekor. Telur berukuran 58 x 35 μm (Soulsby, 1982).

Gongylonema ingluvicola berparasit pada ayam, kalkun, ayam hutan (*Perdix perdix*), fasan dan burung puyuh dengan habitat tembolok dan kadang-kadang usofagus dan lambung kelenjar.

Penyebaran geografis meliputi Amerika bagian Utara, Hawaii, Eropa, Afrika, Asia dan Australia. Menyebabkan peradangan lokal pada tembolok (Flynn, 1973). Di Asia khususnya terdapat di India, Filipina dan Taiwan (Soulsby, 1982) dan menyebabkan lesi yang parah pada infeksi berat.

Menurut Yamaguti (1961), ada dua jenis *Gongylonema* pada ayam yaitu 1) *Gongylonema ingluvicola* Ransom, 1904 dengan sinonim *G. sumani* Bhale-
rao, 1933 - Baylis 1939 yang memarasit ayam, kalkun, fasan dan sifat penyebarannya kosmopolitan; 2) *G. crami* Smit, 1927 dengan sinonim *G. notosoedironis* Strand, 1929 yang memarasit ayam di Jawa.

Menurut Adiwinata (1955), jenis yang terdapat pada ayam di Indonesia yaitu *G. crami*.

Menurut Dunn (1978), *G. ingluvicola* menyerang bangsa ayam di Eropa Timur, Asia Timur, Australia dan Amerika Selatan. Habitatnya yaitu usofagus.

Keterbatasan bahan acuan di tanah air, pada saat ini, mengenai deskripsi cacing *G. crami*, menyebabkan penulis untuk sementara berkesinambungan bahwa di Indonesia ada dua jenis cacing *Gongylonema* yaitu *G. crami* pada unggas di Jawa (Yamaguti, 1961) dan *G. ingluvicola* pada unggas di Sumatra. Ini membuka kesempatan bagi penelitian lebih lanjut misalnya dengan membandingkan spesimen asal pulau Jawa dengan spesimen asal pulau Sumatra.

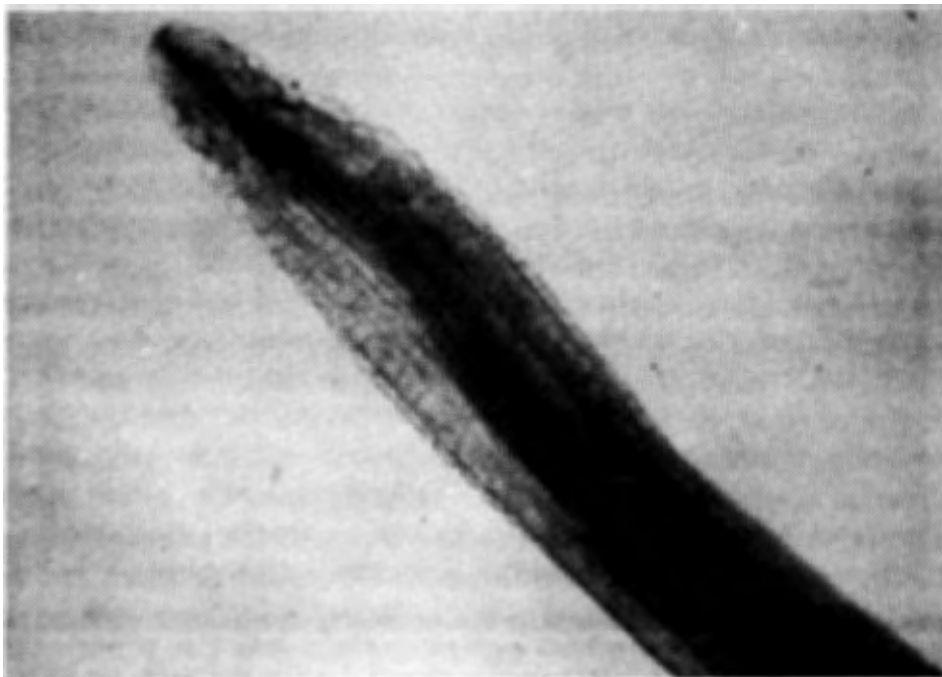
GONGYLONEMA INGLUVICOLA Ransom, 1904
FROM NATIVE CHICKEN IN MEDAN, NORTH SUMATRA

ABSTRACT

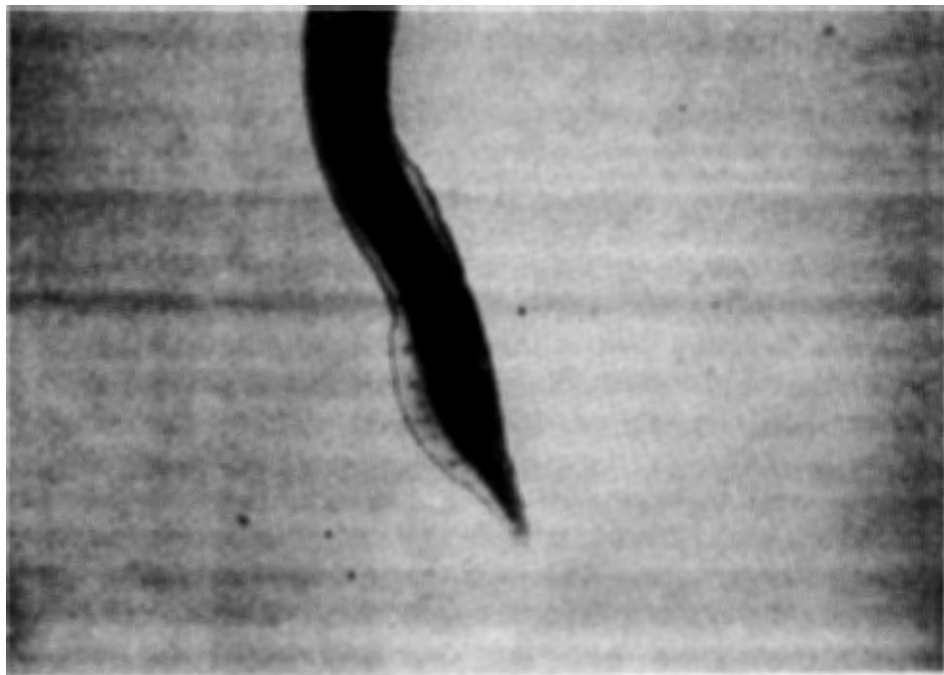
Fortytwo out of 96 (43.75%) adult native chicken surveyed for gastrointestinal helminthic infections in Medan were found to harbour *Gongylonema ingluvicola* in the crop with average 14 worms per bird. These worms were found in birds from all locations surveyed. They were embedded in the mucosa of the crop causing thickness of the mucosa toward the lumen. The anterior extremity had a zone of shieldlike markings, few and scattered near the head but numerous and longitudinally arranged farther back. The size of the male worms was 16 - 21 mm in length with average 19 mm, and 225 - 255 um in diameter; the females were 31 - 54 mm in length with average 41.6 mm, and 315 - 345 um in diameter. The male worms had two asymmetric bursal membranes; there were up to 7 preanal papil on the left and up to 5 on the right side. Vulva was located near the tip of the tail.

DAFTAR PUSTAKA

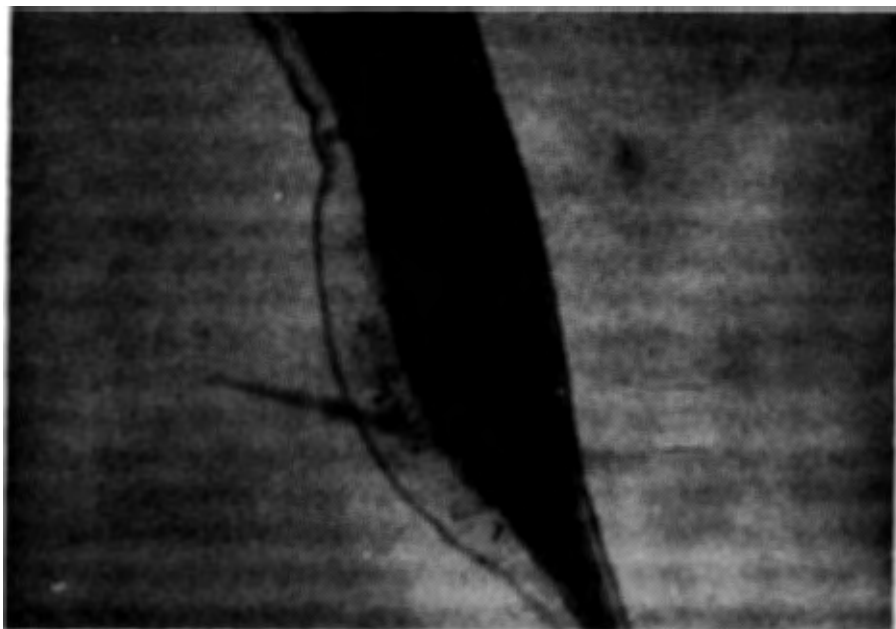
- Adiwinata, R. T. 1955. Cacing-cacing yang berparasit pada hewan menyusui dan unggas di Indonesia. *Hemera Zoa* 62 (9-12) : 229-247.
- Adiwinata, R. T. 1958. Daftar tambahan cacing-cacing yang berparasit pada hewan menyusui dan unggas di Indonesia. *Hemera Zoa* 65 (5-6) : 231-233.
- Dunn, A. M. 1978. *Veterinary Helminthology 2nd edition*. London: William Heineman Medical Books Ltd. 323 pp.
- Hungerford, T. G. 1969. *Diseases of Poultry* 4th edition. Sydney, London and Melbourne : Angus and Robertson.
- Levine, N. D. 1990. *Parasitologi Veteriner* (Terjemahan). Gadjah Mada University Press. 544 halaman.
- Morgan, B.B. and P.A. Hawkins. 1960. *Veterinary Helminthology*. Minneapolis : Burgess Publishing Company.
- Mukhlis, A. 1959. Daftar tambahan cacing-cacing yang berparasit pada hewan menyusui dan unggas di Indonesia. *Hemera Zoa* 66 (1-2) : 6-8.
- Ressang, A.A., H. Fisher and A. Mukhlis. 1959. The Indonesian veterinarian. *Communicationes Veterinariae* 3 (2) : 55-99.
- Ruff, M. D. 1991. Nematodes and acanthocephalans. In : *Diseases of Poultry* ninth edition (Calnek B.W., Barnes H.J., Beard C.W., Reid W.M. & Yoder H.W. eds), Iowa State University Press, Ames, Iowa, USA. p 731-763.
- Soulsby, E. J. L. 1982. *Helminths, Arthropods and Protozoa of Domesticated Animals*. 7th edition. London : The English Language Book Society and Bailliere. 809 pp.
- Wehr, E. E. 1962. Nematodes and acanthocephalids of poultry. In : *Diseases of Poultry* 4th edition (Biester H. E. & Schwarte L. H. eds). Iowa State University Press, Ames, Iowa, USA. p 741-781.
- Yamaguti, S. 1961. *Systema Helminthum*. Volume III. The Nematodes of Vertebrates. Parts I. New York and London : Interscience Publishers. 679 pp.




Gambar 1. Bagian anterior *Gongylonema ingluvicola* (100x); penebalan kutikula berbentuk lempengan.



Gambar 2. Bagian posterior *Gongylonema ingluvicola* jantan (40x)



Gambar 3. Bagian posterior *Gongylonema ingluvicola* jantan (100x); papila (1); ala (2).



Gambar 4. Bagian posterior *Gongylonema ingluvicola* betina; vulva (x).