

Gambaran Histopatologi Insang, Usus dan Otot Ikan Mujair (*Oreochromis mossambicus*) yang Berasal dari Daerah Ciampea, Bogor

Histopathological Lesions of Gill, Intestines and Muscle Tissue of Mujair Fish (Oreochromis mossambicus) from Ciampea, Bogor

B.P. Priosoeryanto^{1)*}, I. M. Ersa¹⁾, R. Tiuria²⁾ dan S. U. Handayani²⁾

Bagian Patologi¹⁾, Bagian Parasitologi²⁾, Fakultas Kedokteran Hewan, Institut Pertanian Bogor

*Korespondensi: E-mail: bpontjo@indo.net.id

Abstract

*The aim of the present study is to describe the histopathological lesions of gill, intestines and muscle tissue of Mujair fish from Ciampea, Bogor. Totally of 30 Mujair fish randomly sampled from 6 different fishponds in Ciampea, Bogor was used. The observed organs were process for histopathology and stained by Hematoxylin and Eosin. Result of the study showed that there were hyperplasia, fusion, oedema, epithelial necroses and metazoan parasitic infestation in gills lamella. Degeneration and cells necroses were commonly found in the tissue muscle; while in the intestines proliferation of goblet cells and cells necrosis were also common. Based on the result mention above, we concluded that there were several types of histopathological lesions on these three observed organs of *Oreochromis mossambicus* fish and these lesions were due to infections of microbes and parasite. Poor water quality seemed to play an important role in this case.*

Keywords : Histopatologi, insang, kulit, mujair (*Oreochromis mossambicus*), usus

Pendahuluan

Budidaya perairan salah satunya adalah budidaya ikan, baik diperaian air tawar, payau maupun laut. Di tahun 1996, hampir 22 % produksi total ikan dunia dari 120 juta ton berasal dari budi daya perairan. Data statistik terakhir menyatakan bahwa 32% produksi total ikan di dunia yang dikonsumsi manusia berasal dari budidaya perairan Bardach (1993). Pertambahan penduduk dunia meningkatkan kebutuhan akan sumber protein hewani baik yang berasal dari daging maupun ikan. Manfaat ikan semakin disadari sebagai pemacu pertumbuhan tubuh, peningkatan kemampuan otak manusia, mencegah penyakit kolestrol /penyakit jantung, serta banyak manfaat lainnya bagi kesehatan manusia. Ikan mengandung protein sekitar 16-24%, lemak 0,2-2,2%; karbohidrat, garam-garam mineral, dan vitamin (Susanto 1999).

Ikan Mujair (*Oreochromis mossambicus*) sejak dahulu telah dikonsumsi manusia dan merupakan sumber protein, vitamin, dan

mineral yang diperlukan oleh tubuh. Insang, usus dan otot ikan mujair merupakan organ yang sering terpapar oleh agen dan bagian penting dalam hubungannya dengan penyakit. Organ-organ ini dapat mengalami perubahan patologi yang dapat disebabkan oleh perubahan fisik dan kimiawi pada air.

Penyakit ikan merupakan salah satu masalah utama yang sering dihadapi oleh pembudi daya ikan. Kerugian yang terjadi akibat penyakit bukan hanya pada jumlah populasi dan kualitas ikan saja, melainkan secara ekonomi sangat merugikan bagi para pembudidaya ikan. Di Indonesia, produksi ikan melalui budi daya perairan, baik air tawar maupun air payau telah memberikan kontribusi yang signifikan kepada perekonomian negara. Adanya penyakit ikan erat hubungannya dengan lingkungan dimana ikan itu berada. Oleh karena itu dalam pencegahan dan pengobatan penyakit ikan, selain dilakukan pengendalian terhadap lingkungan juga perlu diketahui hal-hal yang berkaitan dengan timbulnya penyakit ikan. Tujuan dari penelitian ini adalah untuk

mengetahui gambaran histopatologi organ insang, usus dan otot ikan mujair (*Oreochromis mossambicus*) yang ada di daerah Ciampea Bogor dan hasil studi ini berguna bagi upaya pencegahan, pengobatan dan penanganan kesehatan ikan secara umum dalam budidaya ikan mujair.



Bahan dan Metode

Sebanyak 30 ekor ikan mujair (*Oreochromis mossambicus*) dengan berat \pm 200 gram per ekor diambil secara acak dari 6 kolam ikan di daerah Ciampea Bogor (Gambar 1).



Gambar 1. Ikan mujair (*Oreochromis mossambicus*) (gambar kiri) dan salah satu kolam tempat pengambilan.

Pengamatan Patologi

Setiap ikan di nekropsi dan diamati perubahan makroskopik (patologi anatominya) yang terjadi. Organ tubuh insang, otot dan usus dengan ukuran $0,5 - 1 \text{ cm}^2$ dimasukkan ke dalam larutan fiksatif Netral Buffer Formalin 10% (BNF 10%). Selanjutnya diproses untuk dibuat sediaan histopatologi dengan pewarnaan Hematoksilin dan Eosin.

Pembuatan Sediaan Histopatologi

Spesimen organ (insang, usus dan otot) dipotong dengan ukuran $1 \times 1 \text{ cm}$ dengan ketebalan 2-3 mm dan diletakkan dalam *cassette*. Selanjutnya dilakukan proses dehidrasi, yaitu proses untuk menarik air dari jaringan dengan merendam organ hasil fiksasi ke dalam larutan alkohol dengan konsentrasi bertingkat, yaitu mulai dari alkohol 70%, alkohol 80%, alkohol 90%, alkohol 95% dan alkohol absolut 100%. (Humason 1967). Tahap selanjutnya adalah *clearing*, yaitu proses yang dilakukan dengan cara merendam organ hasil dehidrasi pada larutan xylol. Setelah dilakukan proses *clearing*, maka dilakukan infiltrasi, yaitu proses pengisian parafin ke dalam pori-pori jaringan organ. *Embedding* (*blocking*) merupakan proses penanaman spesimen organ

ke dalam parafin yang dicetak menjadi blok-blok parafin dalam wadah khusus berupa *tissue cassette*/blok besi. Setelah parafin menjadi blok-blok, maka selanjutnya spesimen dipotong dengan ketebalan 4-5 μ . Sediaan potongan-potongan jaringan diletakkan pada gelas objek yang telah ditetesi perekat. Kemudian disimpan di dalam inkubator selama 24 jam dengan suhu 56°C melekatkan jaringan pada gelas objek secara sempurna. Preparat yang telah difiksasi pada gelas objek diproses lebih lanjut dan terakhir diwarnai dengan Haematoxillin dan Eosin. Setelah tahap pewarnaan selesai, maka dilakukan perekatan (*mounting*) menggunakan zat perekat permount dengan entelan, kemudian ditutup dengan gelas penutup (*cover glass*). Selanjutnya sediaan preparat siap diamati.

Hasil dan Pembahasan

Hasil pengamatan secara histopatologi pada berbagai organ ikan yang diperiksa menunjukkan bahwa semua contoh ikan yang berasal dari semua kolam yang diambil memperlihatkan adanya perubahan histopatologi yang bervariasi mulai dari perubahan ringan sampai berat dan juga ditemukan adanya agen patogen baik bakterial maupun parasit. Secara garis besar perubahan yang ditemukan disajikan pada Tabel 1.

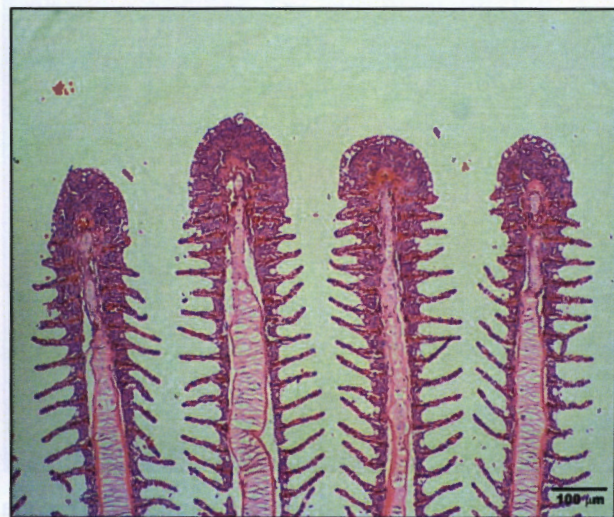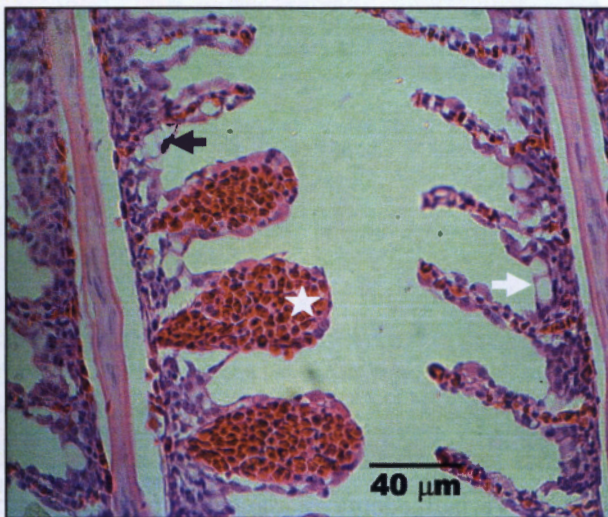Tabel 1. Garis besar perubahan histopatologi yang ditemukan pada setiap organ ikan.

Perubahan Histopatologi	Organ (ekor)		
	Insang	Otot	Usus
Oedema	23	17	13
Deskuamasi	23	-	5
Hiperplasia	27	-	19
Teleangiektasis/Pembendungan	22	4	7
Proliferasi sel mukus	25	-	23
Perdarahan	18	8	11
Degenerasi	8	12	-
Atropi	-	15	4
Nekrotik	29	11	14
Infeksi mikroba	13	7	9
Parasit Cacing	17	-	18
Parasit Protozoa	12	-	9

Perubahan pada Insang

Perubahan yang ditemukan pada insang ikan Mujair adalah teleangiektasis (Gambar 2). Insang ikan rentan terhadap parasit, bakteri dan penyakit jamur serta sangat sensitif terhadap perubahan fisik dan kimiawi yang ada pada media air. Menurut Robert (2001), suatu karakteristik perubahan patologis pada insang yang dihubungkan dengan trauma fisik atau kimia adalah kondisi yang dikenal sebagai

telangiektasis. Telangiektasis ditemukan di ujung lamela atau pada dasar lamela sekunder dan menyebabkan rupturnya sel tiang. Adakalanya, 2 atau 3 lamela melebur (fusi), dan biasanya terjadi edema maupun deskuamasi epitel. Telangiektasis (dilatasi lokal lamela insang) telah dilaporkan terjadi akibat pemaparan NH₃, kerusakan mekanis, bahan toksik, virus, bakteri, toksin bakteri, parasit dan dalam beberapa kasus defisiensi nutrisi (Plumb 1994).



Gambar 2. Pada gambar kiri tampak adanya teleangiektasis lamela sekunder (bintang), edema filamen yang menyebabkan deskuamasi epitel lamela (panah hitam), dan proliferasi sel mukus (panah putih). Pada gambar kanan tampak adanya *Clubbing* atau fusi lamela sekunder pada ujung filamen insang. Lamela memanjang dan bengkok disertai adanya hemoragi. Pewarnaan HE.

Perubahan patologis yang paling umum terjadi pada insang adalah hiperplasia sel-sel lamela insang, yaitu peningkatan jumlah sel lamela. Hiperplasia terjadi pada tingkat iritasi yang

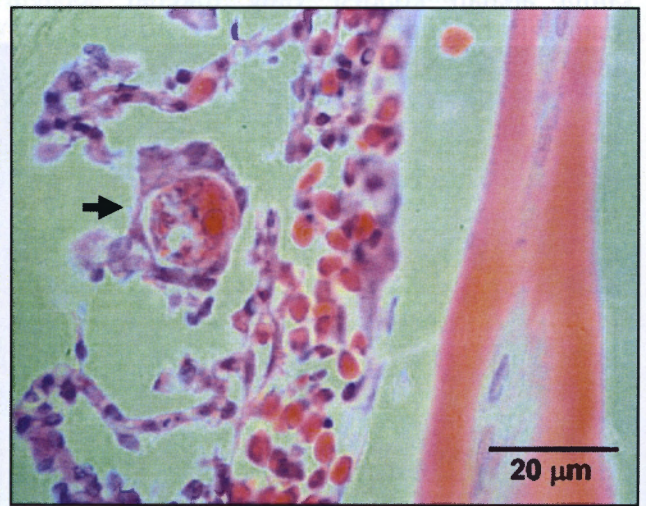
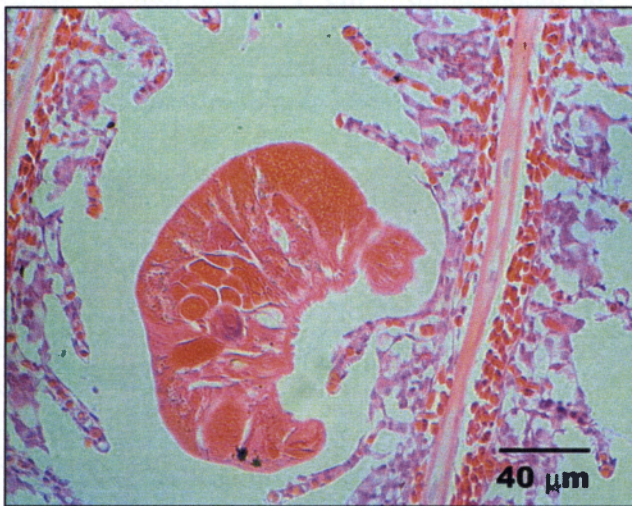lebih rendah dan biasanya disertai peningkatan jumlah sel-sel mukus di dasar lamela dan mengakibatkan fusi dari lamela. Hiperplasia juga mengakibatkan penebalan jaringan epitel di

ujung filamen yang memperlihatkan bentuk seperti pemukul bisbol (*clubbing distal*) (Gambar 2) atau penebalan jaringan epitelium yang terletak di dekat dasar lamela (basal hiperplasia). Hiperplasia ini dapat terjadi akibat stimuli kimia dari polutan-polutan, infeksi parasit, bakteri, defisiensi asam pantotenat dan bentuk pencemaran lingkungan yang lain, misalnya pH yang rendah (Feist 2002, Olurin *et al*, 2006).

Penyakit-penyakit insang yang disebabkan oleh defisiensi asam pantotenat dapat menyebabkan kondisi-kondisi patologis khusus, misalnya pertumbuhan yang buruk, hemoragi, kematian yang tinggi, anemia, hiperplasia dari sel-sel epitel insang, penebalan dan fusi lamela (Lasee 2004). Penyakit akibat defisiensi asam pantotenat dapat meningkat menjadi penyakit bakteri jika defisiensi tersebut tidak dapat segera ditangani dan didukung oleh kondisi lingkungan kurang baik. Pada kasus-kasus yang ekstrim, infeksi mengakibatkan proliferasi epitelium insang dan fusi filamen insang. Pada insang, kasus yang utama pada lamela, yaitu "*Clubbing*" atau bentuk seperti pemukul bisbol

dan peleburan (fusi) dari lamela akibat hiperplasia epitelium insang (Gambar 2).

Ada beberapa permasalahan yang dapat mempengaruhi struktur dan fungsi insang ikan Mujair yang disebabkan oleh cacing parasit. *Monogenea Dactylogyridae* dapat dikategorikan sebagai salah satu dari cacing parasit yang sering mempengaruhi kulit dan insang sehingga dapat menyebabkan iritasi dan nekrosis insang menuju ke arah perusakan pernafasan (Snieszko dan Axelord 1971). Pada gambar 2 tampak adanya parasit yaitu *Monogenea Dactylogyridae*. *Dactylogyridae* merupakan cacing parasit insang yang paling umum ditemukan pada ikan air tawar khususnya ikan muda (Ronald 1989). Pada ikan Mujair perubahan histopatologi akibat cacing parasit *Monogenea* sebagian besar berupa hiperplasia, desquamasi lamela insang sekunder, kongesti pembuluh darah yang disertai oleh peningkatan jumlah sel-sel radang, sel-sel mukus dan hemoragi (Gambar 2), hal ini juga sejalan dengan penelitian kami terdahulu (Tiuria *et al*, 2010).



Gambar 3. Parasit *Monogenea* (gambar kiri) pada insang. Terjadi edema. Pada gambar kanan tampak *Myxospora plasmodia* di epitel antara lamela insang (panah hitam). Terjadi pula hemoragi, desquamasi lamela, edema filamen dan hipertropi. Pewarnaan HE.

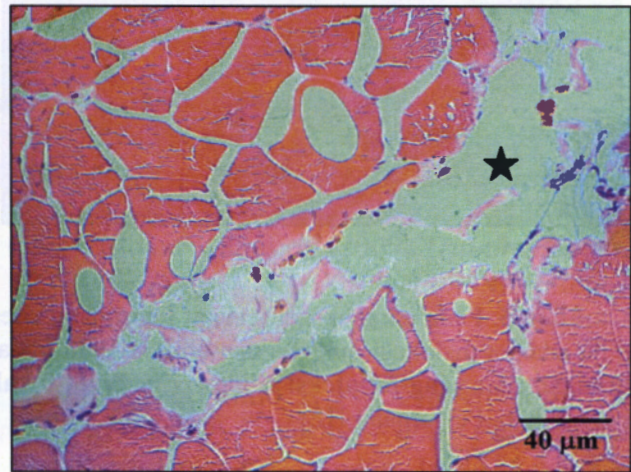
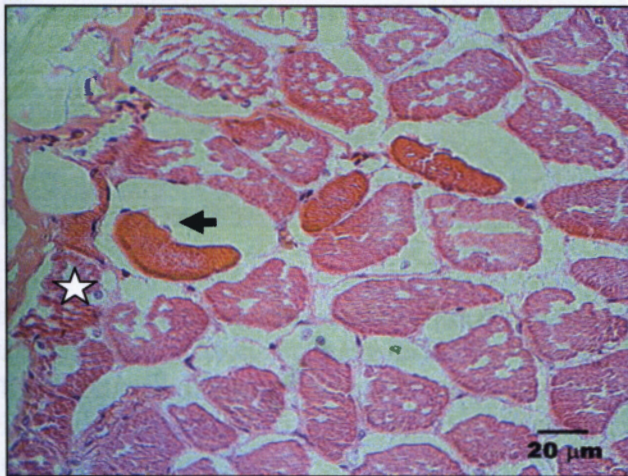Myxospora merupakan parasit kulit dan insang yang paling umum menginvasi ikan air laut dan ikan air tawar. Banyak spesies dari *myxospora* telah teridentifikasi, tetapi hanya beberapa spesies yang bersifat pathogen. Beberapa jenis *myxospora* pada umumnya membentuk plasmodia di dalam lamela insang dan lainnya

di filamen insang. Pada insang infeksi tipe ini (Gambar 3, kemungkinannya disebabkan oleh protozoa *Myxospora*. Plasmodia berkembang di dalam epitel banyak lapis lamela insang, yaitu diantara dua lamela yang bersebelahan. Plasmodia mayoritas hanya mengisi ruang interlamelar (Molnar 2002).

Perubahan pada Otot

Perubahan-perubahan histopatologi yang muncul pada otot ikan mujair, yaitu perubahan-perubahan yang melibatkan pertumbuhan berlebihan, pertumbuhan tidak sempurna, atau pola pertumbuhan abnormal pada jaringan otot. Perubahan yang terjadi pada

otot dapat berupa atropi (Gambar 4). Atropi adalah suatu proses berkurangnya ukuran dari suatu bagian tubuh atau organ karena pengurangan ukuran atau jumlah dari sel-sel yang ada dan biasanya berlangsung lambat. Atropi dapat disebabkan oleh kelaparan atau malnutrisi (penyebab paling umum), kekurangan suplai darah yang cukup, atau infeksi kronis (Plumb 1994).



Gambar 4. Pada gambar kiri tampak atropi sel otot berwarna lebih merah (panah hitam), nekrotik serabut otot (bintang putih). Gambar kanan menunjukkan adanya edema (bintang hitam). Pewarnaan HE.

Perubahan lain yang terjadi pada otot ikan Mujair adalah degenerasi. Degenerasi dapat disebabkan oleh kekurangan dari bahan esensial (misalnya, oksigen atau asam panthotenat), kekurangan sumber energi yang mengganggu metabolisme, pemanasan mekanik, luka akibat listrik, akumulasi substansi yang abnormal di dalam sel-sel yang disebabkan oleh virus, bakteri, atau parasit atau oleh bahan-kimia yang beracun, ketidakseimbangan nutrisi, dan zat-zat iritan yang ringan (Hoole 2001). Perubahan awal biasanya berupa migrasi nukleus, nekrosis sarkoplasma, dan hemorgi atau edema yang terlokalisir yang disertai infiltrasi oleh makrofag. Degenerasi dapat berupa granuler, hyalin, vakuola dan degenerasi lemak.

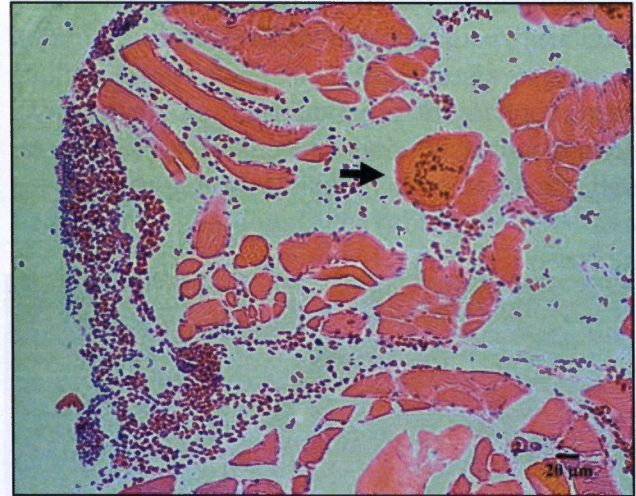
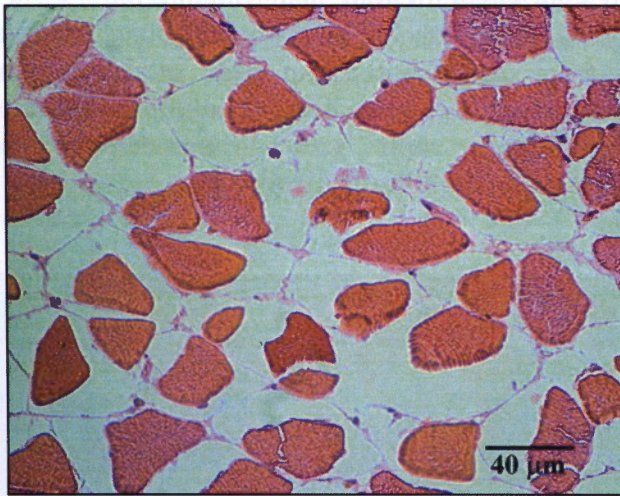
virus, bakteri, dan penyakit parasitik. Kerusakan mekanis atau penyakit dapat mempengaruhi ikan terhadap infeksi lebih lanjut, karena edematus menyediakan suatu medium yang baik untuk pertumbuhan bakteri (Takashima dan Hibiya 1995).

Perubahan lain yang ditemukan pada otot adalah edema. Edema merupakan suatu akumulasi cairan yang abnormal di dalam rongga tubuh atau di dalam ruang interstitial dari jaringan dan organ yang dapat mengakibatkan kebengkakan (Gambar 4 & 5). Edema pada otot ikan Mujair dapat dihubungkan dengan bahan-bahan kimia,

Perubahan-perubahan patologis pada sel otot ikan Mujair dapat juga disebabkan oleh parasit protozoa yang kemungkinannya adalah salah satu parasit protozoa *Microspora*. *Microspora* merupakan satu-satunya protozoa yang memiliki spora Gram-positif dan parasit intrasel yang banyak menginfeksi grup hewan, termasuk ikan air tawar yang dibudidayakan (Gambar 5). *Microspora* muncul sebagai kista individu atau ganda yang dapat membesar (dengan diameter sampai beberapa mm). Kista-kista yang besar ini berisi spora-spora refraktil disebut xenomas yang berukuran antara 1 sampai 2 μm dan dapat menyebabkan myoliquefaksi. Kista parasit dapat menginduksi hipertropi sel yang terinfeksi *Glugea* spp, *Loma* spp, *Spraguea* spp, dan *Ichthyosporidium* spp.

atau tidak menyebabkan hipertropi sel yang terinfeksi *Pleistophora* spp. dan menginfeksi

sarkosit otot ikan *Pleistophora* spp. serta *Heterosporis* spp.



Gambar 5. Pada gambar kiri terlihat perubahan edema pada otot berupa rongga antar serabut otot. Terlihat pula adanya dislokasi nukleus dan endomisium pada serabut otot akibat edema. Pada gambar kanan terlihat jaringan otot yang terinfeksi *Microspora*. Multifokal sporocysts dan myoliquefaksi (panah) disertai dengan perdarahan. Pewarnaan HE.

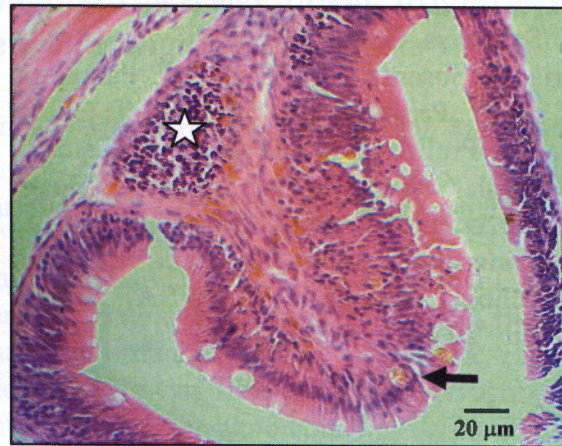
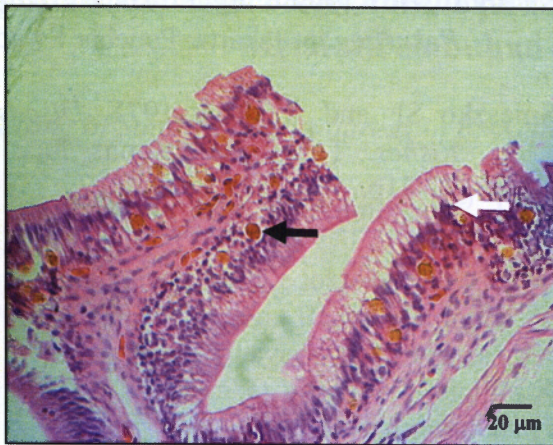Perubahan pada Usus

Usus adalah salah satu organ yang sering terpapar oleh agen-agen penyakit. Perubahan patologis yang terjadi pada ikan Mujair, yaitu proliferasi sel goblet, hemoragi, dan atrofi vili usus. Pada kondisi pembudidayaan yang intensif, peluang untuk terinfeksi berat oleh parasit ada dan perubahan patologi usus ikan dapat terjadi sebagai contoh penyakit protozoa seperti koksidiosis. Pada Gambar 6 kemungkinan merupakan protozoa koksidia. Organisme berkembang di dalam epitelium dan adakalanya di dalam lamina propria. Parasit ini menyebabkan atrofi usus dan pengaruh patologis terbatas pada kehancuran sel-sel epitelia yang terinfeksi. Mukus dilepaskan dari sel epitel, melindungi usus dalam bentuk seperti tabung dan berisi massa ookista (Molnar 1989).

Perubahan lain yang juga ditemukan berupa atrofi vili dan nekrosis dari sel epitelium mukosa. Deskuamasi epitelium mukosa atau infiltrasi limfosit ke dalam lamina propria dan

submukosa kadang-kadang mengikuti degenerasi tersebut. Lesio ini dapat menyebabkan saluran pencernaan berdilatasi, epitelium mukosa menebal dan konstiksi lumen saluran pencernaan.

MMCs (*Melano-makrofag centers*) banyak ditemukan di dalam jaringan limfoid kebanyakan ikan, dan juga pada lesio-lesio akibat peradangan (Gambar 6). Menurut Ellis (1982), melanin pada organ viscera dapat sebagai alat perlindungan dari kerusakan akibat radikal bebas. Menurut Robert (2001), pada kondisi toksik akut yang disebabkan oleh toksin bakteri, virus, parasit, zat kimia atau alga, mukosa usus dapat terangkat seluruhnya. Sel-sel epitel mukosa usus individu dapat menggulung yang disertai penebalan kromatin dan sitoplasma eosinofil yang dapat terjadi akibat kelaparan dan kondisi kaheksia. Pada bentuk khusus lebih seperti apoptosis atau pelepasan mukosa ke dalam lumen, kadang-kadang disertai hemoragi dan edema submukosa.



Gambar 6. Protozoa pada usus (panah hitam), oocysts bersporulasi pada epithelium, tampak terjadi pula proliferasi sel goblet (panah putih) dan edema (gambar kiri). Limfoid folikel (bintang putih), MMC (panah hitam) edema submucosa nekrosa dan atrofi vili usus (gambar kanan). Pewarnaan HE.

Ucapan Terima Kasih

Penulis mengucapkan terima kasih kepada Direktorat Jenderal Pendidikan Tinggi, Kementerian Pendidikan Nasional, Republik Indonesia atas bantuan finansial yang diberikan melalui Program Hibah Penelitian Dasar kepada Risa Tiuria melalui kontrak No: 012/SP2H/PP/DP2M/III/2007 tanggal 2 April 2007.

Daftar Pustaka

- Bardach JE. 1993. Fish as Food and the Case for Aquaculture. P 1. In John E. Bardach (Eds.). *Sustainable Aquaculture*. John Wiley and Sons Inc. Canada.
- Ellis AE. 1982. Differences Between The Immune Mechanism of Fish and Higher Vertebrates. In R. J. Roberts (Eds.). *Microbial Diseases of Fish*. Society for General Microbiology. Chapter 5 Crown. Copyright.
- Feist S, Thain J dan Förlin C. 2003. Molecular or cellular Process and The Health of The Individual. p 147-152. In A. J Lawrence and K. L Hemingway (Eds.). *Effects of Pollution on Fish*. Blackwell Publishing. UK.
- Geer TS dan Kamila S. 2005. *Training Course on Tilapia Seed Production*. Mon Repos, East Coast Demerara.
- Hibiya T dan Fumio T. 1995. *An Atlas of Fish Histology: Normal and Pathological Features*. Edisi kedua. Japan. Kodansha Ltd.
- Hoole D, D.Bucke, P. Burgess and I. Wellby. 2001. *Diseases of Carp and other Cyprinid Fishes*. Blackwell Science. USA. 264p.
- Humason LG. 1967. *Animal Tissue Techniques*. 2nd edition. W.H. Freeman Company. San Fransisco.
- Molnar K. 2002. Site preference of fish myxosporeans in the gill. *Journal. Dis. aquat. Org.* 48: 197-207.
- Olurin KB, Olojo EAA, Mbaka GO and Akindele AT. 2006. Histopathological responses of the gill and liver tissues of *Clarias gariepinus* fingerlings to the herbicide, glyphosate, *African Journal of Biotechnology*. Academic Journals 5 (24): 2480-2487.
- Plumb JA. 1994. *Health Maintenance of Cultured Fishes: Principal Microbial Diseases*. CRC Press Inc. USA. 254 p.

- Robert RJ. 2001. *Fish Pathology*. W. B. Saunders, USA.
- R Tiuria, D. Susanto, I.M. Ersa, D.F. Pazra and B. P. Prisoeryanto. 2010. Gill Goblet Cell Proliferation of Parasites Infestated-Fresh Water Fish From Bogor Surrounding Area. Proceeding of 1st Congress of South-East Asia Veterinary School Association (SEAVSA). Bogor July 20 – 22. p214 – 215.
- Susanto H. 1999. *Budi Daya Ikan Di Pekarangan*. Jakarta: Penebar Swadaya.
- Snieszko SF and Axelrod. 1971. *Diseases of Fishes*. T.F.H publications Inc. USA. 77-81p.