

## Profil Darah Putih Tikus Sprague Dawley Pascaimplantasi Tandur Tulang DFDBX Dan Membran *Nata De Coco* pada Defek Tulang Kalvaria

Annisa Rofiqoh Syafikriatillah<sup>1</sup>, Darmawan Darwis<sup>2</sup>, Basril Abbas<sup>2</sup>, Hera Maheshwari<sup>1</sup>, Erwin<sup>1</sup>, Deni Noviana<sup>1\*</sup>

<sup>1</sup>Fakultas Kedokteran Hewan, Institut Pertanian Bogor, Jl. Agatis, Kampus IPB Dramaga, Jawa Barat.

<sup>2</sup>Laboratorium Pengujian Pusat Aplikasi Teknologi Isotop dan Radiasi BATAN, Jl. Lebak Bulus Raya No.49 Jakarta Selatan

**Kata kunci :** Defek tulang kalvaria, membran *nata de coco*, profil leukosit, tandur tulang DFDBX, tikus Sprague Dawley.

### Pendahuluan

Tandur tulang xenograf dapat dijadikan sebagai alternatif bahan tandur tulang karena kuantitas bahan yang tidak terbatas [1]. Tandur tulang *demineralized freeze dried bone xenograft* (DFDBX) merupakan tandur tulang yang berasal dari sapi yang telah dilakukan proses demineralisasi, pembekuan, dan sterilisasi. Membran *nata de coco* terdiri atas selulosa yang dapat dijadikan sebagai biomaterial alternatif karena memiliki biokompatibilitas yang tinggi sehingga memenuhi syarat penggunaan GBR [2]. Kemampuan biomaterial diterima dalam tubuh makhluk hidup dapat diketahui melalui profil darah putih karena menggambarkan informasi keadaan tubuh secara sistemik. Penelitian ini bertujuan untuk mengamati profil leukosit tikus Sprague Dawley pascaimplantasi membran *nata de coco*, tandur tulang *demineralized freeze dried bone xenograft* (DFDBX), dan kombinasinya pada defek tulang kalvaria.

### Bahan dan Metode

Sebanyak 48 ekor hewan coba (tikus) yang dipelihara, dibagi secara acak menjadi empat kelompok. Proses pembedahan diawali dengan pemberian anestesi berupa Ketamine 10% dosis 50 mg/kg bb dan Xylazine 2% dosis 5 mg/kg bb perinjeksi intraperitoneal (ip). Hewan coba yang telah teranestesi dicukur, dibersihkan, dan diolesi antiseptik iodine. Kulit di bagian tengah tulang kalvaria diinsisi dan dibersihkan dari jaringan sampai tulang dapat dilihat dengan jelas. Lubang dengan diameter 5 mm dibuat dengan menggunakan *trepine bur* pada bagian antara frontal dan parietal tulang kalvaria.

Setiap kelompok diberikan perlakuan untuk menutup lubang secara berbeda. Kelompok pertama sebagai kontrol atau kelompok tanpa perlakuan. Kelompok kedua dilakukan implantasi membran *nata de coco*. Kelompok ketiga dilakukan implantasi tandur tulang DFDBX dan membran *nata de coco*. Kelompok keempat dilakukan implantasi tandur tulang DFDBX.

Pengambilan sampel darah dilakukan pada minggu ke-1, 8, dan 12 melalui intrakardial. Hewan coba dilakukan anestesi dengan ketamin 10% dosis 50 mg/kg bb dan xylazin 2% dosis 5 mg/kg bb perinjeksi intraperitoneal (ip) sebelum pengambilan sampel darah. Darah yang telah diambil ditampung dalam tabung EDTA. Hewan coba yang telah diambil darahnya dilakukan *dislokasio os occipitalis*. Hasil penelitian dianalisis dengan program SPSS (*Statistic Program for Social Science*) dengan uji *one way ANOVA* dan dilanjutkan dengan uji analisis perbandingan ganda.

### Hasil dan Pembahasan

Total leukosit seluruh kelompok perlakuan menunjukkan perbedaan nyata lebih rendah daripada minggu ke-1 ( $p < 0.05$ ). Penurunan total leukosit pada minggu ke-8 dan minggu ke-12 mengindikasikan adanya proses persembuhan luka. Persentase neutrofil batang kelompok membran menunjukkan adanya perbedaan nyata secara umum lebih rendah daripada kontrol ( $p < 0.05$ ). Peningkatan neutrofil batang dapat disebabkan oleh inflamasi. Persentase neutrofil

segmen seluruh kelompok perlakuan pada minggu ke-1 berada di atas nilai normal yakni 8.20-14.50% [3]. Hal ini memperlihatkan terjadinya proses persembuhan luka.

Persentase limfosit seluruh kelompok sejak minggu ke-1 berada di bawah rentang normal yakni 80.20-86.00% [3]. Penurunan persentase limfosit berkaitan dengan stres akibat inflamasi. Persentase monosit seluruh kelompok perlakuan pada minggu ke-1 berada di atas rentang normal yakni 2.00-3.40% [3]. Hal ini menunjukkan telah terjadinya proses penyembuhan luka berupa fagositosis oleh makrofag yang terbentuk dari monosit. Peningkatan persentase monosit pada minggu ke-8 berkaitan dengan adanya inflamasi. Hasil penelitian menunjukkan bahwa implantasi biomaterial tidak menimbulkan reaksi alergi terhadap tikus karena tidak ditemukannya basofil. Persentase eosinofil berada dalam kisaran normal yakni antara 1.00-4.00% [4] sehingga dapat dikatakan bahwa implantasi tandur tulang DFDBX dan membran *nata de coco* tidak memengaruhi respon eosinofil.

Tabel 1 Profil leukosit tikus Sprague Dawley pascaimplantasi tandur tulang DFDBX, membran *nata de coco*, dan kombinasinya

Variabel	Minggu Ke-	Kelompok			
		Kontrol	Membran	Membran dan Xenograf	Xenograf
Leukosit ( $10^3$ sel/ $\mu$ L)	1	21.47 $\pm$ 4.04 <sup>a,z</sup>	9.57 $\pm$ 4.75 <sup>a,z</sup>	14.53 $\pm$ 1.86 <sup>a,z</sup>	12.47 $\pm$ 5.36 <sup>a,z</sup>
	8	10.80 $\pm$ 2.27 <sup>a,xy</sup>	7.60 $\pm$ 0.70 <sup>a,xy</sup>	10.05 $\pm$ 0.21 <sup>a,xy</sup>	8.30 $\pm$ 0.95 <sup>a,xy</sup>
	12	5.17 $\pm$ 0.57 <sup>a,x</sup>	6.10 $\pm$ 2.48 <sup>a,x</sup>	9.87 $\pm$ 4.89 <sup>a,x</sup>	6.68 $\pm$ 3.19 <sup>a,x</sup>
Neutrofil Batang (%)	1	2.67 $\pm$ 0.58 <sup>b,x</sup>	0.00 $\pm$ 0.00 <sup>a,x</sup>	0.67 $\pm$ 0.58 <sup>ab,x</sup>	1.33 $\pm$ 1.15 <sup>ab,x</sup>
	8	1.33 $\pm$ 1.15 <sup>b,x</sup>	2.00 $\pm$ 0.00 <sup>a,x</sup>	2.00 $\pm$ 0.00 <sup>ab,x</sup>	0.67 $\pm$ 0.58 <sup>ab,x</sup>
	12	2.00 $\pm$ 0.00 <sup>b,x</sup>	0.67 $\pm$ 1.15 <sup>a,x</sup>	0.67 $\pm$ 1.15 <sup>ab,x</sup>	2.33 $\pm$ 0.58 <sup>ab,x</sup>
Neutrofil Segmen (%)	1	64.67 $\pm$ 2.88 <sup>a,x</sup>	64.67 $\pm$ 23.63 <sup>ab,x</sup>	71.67 $\pm$ 2.08 <sup>b,x</sup>	65.67 $\pm$ 6.81 <sup>ab,x</sup>
	8	59.00 $\pm$ 12.17 <sup>a,x</sup>	61.33 $\pm$ 7.51 <sup>ab,x</sup>	59.00 $\pm$ 2.83 <sup>b,x</sup>	59.67 $\pm$ 5.13 <sup>ab,x</sup>
	12	56.33 $\pm$ 9.73 <sup>a,x</sup>	65.33 $\pm$ 3.43 <sup>ab,x</sup>	71.00 $\pm$ 2.65 <sup>b,x</sup>	67.67 $\pm$ 2.08 <sup>ab,x</sup>
Limfosit(%)	1	27.00 $\pm$ 0.00 <sup>a,x</sup>	31.00 $\pm$ 22.87 <sup>a,x</sup>	22.67 $\pm$ 1.53 <sup>a,x</sup>	27.33 $\pm$ 4.51 <sup>a,x</sup>
	8	32.33 $\pm$ 9.87 <sup>a,x</sup>	29.33 $\pm$ 5.51 <sup>a,x</sup>	32.50 $\pm$ 2.12 <sup>a,x</sup>	35.00 $\pm$ 4.36 <sup>a,x</sup>
	12	35.33 $\pm$ 9.87 <sup>a,x</sup>	30.00 $\pm$ 11.36 <sup>a,x</sup>	23.67 $\pm$ 1.53 <sup>a,x</sup>	24.00 $\pm$ 2.00 <sup>a,x</sup>
Monosit (%)	1	4.67 $\pm$ 2.31 <sup>a,x</sup>	4.33 $\pm$ 1.16 <sup>a,x</sup>	5.00 $\pm$ 3.00 <sup>a,x</sup>	5.33 $\pm$ 3.06 <sup>a,x</sup>
	8	6.00 $\pm$ 1.00 <sup>a,x</sup>	6.33 $\pm$ 2.08 <sup>a,x</sup>	5.00 $\pm$ 0.00 <sup>a,x</sup>	4.67 $\pm$ 2.31 <sup>a,x</sup>
	12	5.33 $\pm$ 2.08 <sup>a,x</sup>	3.33 $\pm$ 0.58 <sup>a,x</sup>	4.00 $\pm$ 1.00 <sup>a,x</sup>	5.00 $\pm$ 0.00 <sup>a,x</sup>
Eosinofil (%)	1	1.00 $\pm$ 0.00 <sup>a,x</sup>	0.00 $\pm$ 0.00 <sup>a,x</sup>	0.00 $\pm$ 0.00 <sup>a,x</sup>	0.00 $\pm$ 0.58 <sup>a,x</sup>
	8	1.00 $\pm$ 0.58 <sup>a,y</sup>	1.00 $\pm$ 0.50 <sup>a,y</sup>	2.00 $\pm$ 0.71 <sup>a,y</sup>	1.00 $\pm$ 1.00 <sup>a,y</sup>
	12	1.00 $\pm$ 1.15 <sup>a,xy</sup>	1.00 $\pm$ 1.15 <sup>a,xy</sup>	1.00 $\pm$ 1.15 <sup>a,xy</sup>	1.00 $\pm$ 0.58 <sup>a,xy</sup>

Keterangan :Data disajikan dalam bentuk rata-rata dengan standar deviasi (x  $\pm$  SD).

## Simpulan

Implantasi material xenograf dan membran *nata de coco* secara umum tidak memengaruhi profil darah putih tikus. Bahan implan xenograf paling dapat diterima oleh tubuh berdasarkan hasil uji statistik tidak adanya perbedaan nyata terhadap nilai kontrol hampir pada semua variabel profil darah putih.

## Daftar Pustaka

- [1] Oryan A, Alidadi S, Moshiri A, Maffuli N. 2014. Bone regenerative medicine: classic options, novel strategies, and future directions. *JOSR* 9(18):1-27.
- [2] DeMello JA. 2012. Bacterial cellulose templates for nano-hydroxyapatite fibre synthesis [disertasi]. London (CA): The University of Western Ontario.
- [3] Giknis MLA, Clifford CB. 2006. Clinical Laboratory Parameters for CrI:CD(SD) Rat [Internet]. [diunduh pada tanggal 25 Juni 2016]. Tersedia pada [http://www.criver.com/files/pdfs/rms/cd/rm\\_rm\\_r\\_clinical\\_parameters\\_cd\\_rat\\_06.aspx](http://www.criver.com/files/pdfs/rms/cd/rm_rm_r_clinical_parameters_cd_rat_06.aspx)
- [4] Schalm OW, Weiss DJ, Wardrop K. 2010. *Veterinary Hematology*. Blackwell Publishing Ltd. State Avenue. Hlm 852-887.

## “Corneal Flare” Kasus Ehrlichiosis Anjing Lokal

Sugeng Dwi Hastono<sup>1</sup>

<sup>1</sup>Amanah Veterinary Services, Lampung - Indonesia

**Kata kunci:** anjing, *ehrlichiosis*, flare, trombositopenia, doxycycline.

### Pendahuluan

Ehrlichiosis adalah infeksi bakteri monosit yang disebabkan oleh Rickettsia famili Ehrlichia (*Ehrlichia canis*). Penyakit ini ditularkan melalui sistem sirkulasi oleh gigitan kutu (*Ixodes sp.*, *Rhipicephalus sp.*) dan transfusi darah dari hewan terinfeksi.

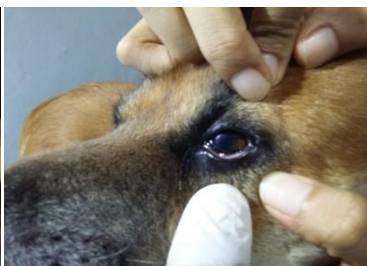### Kejadian Kasus

Seekor anjing domestik betina (sudah steril) berumur 4 tahun, bernama Happy, berwarna coklat kehitaman, dengan berat badan 13,15 kg datang dengan keluhan 10 hari ini mata kanan terlihat putih. Dari anamnesa diperoleh informasi bahwa sekitar 2,5 bulan lalu ada kutu, tertular anjing tetangga (baru pindah rumah). Kemudian kutu diambil (dipetani) dan dimandikan. Riwayat vaksin lengkap terakhir 4 bulan lalu.

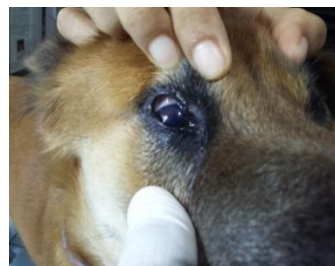
**Gejala Klinis dan Uji Pendukung (1).** Hasil pemeriksaan yang dilakukan berupa pulsus 128 x/menit, frekuensi nafas 16 x/menit dan suhu badan 39 °C. Kornea kanan terlihat keruh keputihan (berawan), terlihat titik titik putih penebalan pada kornea. Kornea kiri terlihat titik titik putih penebalan pada kornea. Pemeriksaan gula darah sewaktu 135 mg/dl.



Kondisi Happy saat datang



Mata kiri terlihat berawan



Mata kanan terlihat berawan

**Diagnosa dan Penanganan (1).** Dari hasil pemeriksaan fisik disimpulkan bahwa diagnosa kasus ini adalah abrasi kornea, dengan prognosa fausta. Therapi yang dilakukan adalah pemebrian antibiotik cefadroksil 25 mg/kg q 12 jam, lutevit ½ tablet q 12 jam, gentamisin salef mata q 12 jam, cendocatarlent tetes mata q 8 jam. 10 hari pemberian treatmen ternyata tidak menunjukkan adanya perbaikan (kesembuhan) pada kedua matanya, maka dilakukan pemeriksaan ke 2.

**Gejala Klinis (2).** Hasil pemeriksaan yang dilakukan berupa pulsus 128 x/menit, frekuensi nafas 16 x/menit, suhu 39 °C. Tidak ada perubahan pada kedua kornea mata.

**Uji Pendukung (2).** Pemeriksaan laboratorium terhadap: BUN/Creat 7/1,1 (mg/dl), Hb 14,1 (g/dl), PCV 40 %vol, WBC 15,1 x 10<sup>3</sup>/L Limfosit 55 %, Tromosit 123 x 10<sup>3</sup>/L, Monosit 5 %, Netrofil 40 %, RBC 7200 x 10<sup>3</sup>/L, SGOT/PT 32/21 U/L. Pengujian dengan *rapid test Ehrlichia canis* menunjukkan hasil yang positif. Preparat apus darah dengan pewarnaan giemsa, terlihat adanya benda inklusi intraseluler berupa *Ehrlichia sp.*

**Diagnosa Pasti dan Penanganan (2).** Dari pemeriksaan fisik dan didukung pemeriksaan laboratorium, anjing tersebut didiagnosa ehrlichiosis. Penanganan yang dilakukan adalah dengan pemberian *doxycycline* (5 mg/kg bb q 12 h), vitamin q 12h, Cendo Lyteer (4 dd gtt 1),

*polydex* (4 dd ggt 1) selama 10 hari. Treatment diteruskan kembali selama 10 hari. Tujuh hari pasca kontrol ke-2, *corneal flare* sudah tidak ditemukan lagi. Kornea mata sudah tampak jernih dan bening

## Pembahasan

Ehrlichiosis adalah infeksi bakteri monosit *Rickettsia* famili Ehrlichiaaceae (*Ehrlichia canis*). Bakteri ini ditularkan melalui sistem sirkulasi oleh gigitan kutu (*Ixodes* sp., *Rhipicephalus* sp.), transfusi darah dari hewan terinfeksi. Kondisi stadium akut (2-4 minggu post infeksi) menyebabkan terjadinya supresi *bone marrow* dan demam. Kondisi subklinis seringkali tidak menimbulkan adanya gejala penyakit, sedangkan kondisi yang kronis akan menyebabkan *pancytopenia*, perdarahan, gangguan syaraf sampai mata, penyakit ginjal, dan kematian.

Gejala klinis dari penyakit ini adalah sebagai berikut, keadaan akut akan menunjukkan adanya demam, ptekie, perdarahan, vaskulitis, limfadenopati, leleran hidung dan mata, edema pada tungkai dan skrotum, sedangkan pada keadaan kronis menyebabkan penurunan berat badan, gusi bengkak (anemia), perdarahan (trombositopenia), vaskulitis, limfadenopati, dispnoe, batuk, polidipsi-poliuri, kelemahan, gangguan mata (hemoragi retina, *anterior uveitis*), gangguan syaraf, dan dapat menyebabkan kematian.

Uveitis adalah peradangan pada uvea (3 komponen struktur intra ocular, yaitu *iris - iiliary body - choroid*). Peradangan bisa terjadi karena infeksi, trauma, respon *auto immune* dan neoplastik. Adanya abnormalitas tersebut, maka tubuh akan bereaksi dengan tergertaknya sel radang *polymorphonuclear*. Jika abnormalitas tidak teratasi dengan segera, maka akan terjadi peningkatan jumlah sel radang dan terjadi pembocoran dari choroid sehingga terjadi *flare* (seperti kabut sel radang) sampai *hypopion* (akumulasi nanah pada anterior *chamber*) dan *hypema* (akumulasi sel darah merah dan perdarahan). Apabila infeksi *Ehrlichia* masuk ke sirkulasi dan pembuluh darah iris dan choroid, terjadi reaksi imflamasi (ringan sampai berat) berupa *flare* sampai terjadinya perdarahan. Ehrlichiosis dapat menginduksi dan menyebabkan terjadinya *trombocytopenia*. Jika jumlah trombosit kurang dari 50.000 dapat mengakibatkan terjadinya perdarahan hebat. Jika infeksi *Ehrlichia* sampai intra ocular dan pembuluh darah choroid, maka terjadi perdarahan di anterior chamber (*hypema*).

*Doxycycline* merupakan antibiotik golongan *tetracyclin* yang bersifat bakteriostatik bekerja dengan menghambat sintesa protein, dengan mengikat ribosom 30S sehingga terjadi kegagalan pembentukan *aminoacyl transfer RNA*. Selain itu juga bekerja dengan mengikat ribosom 50S dan merusak permeabilitas membran bakteri.

## Ucapan Terima Kasih

Ucapan terima kasih kepada Drh Cucu S Kartini atas bantuan konsultasi, penjelasan, dan saran yang diberikan pada penanganan kasus ini.

## Simpulan

*Corneal flare* dapat disebabkan oleh infeksi *Ehrlichia canis*. *Doxycycline* efektif mengatasi ehrlichiosis pada anjing.

## Daftar Pustaka

- [1] Plumb DC. 1990. *Veterinary Drug Handbook*. Minnesota: Pharma Vet Publishing.
- [2] Tilley LP, Smith FWKJ, 2000. *The 5-Minute Veterinary Consult Canine & Feline, 3rd Edition*. USA: Lippincott Williams & Wilkins.
- [3] Kirk RB, Bistner SI. 1985. *Handbook of Veterinary Procedures & Emergency Treatment, 4th edition*. Philadelphia: WB Saunders Company.
- [4] Subronto. 2006. *Penyakit Infeksi Parasit dan Mikroba pada Anjing & Kucing*. Jogjakarta: UGM Press.

## Pengembangan Aplikasi Ilmu Forensik Veteriner dalam Metode Identifikasi Individu Hewan (*Animal Biometrics*) pada Beberapa Jenis Anjing di Indonesia

Albiruni Haryo<sup>1</sup>

<sup>1</sup>Fakultas Kedokteran Hewan Universitas Brawijaya, Jl. Mayjen Haryono No.169 Malang  
Korespondensi: albiruni.haryo@gmail.com

**Kata kunci:** *Animal biometrics*, anjing, ilmu forensik veteriner, identifikasi molekuler, pola spesifik.

### Pendahuluan

Metode identifikasi individu semakin berkembang setiap tahun, selalu mengikuti perkembangan dan kebutuhan zaman. Metode identifikasi individu atau lebih dikenal dengan identifikasi biometrik telah berkembang dari elaborasi berbagai metode, seperti identifikasi sidik jari (*finger print*), retina mata, tanda tangan, pengenalan ucapan, mimik wajah, serta gabungan dari beberapa unsur tersebut [1]. Pengembangan metode identifikasi individu telah banyak dikembangkan dalam bidang veteriner. Objek yang telah digunakan dalam teknik identifikasi saat ini masih sulit untuk diterapkan. Salah satu objek yang mudah didapatkan dari bagian tubuh hewan adalah rambut. Rambut berada di bagian permukaan tubuh hewan dalam jumlah yang banyak. Struktur rambut yang unik dan daya tahan terhadap proses dekomposisi menjadikan peluang yang baik untuk menggunakan rambut sebagai objek identifikasi individu. Pendekatan secara molekuler juga dilakukan sebagai langkah uji konfirmasi dalam mengukur tingkat akurasi yang didapat dari pengembangan metode identifikasi ini.

### Bahan dan Metode

Sampel yang digunakan adalah 20 helai rambut dari tiga jenis anjing, *American Pitbull Terrier*, *Doberman*, dan *German Shepherd* berumur dewasa (> 2 tahun) yang berasal dari kanel yang ada di daerah Yogyakarta, Malang, dan Surabaya. Pengambilan sampel rambut dilakukan dengan menyisir atau mencabut rambut dari tubuh anjing secara langsung dan dilakukan secara acak pada bagian tubuh anjing yang telah ditentukan pada tahap persiapan sampel. Bahan yang digunakan dalam penelitian ini antara lain: cat kuku transparan (*nail polish*), etanol absolut, tetraoksida, akuades, etanol, gSYNC™ DNA isolation kit (Qiagen™), PCR Master Mix (Kappa™), DNA staining, akuades, agarose, 1x TBE buffer, loading dye, nuclease free water/ddH<sub>2</sub>O, primer CytbF (*forward*) dan primer CytbR (*reverse*) untuk target mtDNA pada gen *cytochrome b*, *light microscope* (Olympus™), *scanning electron microscope*, pinset, objek glass, alat press objek glass, cover glass, pipet, cawan petri, timbangan analitik, *microtube* 1.5 mL dan 2 mL, mikropipet 10 µL dan 100 µL, *hand gloves*, PCR thermal cycler, *vortex shaker*, unit elektroforesis, *refrigator*, *freezer*, *microwave*, *power supply*, *UV transilluminator*, dan kamera digital.

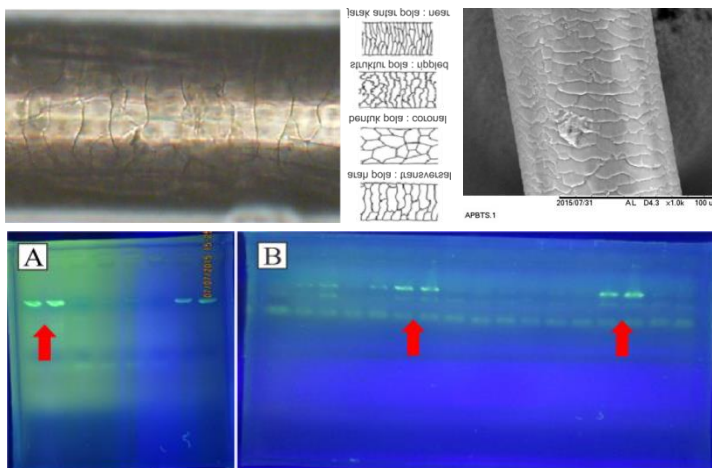
Metode yang dilakukan untuk penelitian ini adalah mulai dari persiapan sampel – pemeriksaan identifikasi mikroskopis – *scanning electron microscope* – ekstraksi DNA – amplifikasi gen *cytb* dengan teknik PCR – elektroforesis – dan sekuensing DNA. Primer telah didesain sendiri berdasar data sekuen genome mitokondria *Canis lupus familiaris* (Nomor akses KM061543.1. Primer yang digunakan adalah *CytbF*-5'CCACA AA ACT CATCA CAAAA 3', *CytbR*-5'ACAAG ACCAA GG TAA TGATT 3'. Hasil pemeriksaan identifikasi mikroskopis dilakukan identifikasi pola kutikula rambut. Hasil pemeriksaan ultrastruktur menggunakan SEM dilakukan pengukuran pola dan identifikasi bentuk kutikula rambut dari masing masing jenis anjing. Hasil sekuensing DNA yang dilakukan di PT. Genetika Science, dan *alignent* hasil sekuen di analisis menggunakan metode BLAST. Analisa pohon filogenetik dilakukan dengan bantuan *software* MEGA 6.0 menggunakan metode *Neighbor Joining* dan *Maximum Parsimony*.

### Hasil dan Pembahasan

Pengamatan yang dilakukan dengan metode mikroskopis dan ultrastruktur dilakukan pada

sembilan puluh sembilan sampel rambut. Data yang didapatkan diolah secara deskriptif, dengan mencocokkan pola pengamatan dengan pola yang telah dilaporkan oleh Terrink [2]. Identifikasi individu dengan menggunakan rambut dengan pemeriksaan morfologi dan dapat dilakukan dengan hasil yang sama baiknya dengan tingkat molekuler, meskipun pendekatan secara molekuler dibutuhkan untuk uji konfirmasi [3]. Dalam penelitian yang dilakukan tersebut juga menunjukkan bahwa pemeriksaan mikroskopis perlu adanya *database* untuk dapat mengenali secara tepat berbagai macam jenis pola morfologi yang dihasilkan dari pengamatan rambut. Hasil dari pengamatan diolah secara deskriptif dan pengenalan kecenderungan pola dilakukan.

Metode pemeriksaan mikroskopis dan ultrastruktur yang dilanjutkan dengan uji konfirmasi dengan metode molekuler (PCR) sesuai dengan penelitian Martin *et al.* [4], dimana identifikasi jenis anjing menggunakan gen target *cytochrome b* telah dapat memberikan tingkat akurasi mencapai 100 %. Hasil pemeriksaan molekuler telah didapatkan bahwa seluruh jenis sampel yang diambil sesuai dengan jenis anjing yang ada di lapangan. Hal ini membuktikan uji konfirmasi (PCR) mendukung hasil pemeriksaan secara mikroskopis dan ultrastruktur, bahwa bentuk pola kutikula rambut dapat digunakan sebagai metode identifikasi individu pada hewan.



Gambar 1 Hasil pengamatan yang dilakukan dengan teknik pengamatan mikroskopis, SEM, dan uji konfirmasi dengan teknik PCR

## Simpulan

Pemeriksaan mikroskopis yang dilanjutkan dengan pemeriksaan ultrastruktur dapat memberikan gambaran pola untuk membedakan jenis anjing. Identifikasi molekuler menggunakan gen *cytochrome b* dapat mengkonfirmasi jenis anjing dari masing masing sampel yang diamati, dengan demikian penggunaan sampel rambut dapat digunakan sebagai bahan untuk pengembangan aplikasi metode identifikasi individu pada hewan (*animal biometrics*).

## Daftar Pustaka

- [1] Sarwoko EA. 2006. Mekanisme Sistem Identifikasi Biometrik. *Proceeding Seminar Nasional SPMIPA*.
- [2] Teerink BJ. 2003. *Hair of West European Mammals*. Cambridge: Cambridge University Press.
- [3] Pilli E, Casamassima R, Vai S, Virgili A, Barni F, D'errico G, Berti A, Lago G, Caramelli D. 2014. Pet fur or fake fur ? A forensic approach. *Biomed Central Invest Gen*. 5 : 7.
- [4] Martin I, Garcia T, Fajardo V, Rojas M, Hernandez P, Gonzales I, Martin R. 2007. Technical note : Detection of cat, dog and rat or mouse tissues in food and animal feed using species specific polymerase chain reaction. *J Anim Sci*. 85 : 2734.

## Argulusiasis pada Ikan Koi

Sugeng Dwi Hastono<sup>1</sup>

<sup>1</sup>Amanah Veterinary Services, Lampung - Indonesia

**Kata kunci:** *Argulus*, ikan, koi, abate, temephos.

### Pendahuluan

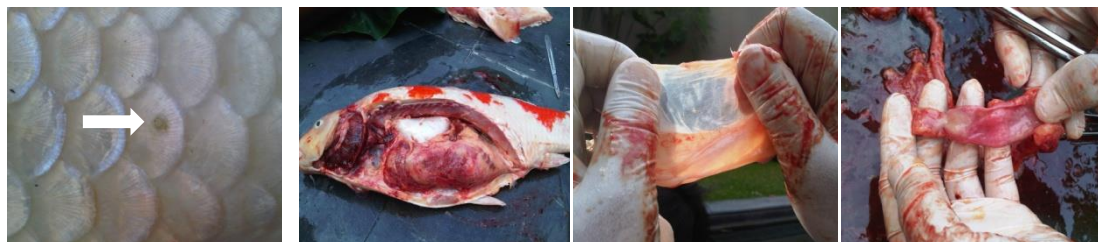Pemeliharaan ikan hias khususnya ikan koi (*Cyprinus carpio*), tentu sangat mungkin menemukan berbagai masalah, baik berupa manajemen maupun masalah penyakit. Penyakit yang menyerang dapat berupa infeksi bakteri, virus, jamur, maupun parasit. Salah satu penyakit parasit yang dapat menyerang adalah argulusiasis. Penyebabnya yaitu *Argulus* sp. (*foliaceus*), yang menyerang kulit dan insang ikan (ikan air tawar).

### Kejadian Kasus

Seekor ikan koi (*Cyprinus carpio haematopterus*) 2.5 tahun berwarna putih merah dengan berat  $\pm 3$  kg ditemukan mengambang kemudian mati. Ikan yang lain banyak yang berenang miring. Ikan dipelihara dalam kolam air jernih dengan sirkulasi yang baik, filtrasi yang bagus, dengan pakan berupa udang air tawar dan pelet.

**Perubahan Patologi.** Hasil pemeriksaan ditemukan parasit kecil pipih yang menempel pada insang. Pemeriksaan patologi anatomi terlihat adanya perdarahan pada insang dan mesenterium, *swim bladder* terlihat keruh (selaput putih) dan menebal, hemoragi pada intestinum. Di dalam kolam terlihat *Argulus* sedang berenang mengejar/mengikuti ikan yang sedang berenang.

**Uji Pendukung.** Sampel parasit dan organ dilakukan pemeriksaan laboratorium. Hasil pemeriksaan laboratorium dipastikan parasit tersebut adalah *Argulus* sp. Histopatologi insang menunjukkan adanya hemoragi pada arkus brakhialis, kerusakan pada lamina skunder, infiltrasi sel radang dan septa septa hiphae pada lamina skunder. Pada jantung terjadi infiltrasi sel radang, ditemukan septa septa hiphae pada perikardium. Limpa terlihat hemoragi, fokal nekrosis dan bentukan granuloma. Intestinum terjadi hemoragi, infiltrasi sel radang pada lapisan submukosa dan kerusakan epitel mukosa.



Parasit menempel pada sisik ikan (tanda panah)

Perdarahan pada insang & mesenterium

Penebalan (selaput putih) pada swimblader

Perdarahan pada mukosa usus

**Diagnosa dan Penanganan.** Berdasarkan hasil pemeriksaan patologi anatomi dan laboratorium, ikan tersebut didiagnosa argulusiasis dan cronic inflamatori granulomatosa (fungal). Penanganan argulusiasis dengan merendam ikan dalam larutan Abate (themopos) dengan dosis 30 mg Abate dalam 1 liter air selama 15 menit, kemudian dipindahkan ke air bersih. Kolam dilakukan pengurasan, pembersihan dan pengeringan di bawah sinar matahari selama 5 hari. Ikan sementara tidak diberikan pakan udang, hanya diberikan pakan pelet. Pemeriksaan

dilakukan satu bulan pasca pengobatan, hasilnya tidak lagi ditemukan *Argulus* pada kelompok ikan tersebut.

## Pembahasan

*Argulus* sp. (*foliaceus*) termasuk dalam phylum Crustacea, kelas Branchiura, yang lebih dikenal sebagai kutu ikan air tawar dengan ciri khas berwarna hijau transparan. Morfologi *Argulus foliaceus* berbentuk oval cakram, pada bagian kepala tertutupi karapas yang merata, bagian thoraks memiliki empat segmen (tiap segmen terdapat kaki), memiliki *maxillipeds*, antena, dan kelenjar basal. Bagian abdomen berupa segmen bilobed sederhana, jika dilihat dari bagian dorsal maka akan terlihat dua mata majemuk yang terdapat pada bagian kepala. *Argulus foliaceus* menempel pada hospesnya menggunakan *sucker* dan untuk menghisap darah menggunakan *stylet*. Akibat hisapan parasit ini maka terjadi pendarahan – luka pada kulit maupun ingsang ikan yang terinfeksi, hal ini dapat menjadi awal terjadinya infeksi sekunder oleh bakteri, virus atau jamur dan bahkan dapat mengakibatkan kematian. Ikan yang terserang *Argulus* akan menggesekkan tubuhnya pada dinding kolam, batu atau benda keras lain dengan tujuan untuk melepaskan *Argulus*. Hal ini menyebabkan terjadinya luka yang berpotensi menjadi awal infeksi sekunder oleh bakteri maupun jamur. *Argulus* akan mati dalam waktu 1-4 hari apabila tidak menemukan ikan untuk dijadikan inangnya.

Temephos merupakan insektisida organophosphat non sitemik. Nama kimia temephos adalah O,O'-thiodi-4,1-phenylene bis O'O'-tetramethylphosphorothioate (C<sub>16</sub> H<sub>20</sub> O<sub>6</sub> P<sub>2</sub> S<sub>3</sub>). Insektisida ini umum digunakan untuk membasmi larva nyamuk. Uji toksisitas yang dilakukan pada semua spesies hewan, memiliki toleransi 10 mg/kg (tanpa gejala klinis) dan 1mg/kg (tanpa berdampak pada aktifitas kolinesterase). LD<sub>50</sub> pada tikus jantan, yaitu 8600 mg/kg dan LD<sub>50</sub> pada tikus betina 13000 mg/kg. Spesies yg paling sensitif dilaporkan LD<sub>50</sub> (dalam waktu 96 jam) pada ikan coho salmon 0.35 mg/L, pada ikan lele channel 3.23 mg/L s/d >10 mg/L. Produk ini sangat beracun pada spesies air laut, pada udang pink (*pink shrimp*) LC<sub>50</sub>=0.005 mg/L, sedangkan pada kerang Eastern LC<sub>50</sub>=0.019 mg/L. Namun produk ini tidak beracun untuk bullfrog LD>2000mg/L. Temephos bekerja dengan menghambat kerja enzim asetilkolinesterase maupun pseudokolinesterase, dengan cara mencegah hidrolisa dan inaktivasi asetilkolin pada serabut syaraf, sehingga terjadi hambatan transmisi sinyal syaraf, sehingga terjadi kerusakan sistem syaraf simpatis-parasimpatis, sistem syaraf perifer, dan susunan syaraf pusat.

Perendaman ikan dalam larutan abate, bertujuan untuk membunuh *Argulus* sp, zat aktif abate (temephos) melumpuhkan parasit ini dengan menghambat kerja enzim asetilkolinesterase maupun pseudokolinesterase, dengan cara mencegah hidrolisa dan inaktivasi asetilkolin pada serabut syaraf, sehingga terjadi hambatan transmisi sinyal syaraf, kemudian terjadi kerusakan sistem syaraf simpatis-parasimpatis, sistem syaraf perifer, dan susunan syaraf pusat.

## Simpulan

Temephos (abate) aman dan efektif untuk mengatasi argulusiasis pada ikan koi.

## Daftar Pustaka

- [1] Eddy Afrianto dkk. 2015. *Penyakit Ikan*, Penebar Swadaya, Jakarta
- [2] Ijong FG. 2015. *Mikrobiologi Perikanan dan Kelautan*, Rineka Cipta, Jakarta
- [3] No Name (Cornell University), *Exttoxnet Pesticide Information Profile Temephos*, <http://pmep.cce.cornell.edu/profiles/exttoxnet/pyrethrins-ziram/temephos-ext.html>
- [4] No Name (Cornell University), *Temephos (Abate) Chemical Profile 4/85*, <http://pmep.cce.cornell.edu/profiles/insect-mite/propetamphos-zetacyperm/temephos/insect-prof-temephos.html>
- [5] Pubchem, *Temephos*, <https://pubchem.ncbi.nlm.nih.gov/compound/temephos#section=Mechanism-of-Action>
- [6] US National Library of Medicine, *Temephos*, <https://toxnet.nlm.nih.gov/cgi-bin/sis/search/a?dbs+hsdb:@term+@DOCNO+956>
- [7] Firda Izzatul Maula, *Argulus foliaceus*, [http://firda-i-m-fpk11.web.unair.ac.id/artikel\\_detail-106632-Tugasku...-Argulus%20foliaceus.html](http://firda-i-m-fpk11.web.unair.ac.id/artikel_detail-106632-Tugasku...-Argulus%20foliaceus.html)
- [8] Wasiwa, *Klasifikasi Argulus sp dan Morfologi Argulus sp dari ordo Arguloida*, <http://www.wasiwa.com/2014/12/klasifikasi-argulus-sp-dan-morfologi.html>



## Evaluasi Keberadaan Antibodi Asal Induk terhadap Virus *Avian Influenza* dan *Infectious Bursal Disease* pada Ayam *Broiler*

Nadia Tuscany<sup>1\*</sup>, Okti Nadia Poetri<sup>1</sup>, Retno Damajanti Soejoedono<sup>1</sup>

<sup>1</sup>Divisi Imunologi Medis, Departemen Ilmu Penyakit Hewan dan Kesehatan Masyarakat Veteriner, Fakultas Kedokteran Hewan Institut Pertanian Bogor. Jl Agatis, Kampus IPB Dramaga, Jawa Barat

\*Korespondensi: nadia.tuscany@yahoo.com

**Kata kunci:** Antibodi asal induk, *Avian Influenza*, ayam *broiler*, *infectious bursal disease*.

### Pendahuluan

Antibodi asal induk adalah antibodi yang berasal dari induk dan diturunkan ke anak. Vaksinasi yang dilakukan pada saat titer antibodi asal induk masih tinggi akan percuma karena kehadiran dari antibodi asal induk dapat menghalangi respon imunitas aktif yang dihasilkan oleh vaksin karena antibodi asal induk dapat menetralkan virus vaksin. Penelitian ini bertujuan untuk mempelajari durasi dan gambaran titer antibodi asal induk terhadap virus *Avian Influenza* dan *Infectious Bursal Disease* pada ayam *broiler*. Informasi tentang durasi serta gambaran titer antibodi asal induk terhadap virus *Avian Influenza* dan *Infectious Bursal Disease* pada ayam *broiler* diharapkan dapat dijadikan acuan dalam menentukan jadwal vaksinasi yang tepat sehingga dapat meningkatkan keberhasilan vaksinasi pada ayam *broiler*.

### Bahan dan Metode

Bahan yang digunakan dalam penelitian ini antara lain 60 sampel serum ayam *broiler*, antigen standar AI H5N1 (virus AI H5N1 clade 2.1.3, PT. IPB Shigeta), Sel darah merah (SDM) 1 %, *Phosphate Buffer Saline* (PBS) pH 7.6, anti koagulan Na Citrat 3.8 %, kit ELISA IBD (BioChek®), dan akuades. Sampel serum berasal dari ayam *broiler* usia 4, 7, 10, 14, 18, 21, 24, 28, 32, dan 35 hari. Jumlah ayam *broiler* yang digunakan dalam penelitian ini adalah 10 ekor, dalam tiap waktu pengambilan sampel, 6 sampel serum diambil secara acak. Ayam *broiler* yang digunakan tidak menerima vaksinasi apapun di *hatchery* maupun selama penelitian berlangsung.

Metode yang digunakan untuk mengukur titer antibodi AI adalah dengan uji hemaglutinasi inhibisi (HI) [1]. Pengukuran titer antibodi IBD dilakukan dengan teknik *enzym linked immunosorbent assay* (ELISA) menggunakan IBD *antibody test kit* (BioChek®).

### Hasil dan Pembahasan

Gambaran titer antibodi asal induk terhadap virus AI pada ayam *broiler* komersil disajikan pada Tabel 1, sedangkan gambaran titer antibodi IBD disajikan pada Tabel 2. Sesuai dengan hasil yang tertera pada Tabel 1 dan 2, dapat dilihat bahwa titer antibodi AI dan IBD asal induk masih terdeteksi hingga ayam berusia 35 hari. Rataan titer antibodi AI dan IBD asal induk yang tertinggi, terdeteksi pada usia 4 hari. Rataan titer antibodi pada ayam *broiler* masih pada level protektif  $2^4$  [2] sampai dengan usia 21 hari. Rataan titer antibodi IBD masih di atas angka 500 sampai dengan usia 24 hari. Vaksinasi sebaiknya dilakukan apabila titer antibodi pada hewan dalam level rendah atau bahkan negatif, agar tidak terjadi netralisasi virus vaksin dan kegagalan vaksinasi. Hasil penelitian ini menunjukkan bahwa vaksinasi terhadap AI sebaiknya dilakukan pada usia di atas 21 hari dan vaksinasi IBD dilakukan pada usia di atas 24 hari. Mengingat siklus hidup ayam *broiler* yang pendek yaitu 35 hari, perlu dikaji kembali apakah perlu untuk melakukan vaksinasi pada ayam *broiler* pada usia tersebut karena kekebalan hasil vaksinasi baru terbentuk pada saat ayam siap di panen, ataukah lebih baik tidak perlu melakukan vaksinasi sama sekali pada ayam *broiler* selama siklus hidupnya.

Tabel 1 Rataan titer antibodi asal induk terhadap virus AI pada ayam *broiler*

Kelompok <sup>a</sup>	N <sup>b</sup>	GMT (Log 2)±SE <sup>c</sup>
d4	6	6.67 ± 0.42 <sup>z</sup>
d7	6	5.83 ± 0.16 <sup>yz</sup>
d10	6	5.50 ± 0.43 <sup>yz</sup>
d14	6	4.16 ± 0.83 <sup>xy</sup>
d18	6	4.16 ± 0.60 <sup>xy</sup>
d21	6	4.00 ± 0.00 <sup>xy</sup>
d24	6	3.83 ± 0.75 <sup>xy</sup>
d28	6	2.83 ± 1.04 <sup>wy</sup>
d32	6	3.83 ± 0.79 <sup>xy</sup>
d35	6	1.67 ± 0.80 <sup>w</sup>

<sup>a</sup>Penamaan kelompok diberikan berdasarkan usia ayam pada saat dilakukan pengambilan sampel, e.g. d4 = sampel diambil pada usia ayam 4 hari

<sup>b</sup>N = jumlah sampel

<sup>c</sup> Geometric mean titer dalam log<sub>2</sub> ± standard error

<sup>w,x,y,z</sup>Superscript yang sama pada kolom GMT (Log 2)±SE tidak menunjukkan perbedaan yang nyata (p < 0,05) antar kelompok pada tingkat kepercayaan 95%

Tabel 2 Rataan titer antibodi asal induk terhadap virus IBD pada ayam *broiler*

Kelompok <sup>a</sup>	N <sup>b</sup>	Rataan titer antibodi ± SE <sup>c</sup>	Interpretasi <sup>d</sup>
d4	6	5998.45 ± 1198.79 <sup>z</sup>	Positif
d7	6	5784.33 ± 956.11 <sup>z</sup>	Positif
d10	6	4929.52 ± 554.60 <sup>yz</sup>	Positif
d14	6	3366.35 ± 487.88 <sup>xy</sup>	Positif
d18	6	1822.04 ± 336.63 <sup>wx</sup>	Positif
d21	6	1300.32 ± 308.64 <sup>w</sup>	Positif
d24	6	717.45 ± 130.71 <sup>w</sup>	Positif
d28	6	482.17 ± 105.53 <sup>w</sup>	Positif
d32	6	316.46 ± 154.57 <sup>w</sup>	Suspect
d35	6	3216.17 ± 841.07 <sup>xy</sup>	Positif

<sup>a</sup>Penamaan kelompok diberikan berdasarkan umur ayam pada saat dilakukan pengambilan sampel, e.g. d4= sampel diambil pada usia ayam 4 hari

<sup>b</sup>N = jumlah sampel

<sup>c</sup>SE = standard error

<sup>d</sup>Interpretasi = interpretasi positif, negatif, atau *suspect* keberadaan antibodi IBD: interpretasi hasil berdasarkan panduan kit ELISA IBD BioChek

<sup>w,x,y,z</sup>Superscript yang sama pada kolom Rataan titer antibodi±SE tidak menunjukkan perbedaan yang nyata (p > 0,05) antar kelompok pada tingkat kepercayaan 95%

## Simpulan

Antibodi AI dan IBD asal induk masih terdeteksi selama siklus hidup ayam *broiler*. Hal ini mengindikasikan bahwa selama siklus hidupnya, ayam *broiler* terlindungi oleh imunitas pasif asal induk, namun untuk membuktikan hal ini diperlukan penelitian lanjutan yang mengkaji daya proteksi antibodi asal induk terhadap infeksi AI dan IBD.

## Daftar Pustaka

- [1] [OIE] Office International des Epizooties. 2015. *Avian influenza* [Internet]. [diunduh 2016 Jan 19]. Tersedia pada: [http://www.oie.int/fileadmin/Home/fr/Health\\_standards/tahm/2.03.04\\_AI.pdf](http://www.oie.int/fileadmin/Home/fr/Health_standards/tahm/2.03.04_AI.pdf).
- [2] Ellis TM, Leung CYHC, Chow MKW, Bisset LA, Wong W, Guan Y, Peiris JSM. 2004. Vaccination of chickens against H5N1 avian influenza in the face of an outbreak interrupts virus transmission. *Avian Pathology* 33: 405-412.

## Kejadian *Bovine Viral Diarrhea (BVD)* pada Sapi Ex-Import di Provinsi Lampung Tahun 2012 -2015

Riza Taufan Subianto<sup>1\*</sup>, Bambang Erman<sup>1</sup>, Puji Hartono<sup>1</sup>

<sup>1</sup>Balai Karantina Pertanian (BKP) Kelas I Bandar Lampung, Badan Karantina Pertanian, Kementerian Pertanian

\*Korespondensi: drh.riza@gmail.com

**Kata kunci:** BVD, Provinsi Lampung, sapi ex-import.

### Pendahuluan

*Bovine viral diarrhea (BVD)* atau di Indonesia dikenal dengan diare ganas adalah penyakit viral pada sapi yang sub akut ditandai oleh diare terus menerus. Apabila janin kuat terhadap infeksi menjelang lahir, pedet akan selamat dengan antibodi yang negatif tetapi menyimpan virus seumur hidup. BVD disebabkan oleh virus RNA yang tergolong dalam genus *Pestivirus* yang merupakan anggota dari famili *Togaviridae*. Virus memiliki sifat antigenik yang mirip dengan virus hog cholera. Dalam batasan tertentu bersifat termostabil, peka terhadap asam, chloroform dan tripsin. Virus ini menyebabkan hemaglutinasi dan semua galur BVD menunjukkan reaksi silang [1]. Informasi mengenai penyakit BVD terutama di Provinsi Lampung sangat minim, padahal Provinsi Lampung merupakan salah satu daerah pintu pemasukan utama sapi impor asal Australia yang diketahui belum bebas dari Penyakit BVD. Indonesia sendiri mempunyai status endemis terhadap penyakit BVD dengan prevalensi antara 28 % pada sapi potong dan 77 % pada sapi perah [2]. Belum terdapat informasi mengenai kerugian yang disebabkan penyakit BVD di Indonesia, tetapi di Amerika Serikat penyakit ini dimasukkan ke dalam penyakit kelas utama karena menyebabkan kerugian sampai dengan US\$ 57 juta setiap 1 juta kelahiran pedet [3].

### Bahan dan Metode

Pada kegiatan penelitian ini menggunakan data pengujian terhadap penyakit BVD di BKP Kelas I Bandar Lampung pada tahun 2012 sampai dengan 2015 terhadap sapi ex-import yang masuk ke wilayah kerja BKP Kelas I Bandar Lampung. Sampel yang digunakan adalah serum darah dengan metode pengambilan sampel yang digunakan adalah menggunakan metode *detect disease*. Metode pengujian yang dilakukan adalah metode *enzyme linked immunosorbent assay (ELISA)* BVD Antigen yang kemudian dilanjutkan dengan ELISA BVD Antigen atau PCR 21 hari setelah pengambilan sampel pertama pada sampel positif pada pengujian Elisa Pertama untuk membedakan sapi yang AI (*acute infection*) dengan sapi yang PI (*persistent Infection*).

### Hasil dan Pembahasan

Hasil pengujian terhadap sampel serum sapi ex-import asal Australia di Provinsi Lampung diperoleh hasil sebagai berikut.

Tabel 1 Hasil pengujian BVD terhadap sapi ex-import BKP Lampung

Tahun	Jenis Sapi	Jumlah Sampel	Hasil Pengujian	Keterangan
2012	Bibit ex Impor	460	0	
2013	Bibit ex Impor	401 Sampel	4 Positif dan 2 PI	Pedet
2014	Bibit ex Impor	404 sampel	0	
2015	Bibit ex Impor	398	1 Positif	Dewasa
	Perah Impor	220	2 Positif dan 1 PI	Dewasa

Saat ini pemeriksaan BVD belum menjadi protokol wajib pemeriksaan karantina sapi impor yang masuk kedalam karantina, sehingga yang menjadi objek dalam penelitian ini adalah hanya pada sapi tertentu saja dalam hal ini adalah sapi bibit dan sapi perah. Data pada Tabel 1 kejadian positif dijumpai pada tahun 2013, di mana dari 4 sampel positif pada pengujian pertama dijumpai 2 sampel positif pada pengujian ke 2 yang diduga sapi tersebut adalah PI. Hal menarik dari keempat sampel tersebut adalah semuanya merupakan sapi pedet yang berusia dibawah 3 bulan dan hanya satu yang menunjukkan gejala klinis diare. Sapi pedet ini berasal dari sapi bibit yang telah bunting dari negara asal dan diduga mengalami infeksi selama paruh pertama masa kebuntingannya. Hal ini menjadi penting karena saat ini belum ada peraturan khusus yang mengatur pemasukan sapi bunting dan pemeriksaan dan dasar tindakan karantina hanya berdasarkan induknya padahal yang berpotensi menjadi reservoir dan menyebarkan penyakit BVD adalah anak dalam sapi bunting yang tidak dilakukan pemeriksaan.

Tahun 2015 dijumpai satu kejadian positif pada sapi bibit dan dua kejadian positif pada sapi perah, di mana salah satunya adalah PI. Tahun 2015 kejadian dijumpai pada sapi dewasa dan pada sapi perah pengujian dilakukan pada saat pemasukan. Tindakan yang dilakukan pada sapi PI tersebut adalah potong paksa karena dikhawatirkan menjadi reservoir didalam populasinya, sedangkan pada sapi AI dilakukan isolasi karena ketika sembuh maka antigen juga akan menghilang [4].

### **Simpulan**

Dijumpai kejadian sapi yang terinfeksi BVD baik yang bersifat akut (AI) dan persisten (PI) pada pemeriksaan sapi ex impor tahun 2012 -2015. Kejadian PI pada sapi pedet turunan dari sapi ex-impor perlu mendapat perhatian karena saat ini belum ada protokol yang mengatur tindakan karantina terhadap sapi bunting dan fetus di dalamnya, sehingga kemungkinan besar menjadi luput dari pemeriksaan dan menjadi reservoir dalam populasinya. Selain itu, perlu dipertimbangkan penyakit BVD menjadi protokol wajib pemeriksaan tindakan karantina mengingat kerugian yang ditimbulkannya.

### **Ucapan Terima Kasih**

Terima kasih diucapkan kepada Pusat Karantina Hewan dan Keamanan Hayati Badan Karantina Pertanian Kementerian Pertanian yang telah mendanai kegiatan penelitian ini melalui program Pemantauan Hama Penyakit Hewan Karantina (HPHK) tahun 2012-2015.

### **Daftar Pustaka**

- [1] Akoso BT. 1996. *Kesehatan Sapi (Panduan Bagi Petugas Teknis, Mahasiswa, Penyuluh dan Peternak)*. Yogyakarta (ID): Penerbit Kanisius.
- [2] Sudarisman. 2011. Bovine viral diarrhea pada sapi di Indonesia dan permasalahannya. *Wartazoa*. 21 (1): 18-24.
- [3] Stevenson WT. 2012. *Bovine Viral Diarrhea in Dairy and Beef Cattle*. San Louis Obispo: Faculty of Dairy Science Departement California Polytechnic State University.
- [4] Santi P. 2011. *Bovine Viral Diarrhea*. Surabaya (ID): PSPDH Universitas Airlangga.

## Protektifitas Vaksin *E. coli* Trivalent Alhydrogel pada Kasus *Escherichia coli* Egg Peritonitis di SPF Layer Produktif

I Wayan Wisaksana Yasa<sup>1\*</sup>, Djoni Dahri<sup>1</sup>, Yunus Budiman<sup>1</sup>, Inna Herliana<sup>1</sup>, Yeni Setiorini<sup>1</sup>, Abas Kurniawan<sup>1</sup>, Eny Erliati Bharoto<sup>1</sup>, Teguh Yodiantara Prajitno<sup>2</sup>

<sup>1</sup>Vaksindo Satwa Nusantara, Jln. Pembangunan II, Cicadas, Gunung Putri, Bogor; <sup>2</sup>Japfa Comfeed Indonesia, Jakarta

\*Korepondensi: iwa@vsn.japfacomfeed.co.id

**Kata kunci:** egg peritonitis, *Escherichia coli*, vaksin.

### Pendahuluan

Infeksi *Escherichia coli* berperan besar menyebabkan kerugian ekonomi di dunia perunggasan. Kasus infeksi *E. coli* egg peritonitis pada ayam layer komersial akan mengakibatkan penurunan produksi telur hingga kenaikan tingkat *culling* dini secara signifikan [1]. Saat ini penanganan infeksi coli umumnya difokuskan pada aspek biosekuriti dan penggunaan antibiotik ketika infeksi terjadi. Penggunaan vaksin *E. coli* dalam penanganan kasus coli belum menjadi prioritas utama. Efektivitas vaksin memproteksi unggas dari infeksi coli yang saat ini masih diperdebatkan [2, 3] merupakan salah satu faktor penyebab aplikasi vaksinasi *E. coli* kurang populer di kalangan peternak. Penelitian ini bertujuan untuk memberikan gambaran dan mengevaluasi keberhasilan protektifitas vaksin *E. coli* trivalent alhydrogel terhadap kasus infeksi *E. coli* egg peritonitis di ayam SPF layer produktif.

### Bahan dan Metode

Total 45 ekor ayam layer SPF berumur 26 minggu dibagi menjadi 3 kelompok perlakuan, yaitu 20 ekor kelompok vaksinasi, 20 ekor kelompok non vaksinasi, dan 5 ekor kelompok kontrol (-). Vaksinasi dilakukan pada kelompok vaksinasi sebanyak 2 kali, yaitu 1 dosis (0,5 ml) sebagai *priming* di umur 26 minggu dan booster (1 dosis) pada 3 minggu post vaksinasi pertama via injeksi subcutan. Vaksin yang digunakan adalah vaksin *E. coli* trivalent alhydrogel (O1:K1, O2:K1, dan O78:K80).

Pada minggu ke-4 post booster semua kelompok ayam diujiantang menggunakan isolat *E. coli* serotipe O1:K1 virulent dengan dosis 10<sup>9</sup> CFU/0,1 ml. Challenge dilakukan menggunakan metode induksi *E. coli* egg peritonitis [1]. Seluruh kelompok perlakuan diobservasi selama 7 hari. Gejala klinis dan kematian yang timbul dicatat & didokumentasikan. Ayam yang mati pada masa observasi serta yang masih hidup di akhir masa observasi dinekropsi, didokumentasikan PA-nya, dan dilakukan skoring PA menggunakan metode skoring PA egg peritonitis milik Chaudhari yang telah dimodifikasi [1].

### Hasil dan Pembahasan

Hasil uji tantang juga menunjukkan bahwa terdapat perbedaan yang signifikan pada tingkat mortalitas antara kelompok vaksinasi dengan kelompok non vaksinasi, namun tidak pada tingkat morbiditas (Tabel 1). Besar persentase tingkat morbiditas yang hampir sama pada kedua kelompok perlakuan tersebut terkait dengan besarnya tingkat mortalitas pada kelompok non vaksinasi. Hasil serupa juga diperoleh pada penelitian yang dilakukan oleh Fan *et al.* [4].

Hasil penghitungan rata-rata skoring lesio PA menunjukkan bahwa kelompok vaksinasi memiliki rata-rata skoring lesio PA yang lebih kecil (mild) dibandingkan dengan kelompok non vaksinasi pada semua organ yang diobservasi (Tabel 2). Rata-rata nilai lesio PA terbesar pada kelompok vaksinasi terletak pada organ reproduksi, yaitu ovarium (0,5), oviduct (0,3), dan peritoneum (0,4). Pada organ lain seperti hati & jantung, lesio yang ditemukan minim (Tabel 2). Minimnya lesio pada organ hati dan jantung tersebut menunjukkan bahwa bakteri septisemia cenderung tidak terjadi karena prosesnya telah dihambat oleh antibodi yang terbentuk.

Tabel 1 Perbandingan tingkat morbiditas, mortalitas, individu sehat, serta protektifitas kelompok vaksinasi dengan kelompok non vaksinasi ketika diuji tantang dengan *seed* bakteri *E. coli* O1:K1

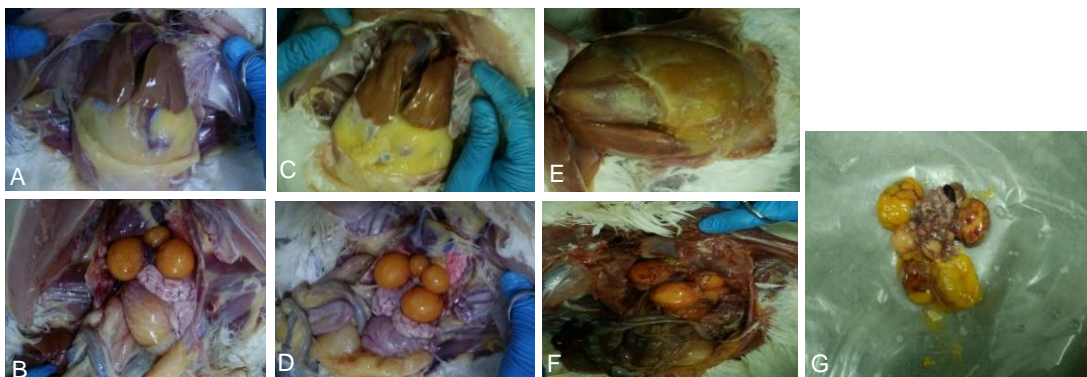
No.	Kelompok	Morbiditas	Mortalitas	Sehat	% Protektifitas
		( $\Sigma$ Ayam Hidup Dengan PA <i>E. coli</i> / $\Sigma$ Ayam Inokulasi)	$\Sigma$ Ayam Mati/ $\Sigma$ Ayam Inokulasi)	( $\Sigma$ Tanpa Gejala Klinis & PA <i>E. coli</i> / $\Sigma$ Ayam Inokulasi)	
1.	A (Vaksinasi)	8/19 (42,1%)	1/19 (5,3%)	10/19 (52,6%)	18/19 (95 %)
2.	B (Non Vaksinasi)	6/17 (35,3%)	11/17 (64,7%)	0/17 (0%)	4/17 (23,5 %)

\*) 1 ekor ayam kelompok vaksinasi dan 3 ekor ayam kelompok non vaksinasi mati sebelum challenge akibat terjerit kandang.

Tabel 2 Nilai rata-rata skoring lesio PA organ kelompok vaksinasi dan kelompok non vaksinasi *post challenge* bakteri *E. coli* O1:K1

No.	Kelompok	Rataan Skoring PA				
		Peritoneum	Hati	Jantung	Oviduct	Ovaries
1.	A (Vaksinasi)	0,4	0,1	0,2	0,3	0,5
2.	B (Non Vaksinasi)	1,4	1,1	1,4	1,2	1,6

Sebaliknya pada kelompok non vaksinasi, semua organ yang diobservasi memiliki nilai skoring lesio PA yang cukup tinggi (Tabel 2). Organ-organ reproduksi (ovarium dan oviduct), peritoneum, hati, dan jantung mengalami peradangan parah (Gambar 1). *Egg yolk peritonitis* akibat infeksi bakteri *E. coli* ditemukan hampir di semua ayam kelompok non vaksinasi. Ditemukannya perihhepatitis serta pericarditis akut menunjukkan bahwa bakteri septisemia terjadi dengan amat parah.



Gambar 1 Hasil observasi PA kelompok kontrol (-) (A & B), kelompok vaksinasi + bakteri *E. coli* O1:K1 (C & D), & kelompok non vaksinasi yang + bakteri *E. coli* O1:K1 (E, F, & G)

## Simpulan

Vaksin trivalent *E. coli* (O1:K1, O2:K1, & O78:K80) alhydrogel mampu memberikan protektifitas yang baik terhadap SPF layer produktif melalui kemampuannya menekan insidensi penyakit egg yolk peritonitis pada ayam layer SPF yang diuji tantang dengan bakteri *E. coli* serotipe O1:K1 virulent.

## Daftar Pustaka

- [1] Chaundri AA, Kariyawan S. 2014. An Experimental Infection Model for *Escherichia coli* Egg Peritonitis in Layer Chicken. *Avian Disease* 58: 25 -35.
- [2] Salehi TZ, *et al.* 2012. Assesment of Immunity Against Avian Colibacillosis Induced by an AroA Mutan Containing Increased Serum Survival Gene in Broilers. *Brazilian Journal of Microbiologi*: 363 – 370.

- [3] Rawiwet V, Chansiripornchai N. 2009. The Efficacy of *Escherichia coli* AroA-Live Vaccine in Broiler Against Avian *E. Coli* Serotype O78 infection. Thai. J. Vet. Med 39(4) : 337 -342.
- [4] Fan HH et al.. 2004. Avian *E. Coli* vaccine for Protection Against Colibacillosis. United State Patent Application Publication. Pub No. US 2004/023424A1.

O-008

## Hemogram Anjing Penderita Ehrlichiosis

I Wayan Yustisia Semarariana<sup>1\*</sup>, Anak Agung Ngurah Gede Dwina Wisesa<sup>1</sup>, Anak Agung Ngurah Oka Pujawan<sup>1</sup>, Putu Wira Adi Wibawa<sup>1</sup>, Made Sunu Satwika Nur Agung<sup>1</sup>, Ni Made Ayu Sintya Paramitha<sup>1</sup>, Dewa Ayu Paranitha<sup>1</sup> Maria Pristi Anris Yunikawati<sup>1</sup>, Putu Titin Evi Sucitrayani<sup>1</sup>, Putu Satya Dwipartha<sup>1</sup>, I Nyoman Suartha<sup>2</sup>.

<sup>1</sup>Kedonganan Veterinary, <sup>2</sup>Fakultas Kedokteran Hewan Universitas Udayana  
\*Korespondensi: iwayanyustisia@gmail.com

**Kata kunci:** anjing, ehrlichiosis, hemogram.

### Pendahuluan

Ehrlichiosis merupakan penyakit yang sering menyerang anjing di seluruh dunia. Ehrlichiosis ditularkan melalui investasi caplak *Rhipicephalus sanguineus*, caplak akan menularkan *Ehrlichia* spp. melalui gigitannya. Kasus ehrlichiosis pertama kali ditemukan di Algeria pada 1935. Anjing yang terserang ehrlichiosis menunjukkan gejala klinis demam dan anemia. Ehrlichiosis saat ini telah menyebar ke berbagai negara yang sebelumnya tidak pernah terdeteksi penyakit ini. Kondisi ini terjadi akibat faktor transportasi, migrasi hewan dan manusia serta efek pemanasan global [1].

Kasus ehrlichiosis di Kedonganan Veterinary pada bulan Januari hingga Juni 2016 terdiagnosa positif pada 40 ekor dari 769 pasien anjing yang datang ke klinik atau 5.2 %. Angka ini kemungkinan merupakan fenomena gunung es karena masih lebih banyak anjing yang tidak dilakukan pemeriksaan.

Pemeriksaan hematologi rutin darah bukanlah untuk menentukan diagnosis suatu penyakit, begitu pula untuk ehrlichiosis. Penelitian ini bertujuan untuk menganalisis hemogram/profil darah anjing penderita ehrlichiosis yang nantinya dapat digunakan untuk membantu penegakan diagnosis pada praktek dokter hewan.

### Bahan dan Metode

Penelitian ini menggunakan data pasien anjing yang diperiksa di Kedonganan Veterinary, Kuta, Badung Bali. Data yang dikumpulkan adalah hasil pemeriksaan darah lengkap anjing yang didiagnosa positif ehrlichiosis dengan rapid test *Ehrlichia canis*. Pemeriksaan darah dilakukan menggunakan alat *RT-7600 auto hematology analyzer*.

### Hasil dan Pembahasan

Hasil pemeriksaan darah lengkap anjing penderita ehrlichiosis bervariasi (Tabel 1). Pemeriksaan darah yang dilakukan adalah pemeriksaan hitung darah lengkap yang meliputi sel darah putih (WBC), sel darah merah (RBC, hemoglobin, dan platelet). Anjing penderita ehrlichiosis menunjukkan gejala leukositosis sebanyak 40 %, leukopenia 7.5 %, penurunan RBC sebanyak 95 %, hemoglobin rendah sebanyak 75 %, dan platelet rendah 100%. *Ehrlichia* merupakan bakteri intraseluler yang dilaporkan mengakibatkan trombositopenia [2]. *Ehrlichia* spp. menyerang sel darah putih dan tiap spesies berbeda targetnya, *E. canis* menyerang platelet, monosit, dan limfosit, kemudian *E. ewingii* menyerang granulosit, dan *E. chaffeensis* yang menyerang monosit dan makrofag [3]. Hasil penelitian ini menunjukkan bahwa platelet dan RBC mengalami penurunan pada hampir semua kasus positif, sehingga dapat menjadi acuan dalam

peneguhan diagnosa meskipun harus tetap memperhatikan panel-panel lainnya.

Tabel 1 Hasil pemeriksaan darah lengkap anjing penderita ehrlichiosis

No	Komponen darah	Kisaran normal	Hasil pemeriksaan	Kategori	Persentase
1	WBC	6-17 x 10 <sup>3</sup> /μL	0.8-3.4 x 10 <sup>3</sup> /μL	Rendah	7.5 %
			17.3 - 62.8 x 10 <sup>3</sup> /μL	Tinggi	40 %
			8.2 - 16.8 x 10 <sup>3</sup> /μL	Normal	52.2 %
2	Limfosit	0.8-5.1 x 10 <sup>3</sup> /μL	0-0.6 x 10 <sup>3</sup> /μL	Rendah	15 %
			5.5-20.8 x 10 <sup>3</sup> /μL	Tinggi	20 %
			1-3.4 x 10 <sup>3</sup> /μL	Normal	65 %
3	Monosit	0-1.8 x 10 <sup>3</sup> /μL	-	Rendah	0 %
			1.9-3.2 x 10 <sup>3</sup> /μL	tinggi	90 %
			0.7-1.5 x 10 <sup>3</sup> /μL	Normal	10 %
4	Granulosit	4-12.6 x 10 <sup>3</sup> /μL	0.4-2.6 x 10 <sup>3</sup> /μL	Rendah	15 %
			13-59.2 x 10 <sup>3</sup> /μL	Tinggi	35 %
			4.2-11 x 10 <sup>3</sup> /μL	Normal	60 %
5	RBC	5.5-8.8 x 10 <sup>6</sup> /μL	0.94-4.41 x 10 <sup>6</sup> /μL	Rendah	95 %
			10.9 x 10 <sup>6</sup> /μL	Tinggi	2.5 %
			7.6 x 10 <sup>6</sup> /μL	Normal	2.5 %
6	Hemoglobin	12-18 g/dl	1.5-11.1 g/dl	Rendah	75 %
			74 g/dl	Tinggi	2.5 %
			13.4-17 g/dl	Normal	22.5 %
7	MCHC	30-38 g/dl	29,5 g/dl	Rendah	2.5 %
			42.3-105.7 g/dl	tinggi	85 %
			32-36 g/dl	Normal	12.5 %
8	MCV	62-72 fL	48.2-60.1 fL	Rendah	87.5 %
			-	Tinggi	0 %
			63-70 fL	Normal	12.5 %
9	Platelet	200-500 x 10 <sup>3</sup> /μL	7-173 10 <sup>3</sup> /μL	Rendah	100 %
			-	Tinggi	0 %
			-	Normal	0 %
10	PCT %	0.1-0.5 %	0.01-0.08 %	Rendah	97.5 %
			-	Tinggi	0%
			0.2 %	Normal	2.5 %

## Simpulan

Pemeriksaan hematologi rutin/pemeriksaan darah lengkap dengan memperhatikan perubahan pada panel-panel yang menjadi target dari *Ehrlichia* spp. dapat digunakan sebagai data pendukung penegakan diagnosis penyakit ehrlichiosis.

## Ucapan Terima Kasih

Terima kasih diucapkan kepada tim K-Vet dalam pengumpulan data, PT TDV atas support reagen Rayto, dan PT GSI atas support *rapid test Ehrlichia canis*.

## Daftar Pustaka

- [1] Sainz A, Roura X, Miro G, Estrada-Pena A, Kohn B, Harrus S, Solano-Gallego L. 2015. *Guideline for veterinary practitioners on canine ehrlichiosis and anaplasmosis in Europe. Parasite and Vectors*. Doi: 10.1186/s13071-015-0649-0.
- [2] Huxsoll DL, Hildebrand PK, Nims RM, Walker JS. 1970. Tropical canine pancytopenia. *J Am Vet med Asoos*. 157 (11):1627-1632.
- [3] Nicholson WL, Allen KE, McQuiston JH. 2010. The increasing recognition of rickettsial pathogens in dog and people. *Trends Parasitol*. 26: 205-12.



## Identifikasi Komposisi Genetik Penyu Hijau (*Chelonia mydas*) di Pantai Peneluran Sukamade, Taman Nasional Meru Bertiri, Jawa Timur

Hidayatun Nisa' Purwanasari<sup>1\*</sup>, Ida Bagus Windia Adnyana<sup>2</sup>

<sup>1</sup>Program Magister Ilmu Lingkungan Universitas Udayana. Jl. Jenderal Sudirman Denpasar

\*Korespondensi: hidayatunnisa@gmail.com

**Kata kunci:** pantai peneluran penyu, PCR, haplotipe, mtDNA.

### Pendahuluan

Indonesia merupakan negara yang kaya akan keanekaragaman flora dan fauna. Salah satu dari kekayaan fauna tersebut adalah spesies penyu laut. Enam dari tujuh spesies penyu yang ada di dunia ditemukan di perairan Indonesia dan bertelur di beberapa pantai di negeri ini [1]. Aktivitas yang paling mengancam populasi penyu di kawasan ini adalah pengambilan telur penyu oleh masyarakat [2].

Sejauh ini, informasi tentang habitat peneluran penyu laut utamanya penyu hijau masih sangat terbatas. Hubungan genetik dari populasi penyu hijau di Pantai Sukamade dan keterkaitannya dengan area peneluran di wilayah lain perlu lebih diperjelas. Dari pengetahuan mengenai genetika populasi secara molekuler ini akan sangat membantu dalam menentukan jejaring area perlindungan laut (*marine protected area*).

### Bahan dan Metode

Sampel diambil dari jaringan kulit penyu hijau di pantai peneluran Sukamade dan Cilacap. Sampel DNA dari jaringan kulit diisolasi dan disuspensi dengan menggunakan PureLynk™ Genomic DNA purification kit (Invitrogen®). Panjang basa 740-bp dari mtDNA control region (CR) diperpanjang dengan teknik polymerase chain reaction (PCR) dengan primer depan LTEi9 belakang H950. Kedua rantai depan dan belakang tersebut disequen dengan Bioanalytical Instruments dan dianalisis dengan DNA sequencer otomatis. Hasil sekuensing dianalisis menggunakan Clustal W dalam Program MEGA 3.1 Untuk mengetahui variasi dari setiap sekuen, dihitung jumlah transisi (transition), transverse (transversion), polimorfik (polimorfik sites) menggunakan DNAsp 4.10. Selain itu dihitung juga jumlah, keragaman haplotipe atau haplotype diversity (hd), dan keragaman nukleotida atau nukleotide diversity ( $\pi$ ) dengan menggunakan program Arlequen 3.1. Dalam program ini juga dilakukan 3 (tiga) kali test yaitu; 1) Pairwise Fst dengan menggunakan Molecular distance dengan model Tamura-Nei, 2) Pairwise Fst dengan haplotipe frekuensi dan 3) menggunakan *exact test*.

### Hasil dan Pembahasan

**Komposisi dan Frekuensi Haplotipe.** Dua puluh fragmen DNA mitokondria (mtDNA) penyu Hijau dapat diamplifikasi dengan teknik PCR. Panjang urutan/untaian pasangan basa (sequen) yang ditampilkan adalah 384 bp sesuai dengan fragmen mtDNA penyu Hijau Australasia yang telah dipublikasi [3]. Hasil analisis dari sekuen mtDNA tersebut menghasilkan 11 tempat polimorfik dengan 11 transisi. Analisis haplotipe dari 20 ekor penyu Hijau ini terdiri dari tiga haplotipe, yaitu C3, C5, dan SK1 yang merupakan haplotipe yang berbeda. Frekuensi haplotipe ini ditampilkan pada Tabel 1. Dari Tabel tersebut diketahui bahwa Pantai Sukamade didominasi oleh penyu berhaplotipe C3, dengan frekuensi 64.3%.

**Keragaman Haplotipe.** Analisis dengan menggunakan MEGA 3.1 [4] terhadap seluruh (N=20) sampel menghasilkan keanekaragaman haplotipe (*haplotype diversity* atau hd) sebesar  $0,538 \pm 0,115$  dan keragaman nukleotida ( $\pi$ ) sebesar 0,00381. Jarak genetik (*genetic distance*) dari enam sekuen haplotipe yang ditemukan dapat dilihat pada Tabel 1.

Tabel 1 Jenis dan frekuensi haplotipe di pantai peneluran Sukamade, Jawa Timur

Haplotipe	Jumlah sampel	Persentase (%)
C3	9	64,3
C5	1	7,1
SM1	4	28,6
Jumlah	14	100

### Simpulan

Hasil dari penelitian dapat disimpulkan sebagai berikut.

1. Habitat peneluran Sukamade berbeda secara genetik dengan berbagai habitat peneluran penyu hijau di Australia [3].
2. Haplotipe dominan yang ditemukan pada penyu hijau di Sukamade adalah C3 (64.3 %) diikuti dengan haplotipe S1 (26.8 %) dan C5 (7.1 %). Haplotipe S1 merupakan haplotipe unik yang setidaknya-tidaknya untuk saat ini hanya ditemukan di pantai peneluran Sukamade.
3. Penyu hijau di Sukamade merupakan bagian cluster 1 clade 2, lebih dekat secara genetik dengan penyu hijau di Asia Tenggara dibandingkan dengan lokasi di Lautan Hindia dan Pasifik Barat.

### Ucapan Terima Kasih

Terima kasih diucapkan kepada Drh IB Windia Adnyana, PhD, Prof Dr Drh I Gusti Ngurah Mahardika, Ni Kadek Dita Cahyani, SSI, MSi, Ibu Wahidah Moch. Arshaad (SEAFDEC-MFRDMD), Elizabeth Dethmers yang telah memberikan bantuan moril, saran dan masukan.

### Daftar Pustaka

- [1] Fitz-Simmon, N.N., C. Moritz, J.D. Miller, and B.W.B. Bowen. 1999. Population Identification in: K.L. Eckert, K.A. Bjorndal, F.A. Abreu-Grobois, and M. Donnelly (Editors). Research and Management Technich for Conservation Sea Turtle. IUCN/SSC Marine Turtle Specialist Group Publication No.4.
- [2] Balai Taman Nasional Meru Betiri. 1999. Laporan Inventarisasi Satwa Penyu dan Predator (Kegiatan Pembinaan dan Peningkatan Usaha Konservasi di Dalam dan di Luar Kawasan Hutan tahun anggaran 1998/1999). Jember, Jawa Timur
- [3] Moritz C, Broderick D, Dethmers K, Fitz-Simmon NN, Limpus C. 2002. Population Genetics of Southeast Asian and Western Pasific Green Turtles, *Chelonia mydas*. Final Report to UNEP/CMS.
- [4] Kumar S, Tamura K, Nei M. 2004. MEGA 3: Integrated Software for Molecular Evolutionary Genetics Analysis and Sequence Aligment. Briefings in Bioinformatics 5:150-163.

O-010

## Kasus Hog Cholera di Kabupaten Sabu Raijua, Nusa Tenggara Timur

I Ketut Eli Supartika<sup>1\*</sup>, I Gede Agus Joni Uliantara<sup>1</sup> dan I Wayan Masa Tenaya<sup>1</sup>

<sup>1</sup>Balai Besar Veteriner Denpasar, Jl. Raya Sesetan No. 266, Denpasar, Bali

\*Korespondensi: iketutelisupartika@yahoo.com

**Kata kunci:** babi, hog cholera, patologi, Sabu Raijua.

### Pendahuluan

Hog cholera (HC) merupakan penyakit viral sangat menular pada babi disebabkan oleh *Pestivirus* dari famili Flaviviridae, menimbulkan kerugian ekonomi yang sangat nyata bagi peternak babi. Kasus HC di Nusa Tenggara Timur dilaporkan pertama kali tahun 1997 di desa Tarus, Kabupaten Kupang [1]. Tahun 1999 dilaporkan di Kabupaten Sabu Raijua [2] serta terus menyebar ke kabupaten lainnya akibat tingginya lalu lintas perdagangan babi antar pulau di Nusa Tenggara Timur. Investigasi dilakukan untuk mengetahui penyebab kematian ternak babi di Kabupaten Sabu Raijua, epidemiologi penyakit, gejala klinis, gambaran patologi, isolasi dan

identifikasi agen penyakit serta upaya pengendalian penyakit.

### **Kejadian Kasus**

**Signalemen.** Hasil investigasi tanggal 25-28 Juni 2015 di tiga desa (Meba, Leba, Railoro), Kecamatan Sabu Barat, Kabupaten Sabu Raijua menunjukkan bahwa peternak di Kabupaten Sabu Raijua umumnya memelihara babi lokal dan jenis persilangan. Babi yang terjangkit penyakit kebanyakan anak babi, namun demikian babi dewasa, pejantan dan induk juga ada yang mati. Tingkat morbiditas dan mortalitas penyakit masing-masing sebesar 25 % dan 80 %.

**Anamnesa.** Beternak babi merupakan usaha sampingan bagi kebanyakan masyarakat di Kabupaten Sabu Raijua. Peternak umumnya memelihara babi dengan cara dilepas di halaman belakang rumah atau di kebun. Ada juga babi dipelihara dengan cara mengikat salah satu kaki babi selanjutnya diikatkan pada batang pohon atau tonggak kayu, dan sebagian kecil babi dipelihara dalam kandang. Makanan yang diberikan umumnya berupa makanan sisa di dapur. Populasi ternak babi di Kabupaten Sabu Raijua tahun 2011 diperkirakan sebanyak 25.987 ekor sedangkan realisasi vaksinasi HC tahun 2014 sebanyak 6.772 ekor. Kejadian penyakit diperkirakan mulai bulan Maret 2015. Babi yang sakit menunjukkan gejala klinis antara lain: tidak mau makan, demam, diare, ada gejala saraf (berputar-putar), perdarahan pthekie multifokal pada kulit bagian punggung, abdomen, dan ekstremitas, serta pada induk terjadi keguguran. Lama sakit berkisar antara 1-3 minggu. Upaya pengobatan telah dilakukan namun tidak memberikan hasil yang memuaskan.

**Gambaran Patologi.** Pengamatan patologi anatomi: otak besar mengalami kongesti; paru-paru terjadi edema disertai perdarahan; kongesti pada organ ginjal, limpa dan hati; usus halus dan usus besar terlihat ada ulserasi; serta mukosanya diselimuli eksudat kataralis. Hasil pemeriksaan histopatologi pada otak besar maupun otak kecil terlihat adanya infiltrasi sel-sel limfosit dan edema perivaskuler; bronkopneumonia hebat pada paru-paru disertai infiltrasi sel-sel limfosit dan neutrophil; multi fokal nekrosis pada limpa; atrofi folikuler pada limfoglandula; nekrosis ulseratif disertai radang katarrhalis pada usus halus dan usus besar.

**Hasil Pengujian Laboratorium.** Pada investigasi kasus diambil lima sampel serum, dua sampel darah dalam heparin dan beberapa organ segar. Hasil pengujian sampel di laboratorium dengan metode ELISA dan PCR semuanya positif HC.

**Diganosa/Prognosa.** Diagnosa HC biasanya berdasarkan gambaran epidemiologi penyakit, gejala klinis, perubahan patologi, dan diteguhkan dengan isolasi dan identifikasi virus. Prognosa biasanya buruk. Babi yang sembuh dari penyakit HC berpeluang sebagai *carrier* serta dapat berperan sebagai sumber penularan penyakit ke babi lainnya. Babi sakit sebaiknya dieuthanasi dan karkasnya dikubur.

**Terapi.** Hog Cholera disebabkan oleh virus. Tidak ada pengobatan efektif untuk menangani penyakit HC. Vaksinasi teratur serta penerapan bioskuriti yang ketat pada peternakan babi merupakan cara paling efektif untuk tindakan pencegahan penyakit HC.

### **Pembahasan**

Hog cholera merupakan penyakit viral menular sangat ganas pada ternak babi, menyerang babi dari segala umur. Anak babi paling rentan terserang HC dengan tingkat mortalitas 80-95 % disusul babi dewasa dengan tingkat mortalitas 10 % dan babi induk serta pejantan dewasa dengan tingkat mortalitas 5 % [3]. Keganasan penyakit berkaitan erat dengan strain virus, umur babi dan status kekebalan kelompok babi. Penyakit bersifat akut sering terjadi pada babi-babi muda sedangkan penyakit subakut dan kronis lebih banyak terjadi pada babi dewasa [4]. Virus HC masuk melalui membrana mukosa tonsil, menyebar secara sistemik, mempengaruhi sistem sirkulasi sehingga menimbulkan lesi seperti: kongesti, edema, perdarahan pada berbagai organ serta infark terutama pada organ limpa. HC cenderung bersifat endemis di Kabupaten Sabu Raijua.

Dinas Peternakan Nusa Tenggara Timur pada tahun 2012 dan 2013 melaporkan adanya kasus HC di Kabupaten Sabu Raijua masing-masing 19 dan 3 kasus. Kasus HC di Kabupaten Sabu Raijua tahun 2015 kemungkinan dipicu oleh beberapa faktor antara lain: kebanyakan ternak babi dipelihara dalam keadaan bebas berkeliaran, hanya sedikit ternak babi dipelihara dalam

kandang. Cakupan vaksinasi baru mencapai 26.92 % menandakan bahwa masih banyak ternak babi yang belum memperoleh vaksinasi. Di sisi lain, vaksinasi HC di Kabupaten Sabu Raijua lebih banyak dilakukan oleh Pemerintah Kabupaten. Namun karena keterbatasan dana, ketersediaan vaksin HC tidak mencukupi untuk populasi ternak babi yang ada. Nampaknya peternak belum terbiasa melakukan vaksinasi HC pada ternak babinnya. Untuk melindungi peternakan babi dari penyakit HC cakupan vaksinasi di daerah tertular minimal 90 % dengan seroprevalensi minimal 70 %.

### **Simpulan**

Berdasarkan data hasil investigasi, anamnesa, gejala klinis, gambaran perubahan patologi serta hasil pengujian laboratorium disimpulkan penyebab kematian babi di Kabupaten Sabu Raijua adalah akibat penyakit HC. Untuk mencegah berulangnya kasus HC di Kabupaten Sabu Raijua maka perlu dilakukan langkah-langkah sebagai berikut: lakukan vaksinasi pada ternak babi secara teratur, sosialisasikan tentang penyebab, bahaya penyakit HC dan kerugian ekonomi yang ditimbulkan serta tingkatkan sistem kewaspadaan dini terhadap penyakit HC melalui kegiatan surveilans/monitoring terpadu sehingga bila ada peningkatan kasus kematian ternak babi bisa segera diketahui penyebabnya dan dapat ditanggulangi dengan baik.

### **Daftar Pustaka**

- [1] Santhia KAP, Dibia N, Purnatha N, Sutami N. 2008. Surveilans dalam rangka pemberantasan hog cholera di Kabupaten Alor, Nusa Tenggara Timur. *Bulletin Veteriner*, Balai Besar Veteriner Denpasar. 20 (72): 14-25.
- [2] Leslie EEC. 2012. Pig movement across eastern Indonesia and Associated Risk of Classical Swine Fever Transmission [PhD Thesis]. Sydney: Faculty of Veterinary Science, The University of Sydney. Hlm 26.
- [3] Supar. 1997. Pengendalian penyakit hog cholera dengan vaksin aktif galur china (Pestiffa) yang dimodifikasi: suatu studi lapang pada peternakan babi di Tangerang, Jawa Barat. Seminar Nasional Peternakan dan Veteriner. Hlm 1003-1008
- [4] Fernandez PJ, White WR. 2010. *Atlas of Transboundary Animal Diseases*. OIE. Hlm 49-60.

O-011

## **Tingkat Kompetensi Sumberdaya Manusia dalam Menerapkan Kesejahteraan Hewan di Rumah Pemotongan Hewan Ruminansia (RPH-R)**

Dwi Windiana

Balai Besar Pelatihan Kesehatan Hewan Cinagara – Bogor

**Kata kunci:** kesejahteraan hewan, kompetensi, sumberdaya manusia.

### **Pendahuluan**

Sumberdaya manusia merupakan penentu dalam rangkaian kegiatan di Rumah Pemotongan Hewan Ruminansia (RPH-R) sebagai penyedia daging yang halal, aman, utuh dan sehat (HAUS). Sumberdaya manusia di RPH-R yang berperan secara langsung dalam penyediaan daging yang memenuhi persyaratan HAUS, dari hewan yang disembelih halal dan memenuhi kesejahteraan hewan, yaitu juru sembelih, petugas *handling*, pedagang dan juru sembelih. Tujuan pengkajian adalah mendapatkan gambaran tingkat kompetensi pedagang, petugas *handling* dan juru sembelih dalam menerapkan kesejahteraan hewan di RPH-R.

### **Bahan dan Metode**

Pengkajian dilakukan pada 16 RPH-R Kab/Kota yang tersebar di 11 Provinsi, selama bulan November 2014 hingga Februari 2015. Sampel pengkajian terdiri atas petugas *handling* 38 orang, juru sembelih 32 orang, pedagang 32 orang, dan purnawidya 25 orang. Selanjutnya

sampel dipilah berdasarkan diseminasi hasil pelatihan kesejahteraan hewan yang diikuti purnawidya dan adanya POB di RPH-R. Pengkajian menggunakan metode survei dan pengumpulan data terhadap responden dilakukan melalui observasi, wawancara terstruktur dan pengisian kuesioner sedangkan analisis data dilakukan secara deskriptif dan uji t.

## Hasil dan Pembahasan

Karakteristik pedagang yaitu berusia  $\geq 40$  tahun (62,5 %), lama usaha  $\geq 12$  tahun (84,4%), pendidikan rata-rata SMA (50 %) dan paling sedikit mendapatkan sosialisasi tentang kesejahteraan hewan (62,5 %) dibandingkan juru sembelih (53,1 %) dan petugas *handling* (57,9 %). Petugas *handling* berusia muda yaitu  $< 40$  tahun (73,7 %) dengan tingkat pendidikan SMP (36,8 %). Petugas *handling* memiliki cakupan kerja yang sangat luas dari tahap *unloading* hingga perobohan hewan, namun sebagian besar belum mendapat sosialisasi kesejahteraan hewan (57,9 %). Sedangkan juru sembelih berusia  $\geq 40$  tahun (80 %) dengan lama berusaha relatif baru  $< 12$  tahun (68,8 %) dan belum mendapat sosialisasi kesejahteraan hewan (53,1 %).

Penilaian penerapan kesejahteraan hewan dilakukan pada setiap tahap mulai tahap *unloading*, di kandang penampungan, penggiringan hewan, saat hewan akan disembelih dan penyembelihan. Persentase penerapan kesejahteraan hewan pada setiap tahapan yaitu *unloading* (72,4), kandang penampungan (62,5), penggiringan (59,1), perobohan manual (36,1), perobohan dengan *stunning* (43,8) dan penyembelihan (78,1).

Setiap RPH-R harus memiliki Prosedur Operasional Baku (POB) dalam melaksanakan kegiatan [1]. Pengaruh keberadaan POB terhadap kompetensi pedagang, juru sembelih dan petugas *handling* dalam menerapkan kesejahteraan hewan disajikan pada Tabel 1.

Tabel 1 Pengaruh keberadaan POB terhadap kompetensi pedagang, juru sembelih, dan petugas *handling*

Responden	Tingkat	POB	N	Mean $\pm$ SE*	Nilai P**
Pedagang	Pengetahuan	Ada	20	78.25 $\pm$ 3.17	0.093
		Tidak Ada	12	69.17 $\pm$ 4.21	
	Sikap	Ada	20	84.50 $\pm$ 3.12	0.117
		Tidak Ada	12	75.00 $\pm$ 5.57	
Petugas <i>Handling</i>	Pengetahuan**	Ada	24	75.21 $\pm$ 1.77	0.000
		Tidak Ada	14	61.79 $\pm$ 2.90	
	Sikap	Ada	24	81.67 $\pm$ 2.87	0.161
		Tidak Ada	14	74.29 $\pm$ 4.65	
Juru Sembelih	Pengetahuan**	Ada	23	76.30 $\pm$ 2.07	0.002
		Tidak Ada	9	59.44 $\pm$ 6.26	
	Sikap	Ada	23	74.78 $\pm$ 2.73	0.232
		Tidak Ada	9	66.67 $\pm$ 8.16	
Juru Sembelih	Keterampilan**	Ada	9	87.30 $\pm$ 2.86	0.000
		Tidak ada	7	66.32 $\pm$ 3.38	
Petugas <i>Handling</i>	Keterampilan**	Ada	9	81.93 $\pm$ 7.05	0.002
		Tidak ada	7	48.51 $\pm$ 9.88	

Keterangan: \*) *standard error*(SE), \*\*) berbeda nyata jika nilai P < 0.05

Dari Tabel 1 terungkap bahwa keberadaan POB berpengaruh nyata terhadap pengetahuan dan keterampilan petugas *handling* dan juru sembelih dalam menerapkan kesejahteraan hewan di RPH-R, sedangkan pengaruh sikap ada kecenderungan naik namun tak berbeda nyata.

Terdapat tiga tahapan proses seseorang menjadi terampil yaitu diawali dari mengerti, memahami dan menghayati. Tahap menghayati artinya seseorang telah mengadakan penilaian apa yang telah dipahami dengan kesimpulan positif dan memiliki motivasi yang besar untuk mengamalkannya [2].

Dari Tabel 2 tergambar bahwa pengaruh keberadaan POB terhadap keterampilan juru sembelih dan petugas *handling* pada tahapan kegiatan perobohan manual, perobohan *stunning* dan penyembelihan berbeda nyata. Keadaan ini menunjukkan kemungkinan adanya kemudahan

bagi petugas *handling* dan juru sembelih untuk mengikuti POB yang ada di RPH-R, agar mencapai hasil kerja baik. Kemudahan dalam mengikuti POB kemungkinan karena instruksi/panduan jelas, mudah dilaksanakan secara nyata dan hasilnya dapat cepat terlihat.

Tabel 2 Pengaruh keberadaan POB terhadap keterampilan juru sembelih dan petugas *handling* pada tahap kegiatan di RPH-R

Responden	Tahap Kegiatan di RPH-R	POB	N	Mean ± SE*	Nilai P**
Petugas <i>Handling</i>	<i>Unloading</i>	Ada	9	88.90 ± 5.20	0.001
		Tidak ada	7	51.20 ± 8.02	
	Penampungan	Ada	9	80.71 ± 5.61	0.011
		Tidak ada	7	39.10 ± 14.52	
	Penggiringan	Ada	9	79.49 ± 6.40	0.022
		Tidak ada	7	45.06 ± 12.83	
	Perobohan Manual*	Ada	9	18.51 ± 11.26	0.011
		Tidak ada	7	58.73 ± 5.81	
Perobohan <i>Stunning</i> *	Ada	9	77.77 ± 10.68	0.000	
	Tidak ada	7	00.00 ± 0.00		
Juru Sembelih	Penyembelihan*	Ada	9	87.30 ± 2.86	0.000
		Tidak ada	7	66.33 ± 3.39	

Keterangan \* : *standard error* (SE) \*\* : berbeda nyata jika nilai P < 0.05

## Simpulan

Penerapan kesejahteraan hewan di RPH-R pada tahap kegiatan penyembelihan sebesar 78,1 %, namun pada tahap perobohan hewan memiliki persentase yang rendah, baik pada sistem manual maupun *stunning* (<50 %). Keberadaan POB di RPH-R mampu meningkatkan pengetahuan dan keterampilan petugas dalam menerapkan kesejahteraan hewan namun tidak diiringi dengan peningkatan sikap.

## Daftar Pustaka

- [1] [VEE] Veterinary Educational Establishments. 2013. *Workshop of the OIE: Improved Animal Welfare Programme*. Bogor: ICC IPB.
- [2] Mangkuprawira. 2011. *Manajemen Sumberdaya Manusia Strategic, Edisi Kedua*. Bogor: Ghalia Indonesia.

O-012

## Operasi Kecantikan *Evisceration* pada Anjing dengan Masalah *Buphtalmic Glaucoma*

Cucu Kartini Sajuthi, Herlina, Pamasi Denny Saputra

Praktisi PDHB 24 Jam drh Cucu K Sajuthi, Nirwana Sunter Asri Tahap III, Blok J1/2 Jakarta Utara

**Kata kunci:** *buphtalmic*, glaukoma, mata, *evisceration*.

## Pendahuluan

Perkembangan dunia hewan kesayangan sangatlah pesat, ditandai dengan penempatan hewan kesayangan sebagai bagian dari keluarga oleh pemilik. Sejalan dengan kondisi ini maka kejelian para praktisi untuk menjaga perasaan pemilik sebagai suatu pertimbangan utama selain penanganan penyakit. Telah jelas bahwa terapi hewan sakit merupakan salah satu tugas utama dokter hewan. Selain itu, dokter hewan juga dituntut untuk dapat membantu perbaikan penampilan hewan-hewan kesayangan, sebagai contoh menjaga kecantikan bola mata pada kasus mata *buphtalmic*. Kondisi mata hewan *buphtalmic* merupakan tanda klinis glaukoma yang seringkali diakhiri dengan kebutaan dan bola mata tidak dapat ditutup sempurna oleh

kelopaknya. Glaukoma dapat dibedakan menjadi glaukoma primer maupun sekunder. Persyaratan dari operasi *evisceration*, yaitu kondisi kornea mata masih utuh dan baik. Ada empat pilihan terapi kasus glaukoma yakni pengobatan seumur hidup dengan pemberian beberapa obat tetes seperti anti glaukoma, pelumasan gel, dan obat oral untuk mengurangi tekanan bola mata. Sedangkan cara lainnya yakni *operasi vitreocentesis* [1] yang selalu disertai dengan pemberian obat tetes sepanjang hidup hewan untuk mencegah bola mata membesar lagi, atau dengan operasi *ISP (intra scleral protese)*, dan enukleasi. Jenis operasi mata metode *ISP* atau *evisceration* merupakan metode operasi yang dapat dipertimbangkan sebagai metode operasi yang cukup menarik bagi pemilik hewan kesayangan sehingga tidak nyeri, tidak memerlukan pengobatan untuk menurunkan tekanan bola mata pasca operasi, tapi masih memerlukan pemeriksaan terhadap *STT* untuk mengontrol kekeringan.

### **Bahan dan Metode**

Tindakan pra-operasi dilakukan pemeriksaan hematologi dasar dan dilakukan premedikasi berupa *atropine* 0.03 mg/kg SC/IM *pain killer* meloxicam 0.2 mg/kg SC dan antibiotik *cephalosporin* 22 mg/kg IM. Induksi anestesi dengan tiobarbital 20 mg/kg dan diazepam 0.5 mg/kg, sedangkan pembiusan umum dengan isoflurane dosis 2 %.

**Alat dan Bahan.** Alat dan bahan yang digunakan meliputi: 1) *IV catheter*, kapas alkohol, pencukur, dan plester, *endotracheal tube*; 2) Beberapa jarum suntik, tampon steril, *drape*; 3) Obat premedikasi atropine sulfat, diazepam, thiopentone, isoflurane *gas anesthetic*, antibiotik, dan meloxicam; 4) Peralatan khusus operasi mata (*eyelid retractor*, *towel forcep*, *tenotomy scissor*, *caliper*, *bishop harmon forcep*, *blade*, *lens loop*, *introducer spear*, *silicon ball* yang sesuai yaitu 2 mm + diameter kornea, *cautery battery*); 5) Benang *absorbable vicryl* atau *monocryl* ukuran 6/0-8/0 dan *nylon* 3/0 kulit; 6) *Betadine* 5 % dan *ephinefrin* 10 %; 7) *Microscope surgery* atau *magnification lopes*.

**Metode Operasi Evisceration.** Sejumlah tahapan sebagai berikut: 1) Cukur semua kelopak mata dan lakukan desinfeksi area dengan sabun dan betadine cair, dilanjutkan dengan penyemprotan *betadine* 5 % pada lokasi; 2) Posisikan hewan dengan posisi kepala dorso ventral dilanjutkan dengan pemasangan *drape* dan *towel forcep*, pasang *eye speculum* (jika mata anjingnya kecil lakukan 2-3 mm *lateral cantotomy*); 3) Lakukan penyayatan *bulbar conjunctiva* sepanjang 6-10 mm dorsal limbus dengan panjang kurang lebih 160 derajat lengkung bola mata, lalu hisap lebih dahulu cairan *aquaeous humor*. Penyayatan selanjutnya dilakukan dibagian *sclera* sehingga menembus dan segera keluarkan semua iris *vitreous* dan lensa, sehingga yang tersisa hanya *sclera* dan kornea saja; 4) Lakukan lebih dahulu pembersihan area dengan NaCl dan *ephinefrin* yang encer secukupnya, selanjutnya masukan bola mata *silicon* ke dalam bola mata kosong tersebut dengan menggunakan *introducer spear*; 5) Tahap akhir operasi dilakukan penjahitan *sclera* dan dilanjutkan dengan penjahitan *bulbar conjunctiva* menggunakan *vicryl* atau *monocryl* 6/0-8/0; 6) Lakukan injeksi antibiotik IM dan steroid 0.1 mL *subconjunctive* untuk mengatasi peradangan dan infeksi. Penjahitan diakhiri dengan *tarrshoraphy* menggunakan *nylon* 3/0 dan pemasangan *E collar*. Pasca-operasi berupa pemberian obat minum antibiotik *cephalosporin* 22 mg/kg bid untuk 2 minggu, *pain killer Rimadyl* 2 mg/kg bid untuk 5 hari dan stop perdarahan transamin dan multivitamin 1 x 1 selama 7 hari, obat tetes mata *Levofloxacin* 6 x 1 tetes selama 7 hari lalu 4 x 1 tetes untuk 7 hari berikutnya, lumasi (*Regefluid* bid untuk 1 bulan). Pembukaan jahitan *tarrshoraphy* dilakukan 7-10 hari pasca-operasi. Kontrol tiap 7 hari sampai 2 kali, lalu 1 bulan kemudian.

### **Hasil dan Pembahasan**

*ISP* atau *evisceration* adalah metode operasi mata dengan pengangkatan semua isi jaringan bagian dalam bola mata (*intraocular*) dengan menyisakan "*corneoscleral tunic*" dan menggantikannya dengan *silicon ball* atau *eye prostese* dalam kantung *corneoscleral* [2]. Selain *evisceration* bertujuan sebagai operasi kosmetik, metode operasi juga bertujuan untuk kenyamanan bola mata hewan meskipun kondisi mata telah buta namun mata tidak nyeri, bola mata masih bisa bergerak, karena otot *orbiculari oculi* dan *retractor bulbi* masih utuh, demikian

kelopak masih bisa menutup sempurna. Namun perlu tetap diperiksa dengan STT sehubungan dengan usia dan fungsi kelenjar meibomian yang menurun. Adapun komplikasi dari metode operasi ini dapat berupa perdarahan, infeksi, mata kering dan *cornea ulcer*. Kornea dapat menjadi lebih putih atau edema dan perdarahan terlihat cukup nyata, tetapi jika metode *evisceration* dilakukan mengikuti prosedur operasional baku (POB) dan aseptis maka keberhasilan dalam penanganan kasus *buphthalmic* berkisar 90 % [2]. *Buphthalmic* didahului dengan glaukoma yakni penyakit mata yang terjadi akibat tekanan bola mata yang melebihi normal (15–20 mmHg dengan Tonovet). Bola mata akan membesar secara nyata atau dikatakan *buphthalmic* bilamana IOP>60 mmHg. Kenaikan tekanan pada bola mata yang tinggi akan menstimulasi terjadinya degenerasi sel dan kematian struktur retina dan *optic disc* serta syaraf *opticus* sehingga menimbulkan kebutaan yang cepat. Kondisi ini juga dikaitkan dengan cairan *aquaeous humor* yang tidak bisa dialirkan akibat *iridocorneal angle* menyempit dan tersumbat. Akumulasi cairan *aquaeous humor* akan menyebabkan peningkatan volume dalam bola mata, sehingga menekan retina dan *optic papilla*. Glaukoma primer secara umum karena faktor genetik yang berhubungan dengan *breed predisposisi* seperti dijumpai pada anjing *Basset Hound*, *Husky*, *Chi Hua Hua* dengan kondisi *narrow* atau *closed iridocorneal angle* (sempit dan displasia/disgenesis). Glaukoma sekunder disebabkan penyempitan pada *irido-corneal angle* akibat infeksi lewat aliran darah *choroid* (misalnya pada kasus parasit darah *induce* uveitis, toxoplasmosis, atau FeLV), atau luka kornea yang mengalami *synechia*, atau *hypema* dan *coagulopathy, luxatio* lensa, neoplasia *intra ocular*, dan katarak [1,2]. Glaukoma primer biasanya bisa unilateral, bilateral, akut, dan hiperakut. Penglihatan menurun sampai buta terkesan sakit dari ringan sampai sangat nyeri sehingga sulit disentuh. *Sclera* terlihat jelas *vasoconjunctio* dan kongesti vaskular pasif, transparansi kornea menjadi keruh keputihan/edema dan *Haab's strie*, pupil dilatasi dengan derajat bervariasi, tekanan bola mata /IOP tinggi>25 mmHg. Retina dan *otic disc* menjadi atropi. Selain hewan menjadi buta akibat tekanan bola mata yang berlebihan, kualitas hidupnya menurun karena sakit dan tegang, mata kering karena kelopak mata tidak mampu menutup sempurna. Pemilik juga harus disiplin memberikan obat tetes mata meskipun daya lihat tidak bisa dipertahankan.

## Simpulan

Operasi metode *evisceration* merupakan metode operasi kosmetik terhadap bola mata yang cukup mudah dilakukan oleh dokter hewan dan merupakan metode pilihan utama dalam penanggulangan kebutaan akibat dampak lanjut glaukoma dengan kondisi kornea masih utuh, walaupun metode ini bukan untuk mengembalikan fungsi penglihatan kembali. Komplikasi operasi *evisceration* dapat terjadi edema kornea, pigmentasi kornea, vaskularisasi, dan kornea *ulcer* [3].

## Daftar Pustaka

- [1] Peiffer R, Jones SP. 2009. *Small Animal Ophthalmology; A problem Orientaed approach, 4<sup>th</sup> ed.* Saunder: Elsevier. Hlm. 75,174, 232.
- [2] Maggs DJ, Miller PE, Ofri R. 2013. *Slatte's Fundamentals of Veterinary Ophthalmology, 5<sup>th</sup> ed.* Elsevier. Hlm. 386, 484, 252.
- [3] Gellatt KN, Gelatt JP. 2011. *Veterinary Opthlamic Surgery.* Saunder: Elsevier. Hlm. 66, 67, 86.



## Traditional Chinese Veterinary Medicine as a Treatment Method of Spondylosis or Kidney *Yin* Deficiency with Local *Qi* and Blood Stagnation at Lumbal Area

Dina Desiani Guntaran<sup>1\*</sup>

<sup>1</sup>Klinik Hewan La'femur, Jalan Rungkut Aasri Tengah 7 No. 53 Surabaya

\*Korespondensi: dinaguntaran.vet@gmail.com

**Keywords:** Acupuncture, spondylosis, tcvm, chinese herbal veterinary, corgie.

### Introduction

Spondylosis is described as a non-inflammatory, degenerative disease of the peripheral endplate region associated with new bone formation. Osteophytes vary from small spurs to bony bridges across the disc space, leaving at least part of the ventral surface of the vertebral body unaffected. High risk prevalency of spondylosis usually found in elderly age of German Shepherds and Boxers. Osteophyte formations extending dorsolaterally can compress spinal nerve roots at the level of intervertebral foraminae. It can be diagnosed with radiographic or (histo)pathological examination. Severe spondylosis symptoms indicated with stiffness at back, lameness, changes in gait, and pain [1]. Medication with non-steroidal anti-inflammatory drugs (Carprofen) is used to reduce pain and inflammation. However, long term of use this drugs in dogs sometimes cause gastrointestinal problems such as lack of appetite, vomiting, and inflammation of the stomach and intestines [2].

### Medical Examination

Genie, 9 year old corgie female dog, quiet and timid dog, experienced weakness on her both of rear leg, temperature, pulse, respiratory and capillary refill time within normal range. She is can't stand by her self just laying down at the floor. The tongue red, and ear warm. X-Ray image revealed bony spurs at thoracalis–lumbal vertebrae area. Western medicine's diagnostic is quadriparesis caused by spondylosis at thoracalis–lumbal vertebrae area. TCVM's diagnostic is Kidney yin deficiency with local *Qi* and blood stagnation at lumbar area.

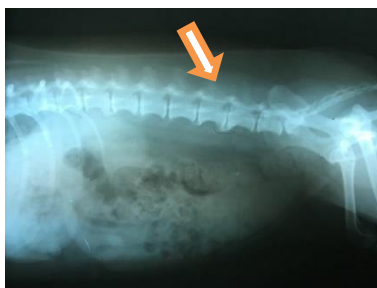

Figure 1 X-Ray image revealed bony spurs at thoracalis – lumbal vertebrae area

### Materials and Methods

We suggested Genie for acupuncture treatment and Chinese veterinary herbal therapy. We did dry needle, electro-acupuncture, and aqua-puncture. Include remove qi and blood stagnation, relieve pain, and tonify *yin*. The dog received acupuncture twice a week with electro puncture used 50 Hz for 15 minutes at *Baihui* (-), *GV 4* (+), *BL 23* (-), *BL 20* (+)/ *BL 11*(+), *Hua Tuo Jia Ji* (+ and -), *BL 60*(-), *BL 40* (+), *GB 34*(-), *BL 54*(+) *KID 1* (bilateral), *KID 3* (-), *SP 6*(+). Laser-puncture 1 joule per acupoint used at *BL-54*, *GB-29*, *GB-30*, *GV-1*, *Hua to jia ji*. Dry needle at *GB 29*, *GB 30*, *LIV 3*, *KID 7*, *ST 36*, *Liu Feng*. Aqua puncture with vitamin B12 0.1 ml at *LIV 3*, *ST 36*, *BL 23*. Herbal Formula for Genie is *Bu Yang Huan Wu* used for weakness, tonify *Qi*, move blood and nourish

blood, administration orally 1 tea-pill twice per day and *Di Gu Pi* for nourish *yin*, clear deficient heat, tonify kidney *yang*, and dispel wind-damp administration orally 1 tea-pill twice per day up to three month (Xie herbal). Then, do maintenance that is herbal formula given twice per weeks [3,4,5].

### **Clinical Outcome**

Genie was able to walk faster and his hind limb look stronger after 10<sup>th</sup> treatment with acupuncture. Genie was very active, able to walk properly.

### **Discussion**

Acupuncture treatment for spondylosis is the best to be performed minimum twice a week and it takes 2-3 times treatment to get a good result if the back pain. Acupuncture effects are release B-endorphin, reduces muscle spasms, reduce inflammation and promote tissue healing [3]. Combinations of dry needle, electro puncture and aqua puncture works effectively to support the healing of spondylosis problems [3]. Electropuncture is used to alleviate pain and smooth the blood circulation [3]. Aquapuncture use vitamin B12 is injected into acupuncture points. Aquapuncture also have effects such as reducing muscle spasm, increasing blood flow to a sore or stagnant area of the body and provide relaxation and natural pain relief [4]. Herbal medicine is preferable instead of anti-inflammatory drug because long term use of herbs is considered to be safer with fewer side effects [5].

### **Conclusion**

Acupuncture and herbal medicine is an excellent combination therapy that works effectively on spondylosis maintenance, to improve pets quality of life.

### **References**

- [1] Hendrik-Jan C. Kranenburg, George Voorhout. Diffuse idiopathic skeletal hyperostosis (DISH) and spondylosis deformans in purebred dogs: A retrospective radiographic study, *The Veterinary Journal* 190 e84–e90. 2011.
- [2] Aiello S, Mays A, *The Merck Veterinary Manual* 8<sup>th</sup> edition. Philadelphia, Pennsylvania, National Publishing 1998: 861-869.
- [3] Xie H, Preast V. *Traditional Chinese Veterinary Medicine Fundamental Principles* 2<sup>nd</sup> Edition. Reddick, FL: Chi Institute of Chinese Medicine Publishing. 2013.
- [4] Xie H, Preast V. *Xie's Veterinary Acupuncture*. Ames, Iowa: Blackwell Publishing. 2007: 3-347.
- [5] Xie H, Priest V. *Traditional Chinese Veterinary Medicine*. Reddick, FL: Jing Tang Publishing 2002: 1-581.

O-014

## **Demodekosis General pada Anjing Ashiro**

Herisman Hernadi\*

Pet Derm Clinic. Ruko Tol Boulevard Blok C-28 BSD City. Tangerang Selatan

\*Korespondensi: herismanhernadi@gmail.com

**Kata kunci:** demodex, imunostimulan, ivermectin, nutrisi, topical.

### **Pendahuluan**

Kasus demodekosis pada anjing merupakan kasus penyakit parasit yang sering didiskusikan oleh praktisi hewan kecil dalam setiap seminar-seminar dermatologi baik regional maupun internasional. Hal ini disebabkan oleh karena sering kambuhnya penyakit ini pada pasien yang tidak mendapatkan perawatan dengan baik. Disamping itu, menghentikan pengobatan terlalu cepat dari jadwal yang seharusnya juga membuat penyakit ini sering muncul

kembali. Seiring makin berkembangnya ilmu pengetahuan dan teknologi serta banyaknya penelitian-penelitian yang dilakukan oleh para ahli dermatologi dunia menjadikan perkembangan pengetahuan dibidang parasit ini menjadi semakin pesat. Tulisan ini diharapkan dapat menambah pengetahuan para praktisi hewan kecil di Indonesia tentang demodekosis.

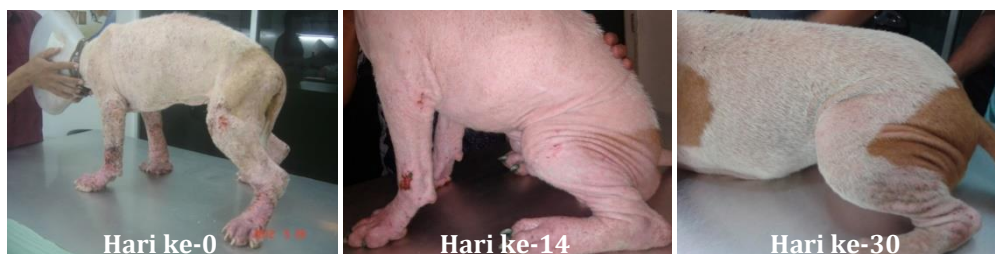### Kejadian Kasus

Pada tanggal 26 Mei 2012, seekor anjing Pitbull jantan, usia 6 bulan bernama Ashiro datang ke klinik dengan keluhan kulit bermasalah sejak 3 bulan sebelumnya, seluruh badan terdapat bintik-bintik merah, beberapa area ada luka dan berdarah, keempat kaki membengkak dan badan menjadi kurus, sudah dibawa ke dokter dan mendapatkan pengobatan cukup lama namun belum ada perbaikan.

Dari gejala klinis yang terlihat, pasien tampak kekurusan (kaheksia), demam dengan suhu tubuh 40 °C. Pada pemeriksaan kulit, kulit terlihat memerah (*erythema*), adanya bintik-bintik merah ditempat tumbuhnya rambut (*folliculitis*), rambut di seluruh tubuh jadi botak (*general alopecia*), pada keempat kaki terlihat membengkak (*swollen*), pada kaki depan ditemukan adanya kerak (*crust*) dan berdarah (*erosion*).

Berdasarkan gejala klinis yang ditemukan, diagnosa penunjang yang dilakukan yaitu kerokan kulit (*deep skin scrapping*), trichogram (*hairpluck*), *tape strips* dan sitologi. Hasil pemeriksaan dari *deep skin scrapping*, *trichogram* dan *tape strips*, ditemukan adanya parasit *Demodex canis* dari semua tahapan siklus hidup demodex, *Demodex injai* dan *Demodex cornei*. Dari pemeriksaan sitologi ditemukan beragam jenis sel radang (neutrofil, limfosit, makrofag) dan bakteri kokus.

Berdasarkan hasil pemeriksaan penunjang diatas maka diperoleh diagnosa *Canine General Demodicosis* dengan prognosa fausta. Terapi yang diberikan pada pasien yaitu ivermectin oral (0,3-0,6 mg/kg BB) 1 x sehari sampai tidak ditemukan lagi 2 kali pemeriksaan secara mikroskopis dengan jarak 3-4 minggu [1,2,3,4], Cephalexin (25 mg/kg BB) 2 x sehari selama 2-3 bulan [4], mandi dengan menggunakan shampo antibakteri (2-3 % Benzoyl peroxida) 1 x seminggu selama 1 bulan dan dilanjutkan dengan shampoo antibakteri yang mengandung Chlorhexidine (3-4 %) [1]. Spray antibakteri 2 x sehari, diet nutrisi khusus kulit, asam amino esensial dan imunostimulan sebagai terapi simtomatik. Perkembangan terapi dapat dilihat pada gambar dibawah ini:



### Pembahasan

Demodex merupakan fauna normal yang terdapat dalam jumlah yang sedikit pada kulit anjing yang sehat. Pada kondisi terjadinya penurunan system kekebalan tubuh, jumlah demodex menjadi meningkat dan menimbulkan peradangan pada kulit [1, 3]. Lokasi munculnya lesi karena demodex dapat terjadi secara lokal dan general [1, 2, 3, 4]. Demodex yang menyerang anjing pada usia dibawah 2 tahun diistilahkan dengan *juvenile onset* yang biasanya demodex muncul karena faktor genetik. Demodex yang terjadi pada anjing pada usia diatas 2 tahun dikategorikan dengan *adult onset* [4]. Pada adult onset, selain karena faktor stress, estrus dan malnutrisi, dapat juga disebabkan oleh adanya *immunosupresive therapy*, neoplasia dan penyakit hormonal [2].

Pada kasus anjing Ashiro, lesio demodex yang muncul bersifat general dan kategori juvenile. Hal ini terlihat dari kerusakan kulit yang ditimbulkan menyebar ke seluruh tubuh dan usia

Ashiro pada saat berkunjung diketahui masih berusia 6 bulan. Terlihat adanya kebotakan diseluruh tubuh (*multifocal alopecia*) dan adanya perlukaan (*erosion, excoriation*) pada keempat kaki serta disertai demam [2]. Berdasarkan anamnesa dan gejala klinis yang tampak maka demodekosis menjadi prioritas utama ditempatkan dalam urutan diagnosa banding. Sehingga melakukan *deep skin scrapping* [2,3] *hairpluck/trichogram* [2,3], *tape strips* [4] serta sitologi [2,4] menjadi pilihan sebagai diagnosa penunjang.

Pengobatan pada kasus demodekosis lokal berbeda dengan general. Pada kasus lokal, dapat menggunakan terapi secara topikal tanpa memberikan antiparasitidal dan bahkan dapat hilang secara spontan pada saat kondisi daya tahan tubuh sedang optimal. Namun kondisi lokal dapat berkembang menjadi general jika daya tahan tubuh mengalami penurunan [4]. Pengobatan demodekosis general dilakukan secara komprehensif, yaitu dengan terapi antiparasitidal, antibiotic sistemik dan topikal, manajemen nutrisi dan imunostimulan. Acaricidal, salah satunya ivermectin oral diberikan untuk menekan jumlah demodex [1, 2]. Hampir semua kasus-kasus demodekosis general diikuti infeksi sekunder dan diobati dengan antibiotik secara sistemik dan shampoo antibakteri secara topikal [1, 2, 3, 4]. Hal ini dapat dilihat dari hasil pemeriksaan sitologi. Oleh karena lapisan epidermis dan dermis pada kulit mengalami kerusakan akibat inflamasi dan infeksi bakteri maka diberikan suplemen asam amino dan manajemen nutrisi untuk memperbaikinya kembali sehingga fungsi kulit sebagai pelindung dapat aktif kembali. Pemberian imunostimulan untuk dapat meningkatkan system imun sehingga jumlah demodex dapat ditekan. Disarankan untuk kasus general pada anjing yang masih *intact* sebaiknya di steril (*ovaryhisterectomi*) dan di kebiri (*kastrasi*) untuk mengurangi frekuensi munculnya demodex pada fase estrus untuk dikembangkan karena akan berpeluang untuk menurunkan kepada anak-anaknya [2].

## Simpulan

Dengan penanganan dan manajemen pengobatan yang komprehensif, kasus demodekosis dapat diatasi dengan baik. Kesabaran dan ketelatenan sebagai salah satu kunci keberhasilan menangani kasus ini.

## Daftar Pustaka

- [1] Mueller RS, Besignor E, Ferrer L *et al.* 2012. Treatment of demodicosis in dogs: 2011 clinical practice guidelines. *Veterinary Dermatology* 23 (2) : 86-e21
- [2] Mueller RS. 2012. An Update on Therapy of Canine Demodicosis. *Compendium*. Vetlearn.com. Hlm E1-E4
- [3] Miller WH Jr, Griffin CE, Campbell KL. 2013. Canine Demodicosis. *Dalam Muller & Kirk's Small Animal Dermatology*. Missouri. Elsevier. Hlm 304-313
- [4] Lloyd D. 2013. Parasitic Skin Disease. *Dalam Dermatology Course I, Part A*. ESAVS. China. Hlm 43-45.

## Penelusuran Penyebab Kasus Jaundice, Poliuria-Polidipsia dan Demam pada Seekor Anjing dengan Pendekatan Metode “*Problem Oriented Approach*”

Sri Redjeki Rotoro

Praktek Dokter Hewan Bersama Alam Sutera, Serpong, Tangerang

**Kata kunci:** *Problem oriented approach, jaundice, PU/PD, demam, anjing.*

### Pendahuluan

Suatu kasus penyakit dapat ditandai dengan berbagai macam symptom atau gejala penyakit. Berdasarkan gejala penyakit tersebut ditentukan gejala yang paling spesifik sehingga dapat mempersempit ke arah diganosa, serta gejala yang bersifat luas dan umum atau tidak spesifik. Gejala yang spesifik tersebut dicari penyebabnya dan alat diagnostik apa yang akan digunakan sehingga dapat disimpulkan penyakitnya. Semua gejala yang ditemukan harus dapat dijelaskan oleh hasil alat diagnostik yang digunakan, sebaliknya hasil alat diagnostik terlihat pada kondisi yang terjadi pada hewan.

### Kejadian Kasus

**Signalemen.** Goldy, anjing *golden retriever*, 10 tahun, jantan, kastrasi.

**Anamnesis.** Nafsu makan sangat menurun dalam 2 minggu terakhir, sering minum, sering miksi, lesu, depresi, letargik.

**Gejala Klinis.** Lemah, mukosa mulut pucat, rambut kusam, penurunan elastisitas kulit, temperatur rektal 40 °C, *jaundice*, terlihat pembesaran abdomen.

**Hasil Uji Pendukung.** USG, X-Ray: pembengkakan liver

PCV	23	(37-55)	SGPT/ ALT	88 (8.2-57.3)
WBC	15	(6-17)	ALP	655 (10.6-100.7)
Hb	4.83	(12-18)	Total bilirubin	3.38 (0.07-0.61)
Trombosit	57	(200-500)	Ureum	33.9 (10-20)
Total protein	4.77	(5.4-7.5)	Creatinin	1.14 (1-2)
Urinalisis:	SG 1.20, Glukosuria +1, Bilirubinuria +3			
Blood smear :	blood parasite : negatif			

**Diagnosa.** *Hepatocellular disease/Hepatocellular carcinoma.*

**Prognosis.** Infausta.

**Terapi.** Pemberian cairan infus, terapi suportif, antibiotik.

### Pembahasan

Gejala klinis yang paling spesifik adalah *jaundice*, PU/PD, demam, pembesaran abdomen, selaput lendir pucat. Dengan menelusuri penyebabnya maka akan diperoleh diferensial diagnosanya. *Jaundice* disebabkan karena pre-hepatik (hemolisis), hepatik (*primary hepatocellular disease*), pasca-hepatik (*bile duct obstruction*).

Poliuri (PU)/polidipsi (PD): 1) Primer PU/PD: psikogenik, hiperadrenokortism, hepatik ensefalopati; 2) Pengaruh ADH: diabetes melitus, hiperadrenokortism, hiperkalsemia, pyometra; 3) Peningkatan metabolisme dan laju aliran darah ginjal: hipertiroidism; 4) Osmotik diuresis: glukosuria; 5) Penurunan kepekatan konsentrasi medulla, a. Hiponatremia: hipoadrenokortism, pelepasan natrium dari lambung, b. Penyakit liver; 6) Kerusakan struktural tubulus ginjal.

Demam dapat disebabkan oleh faktor peradangan, penyakit infeksius, *immune mediated* atau neoplasia. Pembesaran abdomen disebabkan adanya cairan di rongga abdomen, pembesaran organ abdomen (liver, limpa, ginjal), lemahnya tonus otot abdomen. Mukosa pucat karena anemia atau hipoperfusi. Tindakan diagnosa selanjutnya adalah diperlukan biopsi hati untuk memastikan penyakitnya.

## Simpulan

Pembesaran abdomen yang dipastikan dengan X-ray dan USG adalah pembesaran hati dan adanya *jaundice* memastikan bahwa problem utama penyakit pada Goldy adalah penyakit hepatoselular. Hasil dari biopsi: *Hepatocellular carcinoma, cholestasis*.

## Ucapan Terima Kasih

Terima kasih kepada PDHB Drh Cucu dkk, PDHB Alam Sutera, Laboratorium PDHB, Pemilik Goldy.

## Daftar Pustaka

- [1] Richard WN, Couto CG. 2003. *Small Animal Internal Medicine 3<sup>rd</sup> Edition*. Missouri: Mosby.  
[2] Rick LC. 2004. *Veterinary Clinical Pathology Secrets*. USA: Elsevier.

O-016

## Perbandingan Pemberian Cairan Infus secara *Intracoelomic* dan *Epicoelomic* pada *Chelonia*

Sri Redjeki Rotoro

Praktek Dokter Hewan Bersama Alam Sutera, Serpong, Tangerang

**Kata kunci:** cairan infus, *intracoelomic*, *epicoelomic*, chelonian.

## Pendahuluan

Rongga dada dan rongga abdominal pada kura-kura tidak ada pemisahannya, hanya ada satu rongga yang besar yang disebut rongga *coelomic*. Pemberian cairan infus ke dalam ruang *coelomic* dapat dilakukan melalui daerah belakang (di atas paha/kaki belakang) disebut *intracoelomic*, atau melalui daerah depan (*cranial inlet* dari *shell*, lateroventral kepala dan leher) disebut *epicoelomic*.

## Bahan dan Metode

Penelitian ini menggunakan 10 ekor kura-kura yang sudah tidak makan selama 2 minggu atau lebih dengan memberikan cairan infus Ringer laktat yang diberikan secara *intracoelomic* (5 ekor kura) dan secara *epicoelomic* (5 ekor). Hasil yang diharapkan adalah kecepatan pemulihan dan keamanan pemberian cairan infus antara 2 metode tersebut.

## Hasil dan Pembahasan

Pemberian secara *intracoelomic*: 2 ekor mengalami muntah dan berbusa, banyak kencing dan nafsu makan lama kembali normalnya. Hal ini karena pemberian *intracoelomic* rawan mengenai organ, harus dihitung dengan tepat kebutuhan cairan yang diperlukan (2 % dari berat badan).

Pemberian *epicoelomic* lebih aman dan lebih cepat pemulihannya, kelima ekor kura-kura yang digunakan tidak menunjukkan abnormalitas setelah diberikan cairan infus. Dosis maksimal yang diberikan untuk infus intra dan *epicoelomic* adalah 2 % dari berat badan per hari.

## Simpulan

Pemberian cairan infus secara *epicoelomic* lebih aman dan tidak ada efek samping dibandingkan *intracoelomic* dengan dosis maksimal 2 % dari berat badan per hari.

## Ucapan Terima Kasih

Terima kasih kepada PDHB Drh Cucu dkk, PDHB Alam Sutera, dan pemilik kura-kura.

## Daftar Pustaka

- [1] Molly V, Rachel L, Lucy G. 2012. *BSAVA Manual of Exotic Pet and Wildlife Nursing*. India: Imprint digital on ECF.  
[2] Mader D. 2014. *Current Therapy in Reptile Medicine and Surgery*. Canada: Elsevier.  
[3] Lance J. 2012. *Exotic Animal Medicine*. Sanders Elsevier.

O-017

## Penelusuran Kasus Demam pada Kucing

Sri Redjeki Rotoro

Praktek Dokter Hewan Bersama Alam Sutera, Serpong, Tangerang

**Kata kunci:** demam, penelusuran, kucing.

### Pendahuluan

Demam hanyalah salah satu tanda hewan tidak sehat, penyebabnya beraneka ragam. Perlu penelusuran yang baik dengan dibantu alat diagnostik yang baik agar dicapai diagnosa yang efisien dan efektif.

### Kejadian Kasus

Kino, kucing local, umur 6 tahun, jantan, kastrasi sudah mengalami demam yang konsisten sejak 2 minggu yang lalu, lesu, nafsu makan menurun, dehidrasi, pucat, depresi, nafas agak sesak.

#### Hasil Uji Pendukung

Xray abdomen, thorak : tidak ada kelainan

USG abdomen : tidak ada kelainan

Hematologi: WBC 45 (5.5-19.5)

RBC 3 (5.0-10.0)

Biokimia: Trombosit 120 (300-500) ALT 62 (8,3-52,5)

Albumin 2 (2,4-3,7) Ureum 78 (20-30)

Globulin 6 (2,6-5,1) Creatinin 2 (1-2)

FIV/FeLV : - Toxoplasma : -

**Diagnosa:** FUO

**Prognosa:** dubius

**Terapi:** infus cairan, terapi suportif, antibiotik

### Pembahasan

Demam dapat disebabkan suhu lingkungan yang tinggi, peningkatan aktifitas fisik, penyakit infeksius, penyakit imun mediated, parasite darah, neoplasia, hipertiroid, dll. Pada kasus ini telah ditelusuri semua hal dan penyakit yang mungkin mengakibatkan demam dan gejala klinik lainnya (penurunan nafsu makan, pucat dst) tetapi masih belum diketahui penyebab pastinya.

### Simpulan

Demam pada kucing umumnya disebabkan kebanyakan oleh penyakit infeksius. Pada kasus ini sudah ditelusuri kemungkinan penyakit yang sebabkan demam tetapi belum diketahui penyebabnya maka masih Fever of Unknown Origin. Kecurigaan terhadap FIP tetap perlu ditegakkan.

### Ucapan Terima Kasih

Terima kasih kepada PDHB Drh Cucu dkk, PDHB Alam Sutera, Laboratorium PDHB, pemilik Kino.

## Daftar Pustaka

- [1] Richard W. Nelson, C. G. Couto. 2003. Small Animal Internal Medicine 3rd edition, Mosby, Missouri.
- [2] Rick L. Cowel. 2004. Veterinary Clinical Pathology Secrets. Elsevier, USA.
- [3] Edward C. Fieldman, Richard W. Nelson. 2008. Canine and Feline Endocrinology and Reproduction. WB. Saunders.
- [4] John R, August. 1994. Consultation in Feline Internal Medicine. WB. Saunders.
- [5] Michael R. Lappin. 2001. Feline Internal Medicine Secrets. Hanley and Belfus Inc, Philadelphia.

O-018

## Infeksi Cacing Gastrointestinal yang Berpotensi Zoonosis pada Kucing di Kabupaten Badung, Bali

Nyoman Adi Suratma<sup>1\*</sup>, Ida Bagus Made Oka<sup>1</sup>, I Made Dwinata<sup>1</sup>, Anak Agung Gede Arjana<sup>1</sup>, I Made Subrata<sup>2</sup>

<sup>1</sup>Fakultas Kedokteran Hewan Universitas Udayana, <sup>2</sup>Program Studi Ilmu Kesehatan Masyarakat, Fakultas Kedokteran, Universitas Udayana

\*Korespondensi : adisuratma@yahoo.co.id

**Kata Kunci:** Cacing, Kucing, Kabupaten Badung Bali.

### Pendahuluan

Kucing (*Felis catus*) merupakan hewan karnivora yang dapat ditemui hampir di seluruh dunia karena kemampuan beradaptasinya yang sangat baik. Seiring perkembangan jaman, kucing yang pada jaman dahulu dikenal sebagai simbol religi, sekarang telah menjadi pengontrol populasi tikus dan juga salah satu hewan kesayangan [1].

Populasi kucing saat ini di Bali, khususnya di kabupaten Badung cenderung mengalami peningkatan, hal ini berkaitan dengan perlakuan yang familiar dari masyarakat disekitarnya. Namun disisi lain kucing sangat rentan terhadap infeksi penyakit dan diantaranya adalah penyakit yang diakibatkan oleh infeksi cacing gastrointestinal. Ada beberapa cacing gastrointestinal yang dapat menginfeksi kucing dan diantaranya ada yang bersifat zoonosis, seperti *Toxocara cati*, *Spiro metra*, *Diphylidium caninum* dan lain-lainnya [2]. Dengan kedekatan hubungan antara kucing dan orang-orang disekitarnya maka perlu diketahui dari status kejadian infeksi cacing gastrointestinal pada kucing.

### Bahan dan Metode

Pada penelitian ini dipergunakan 133 sampel feses kucing yang diperoleh dari 4 kecamatan yang ada di kabupaten Badung Bali (Kuta Utara, Mengwi, Abiansemal dan Petang). Sampel feses diperoleh dengan cara diambil sesegar mungkin dan ditambahkan formalin 4 % . Selanjutnya dilakukan pemeriksaan feses untuk melihat keberadaan cacing gastrointestinal dengan metoda pengapungan dengan NaCl jenuh [3]. Data yang diperoleh selanjutnya dianalisis secara deskriptif dan uji Chi Kwadrat.

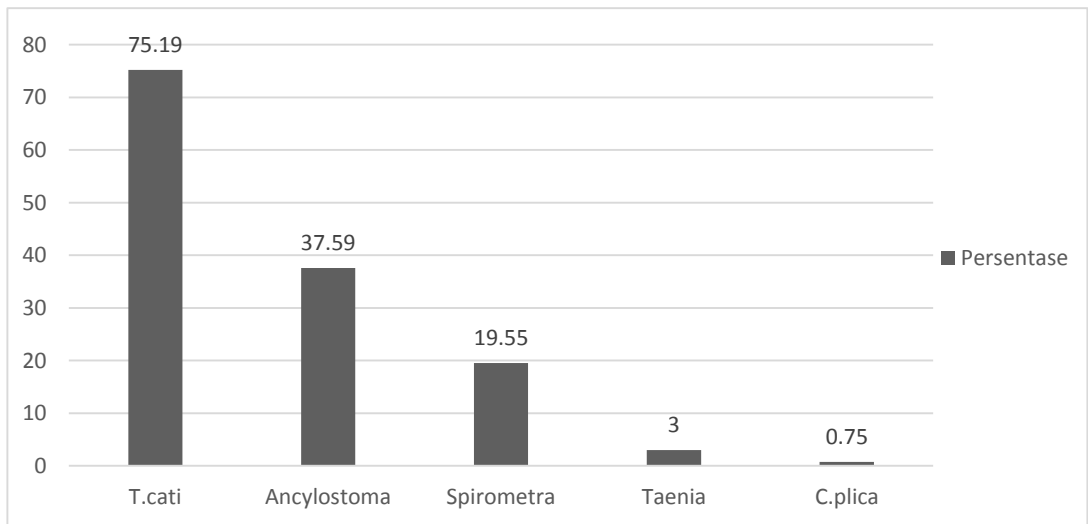
### Hasil dan Pembahasan

Setelah dilakukan pemeriksaan sampel feses kucing, ternyata 121 dari 133 sampel ditemukan adanya telur cacing (90,97 %). Cacing yang menginfeksi kucing terdiri dari 5 jenis cacing yaitu *Toxocara cati* (75,19 %), *Ancylostoma* (37,59 %), *Spirometra* (19,55 %), *Taenia* (3 %) dan *Capillaria plica* (0,75 %) (Gambar 1) dan masing-masing kucing dapat terinfeksi 1-3 jenis cacing. Hal ini agak berbeda dengan penelitian yang dilakukan pada kucing disekitar Institut Pertanian Bogor, yaitu menemukan 3 jenis cacing yang menginfeksi dan yang tertinggi kejadiannya adalah infeksi *Ancylostoma* [4].



Setelah dianalisis lebih lanjut, ternyata kejadian infeksi pada kucing tidak berkaitan ( $P>0,05$ ) dengan jenis kelamin, dalam hal ini kejadian infeksi pada kucing jantan 86,8 % dan pada kucing betina 89,23 %. Demikian pula kejadian infeksi cacing pada kucing tidak berkaitan dengan daerah asal kucing, dalam hal ini kejadian infeksi pada kucing asal Kuta Utara 87,5%, Mengwi 96,87 %, Abiansemal 89,19 % dan Petang 87,5 %.

Dari 5 jenis cacing yang menginfeksi ternyata ada 2 jenis cacing yang bersifat zoonosis, yaitu *Toxocara cati* dan *Spirometra*. Kejadian infeksi ini sesuai dengan kejadian infeksi *Toxocara* yang selalu terjadi pada kucing seperti yang terjadi di, Bogor (53 %), Denpasar (48,8 %), China (16,94 %) dan Malaysia (11,1 %), meski dengan persentase kejadian yang bervariasi [1, 4]. Demikian pula seperti yang pernah diteliti di Surabaya dengan cara pembedahan untuk menemukan cacing dewasanya dan menyatakan infeksi cacing *Toxocara cati* pada kucing merupakan infeksi tertinggi dibandingkan infeksi cacing lainnya [5]. Sedangkan kejadian infeksi *Spirometra* pernah ditemukan di Malaysia (7,4 %) [4]. Dari kejadian infeksi tersebut maka infeksi *Toxocara cati* perlu mendapat perhatian agar tidak menyebar dan menginfeksi orang-orang disekeliling kucing.



Gambar 1 Jenis cacing yang menginfeksi kucing di Kabupaten Badung, Bali

## Simpulan

Dari hasil penelitian ini dapat disimpulkan bahwa: 1) Kejadian infeksi cacing gastrointestinal pada kucing di kabupaten Badung Bali sebesar 90,97 %; 2) Ditemukan 5 jenis cacing yang menginfeksi kucing yaitu, *Toxocara cati*, *Ancylostoma*, *Spirometra*, *Taenia* dan *Capillaria plica* dan 2 diantaranya bersifat zoonosis, yaitu *Toxocara cati* dan *Spirometra*; 3) Jenis kelamin dan asal kucing tidak berhubungan dengan kejadian infeksi cacing gastrointestinal.

## Daftar Pustaka

- [1] Nealma, S., Dwinata IM., Oka, IBM. 2013. Prevalensi Infeksi Cacing *Toxocara cati* pada Kucing Lokal di Wilayah Denpasar. *Indonesia Medicus Veterinus*. (4): 428-436.
- [2] Serpell, J. A. 2002. Guardian spirits or demonic pets: The concept of the witch's familiar in early modern England, in A. N. H. Creager and W. C. Jordan, eds. *The Human/Animal Boundary*. University of Rochester Press, Rochester, NY.
- [3] Soulsby, E.J.L. 1982. *Helminth, Anthropods and Protozoa of Domesticated Animal* 7th Ed. Bailliera Tindal, London.
- [4] Jabbir MY, AH. 2013. Parasit Saluran Pencernaan pada Kucing di Lingkungan Kampus Institut Pertanian Bogor. Skripsi. Fakultas Kedokteran Hewan Institut Pertanian Bogor.
- [5] Kusnoto. 2005. Prevalensi Toxocariasis pada Kucing Liar di Surabaya Melalui Bedah Saluran Pencernaan. *Media Kedokteran Hewan* Vol. 21, No. 1.

## Penanganan *Complex Chronic Otitis Eksterna* dengan tindakan TECA pada Anjing Cocker Spaniel

Anak Agung Ngurah Oka Pujawan<sup>1\*</sup>, Anak Agung Ngurah Gede Dwina Wisesa<sup>1</sup>, I Wayan Yustisia Semarariana<sup>1</sup>, Maria Pristi Anris Yunikawati<sup>1</sup>, Putu Titin Evi Sucitrayani<sup>1</sup>, Putu Satya Dwipartha<sup>1</sup>, I Nyoman Suartha<sup>2</sup>

<sup>1</sup>Praktek Bersama Dokter Hewan K-VET Bali <sup>2</sup>Departemen Ilmu Penyakit Dalam Rumah Sakit Hewan Fakultas Kedokteran Hewan Universitas Udayana. Jalan batas kangin no 11 Kedonganan, Bali

\*Korespondensi: pujalaut@gmail.com

**Kata kunci:** Cocker Spaniel, otitis eksterna, TECA.

### Pendahuluan

Penyakit pada telinga pada anjing merupakan penyakit yang sangat umum ditemukan di daerah tropis atau tingkat kelembaban yang tinggi. Beberapa spesies anjing memiliki potensi mudah terkena masalah pada telinga. seperti cooker spaniel. Penyakit yang sering muncul pada bagian telinga adalah *Otitis Externa* [1]. *Otitis Externa* merupakan penyakit peradangan pada telinga yang dapat terjadi akut atau kronis dan disebabkan oleh banyak kemungkinan atau agen penyakit [1]. Faktor predisposisi pada kasus *Otitis Externa* sering disebabkan oleh kelembaban dan menurunnya sirkulasi udara pada saluran telinga [2]. Kejadian *Otitis Externa* yang bersifat akut apabila ditangani dan didiagnosa dengan benar akan lebih mudah diobati dibandingkan kejadian *Otitis externa* yang bersifat kronis.

Penanganan *Complex Chronic Otitis Externa* dapat dilakukan dengan berbagai cara seperti membuka saluran telinga sehingga mempermudah sirkulasi udara dan menurunkan infeksi atau dengan melakukan prosedur Total Ear Canal Ablation (TECA) pengangkatan pada seluruh saluran telinga. Penanganan TECA sering digunakan untuk anjing ras tertentu seperti Cocker Spaniel.

### Kejadian Kasus

Anjing ras Cocker Spaniel jantan kastrasi umur 7 tahun, Berat Badan 10 kg dan memiliki caplak datang ke Praktek Bersama Dokter Hewan K-Vet Bali pada tanggal 15 November 2015 dengan keluhan telinga yang bernanah, gatal dan sangat berbau. Telinga yang bermasalah terjadi pada telinga kiri. Pernah ditangani dengan pemberian obat tetes antibiotik untuk telinga di drh lain sebulan yang lalu. Nafsu makan dan minum mulai berkurang. Suhu tubuh 39,8.

Pemeriksaan fisik dilanjutkan dengan pemeriksaan laboratorium. Pemeriksaan laboratorium yang dimaksud adalah Hematology rutin, Sitology swab telinga, kultur jamur, Parasit darah Tes (Antibody test kit dan PCR), dan kimia darah. Panel kimia darah yang diperiksa meliputi ALT, AST, ALP, GGT, ALB, TP, CR, UREA, CHOL, GLUKOSA, TRIGLISERIDA. Langkah terakhir adalah Prosedur operasi pengangkatan total saluran telinga (TECA). Pasca operasi hewan di titip rawat selama 1 bulan. Pengobatan yang diberikan yaitu antibiotik doxycycline, enrofloxacin, cefotaxime, ketoconazole tablet, prednisone tablet, dexamethasone injeksi dan pengobatan supportif seperti terapi cairan, suplemen makanan (herbalfit) dan multivitamin.

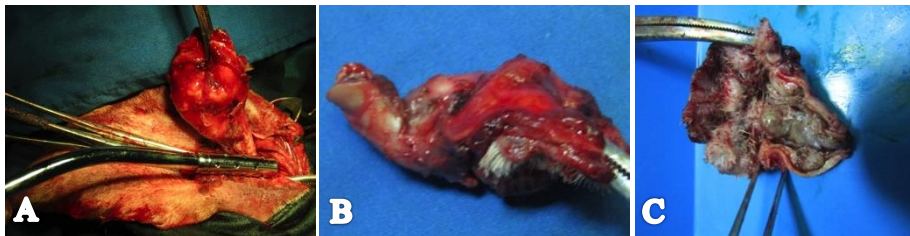### Pembahasan

Pada kasus ini dilakukan beberapa pemeriksaan laboratorium seperti diurai diatas. Hasil pemeriksaan sitologi swab telinga ditemukan banyak neutrophil dan makrofag serta bentukan bakteri bulat dan jamur. Hasil swab juga di kultur pada DTM untuk mengkonfirmasi tipe jamur. Dibutuhkan waktu 3 hari DTM tumbuh koloni jamur dan diwarnai dengan sitology dan hasil ditunjukkan adalah *Malassezia* sp. Hematologi rutin (HR), kimia darah dan protokol pemeriksaan parasit darah juga kami lakukan dikarenakan hasil dari HR menunjukkan infeksi yang sangat tinggi diikuti dengan anemia dan trombositopenia (PLT & PDW rendah). Konfirmasi pemeriksaan parasit darah ditemukan positif antibodi *E. canis* dan Positif DNA *E. canis* pada PCR.

Hasil kimia darah menunjukkan hasil yang normal.

Pembersihan telinga secara rutin dilakukan setiap 3 hari selama 21 hari diikuti dengan pengobatan kombinasi antibiotik doxycycline dengan ketokonazole tablet dan anti inflamasi prednisone selama 21 hari. Hasil tidak signifikan ditemukan telinga masih bernanah basah dan bau. Hasil Fisik yang ditemukan adalah nafsu makan mulai membaik dan anjing mulai lincah. Konfirmasi tes dilakukan untuk evaluasi pengobatan yaitu dengan hematologi rutin, sitology swab telinga dan PCR *E. canis*, Hasil negatif ditunjukkan untuk Parasit darah namun angka sel darah putih masih tinggi. Keputusan terakhir yaitu dilakukan prosedur TECA pada anjing cocker spaniel tersebut.

Teknik operasi dibawah anastesi umum dan gas anastesi. Teknik operasi dimulai dengan menggambar area incisi pada saluran telinga. Cauterisasi merupakan alat yang sangat menunjang dalam proses operasi dikarenakan pembuluh darah perifer pada telinga sangat banyak. Incisi diteruskan hingga batas akhir dari cartilago telinga bagian bawah sehingga saluran telinga external total terangkat. Pencucian dengan cairan sodium dan antibiotik rutin dilakukan dalam proses incisi. Pentautan otot dilakukan dari lapisan otot paling bawah hingga diatas. Pada kasus ini pentautan otot yang membuat luka pada telinga menjadi baik adalah tipe jahitan terbuka yaitu melakukan pentautan pada kulit daun telinga dengan otot superficial (*open wound*). Kesulitan dalam prosuder TECA adalah pasca operasi khususnya pada manajemen luka. Pada kasus ini membutuhkan waktu 1 bulan untuk anjing di titip rawat hingga kondisi telinga menjadi baik. Pengobatan yang diberikan selama anjing di titip rawat adalah perawatan luka dengan menggunakan kombinasi 3 antiseptik yaitu acidic water 2,5%, Betadine 10% dan limoxin. Antibiotik cefotaxime secara intravena selama 14 hari dan enrofloxacin selama 21 hari. Anti inflamasi dexamethasone diberikan selama 7 hari dilanjutkan dengan 21 hari prednisone tablet. Terapi suportif seperti terapi cairan, multivitamin dan suplemen makanan seperti herbalfit diberikan selama hewan dititip rawat di K-Vet Bali.



Gambar A, B, dan C merupakan proses pengangkatan total saluran telinga pada joker

## Simpulan

*Complex Chronic Otitis externa* terutama pada anjing ras Cocker Spaniel sulit untuk ditangani jika hanya dengan obat-obatan penunjang. Pengangkatan total dari saluran telinga (TECA) merupakan cara tercepat dan teraman untuk menghentikan semua faktor predisposisi yang dapat memperparah penyakit. Pasca operasi merupakan kunci untuk mempercepat proses kesembuhan.

## Ucapan Terima Kasih

Tim penulis mengucapkan terima kasih kepada seluruh tim K-Vet Bali dan Universitas Udayana sehingga kasus ini dapat ditangani dengan baik. Tim penulis juga ucapkan terima kasih kepada PT Tunas Daya Veterinaria dan PT Global Spirit Intensa untuk dukungan alat penunjang diagnosa yang selalu tersedia di K-Vet Bali.

## Daftar Pustaka

- [1] Medleau.L dan Hnilica.K. 2006. Veterinary Dermatology small animal 2<sup>nd</sup> edition. ISBN 07216. Elsevier Saunder.
- [2] Ettinger S.J dan Feldman E.D. 2006. Veterinary Internal Medicine Small Anima.l 6<sup>th</sup> ed. Vol I p922. Elsevier Saunder.

## Deteksi Penyakit Zoonosis Dirofilariasis pada Pasien Anjing di Klinik Hewan Jogja

Ida Tjahajati\*, Risa Ummami, Naela Wanda Yusria Dalimunthe

Program Studi Kesehatan Hewan Sekolah Vokasi Universitas Gadjah Mada

\*Korespondensi: ida\_tjahajati@ugm.ac.id

**Kata kunci:** Dirofilariasis, zoonosis, anjing, Klinik Hewan Jogja.

### Pendahuluan

Dirofilariasis merupakan penyakit zoonosis yang disebabkan oleh cacing *Dirofilaria immitis* dan ditularkan melalui gigitan nyamuk. Hasil penelitian Erawan 2014 [1] yang melaporkan bahwa 14,6% anjing yang dipotong di Yogyakarta positif ditemukan cacing *Dirofilaria immitis* pada jantungnya atau menderita dirofilariasis. Karena dirofilariasis merupakan penyakit zoonosis dan ditularkan melalui gigitan nyamuk, adanya positif dirofilariasis pada anjing berarti penyakit juga dapat menular ke anjing lainnya dan juga dapat menular ke manusia di sekitarnya. Berangkat dari laporan adanya positif dirofilariasis pada anjing di Yogyakarta dan adanya kemungkinan menularnya penyakit pada anjing dan manusia di sekitarnya, maka mendorong peneliti untuk mengetahui angka kejadian penyakit dirofilariasis pada hewan kesayangan anjing khususnya yang dibawa ke Klinik Hewan Jogja.

Tujuan penelitian ini adalah untuk mendeteksi adanya penyakit zoonosis dirofilariasis pada pasien anjing yang ditangani di Klinik Hewan Jogja periode bulan Maret sampai September 2015. Hasil penelitian akan sangat bermanfaat dalam pembangunan nasional dan ilmu pengetahuan khususnya dalam penanggulangan dan antisipasi penyakit zoonosis dirofilariasis yang dapat menular dari hewan ke manusia atau sebaliknya melalui gigitan nyamuk.

### Bahan dan Metode

Bahan atau materi penelitian berupa sampel darah anjing yang diambil dari pasien anjing yang ada di Klinik Hewan Jogja selama bulan Maret sampai September 2015. Selain itu bahan yang dipakai adalah bahan untuk pengambilan sampel darah seperti kapas dan alkohol, tali untuk merestrain anjing. Untuk deteksi dirofilariasis menggunakan bahan Kit Diagnostik produksi dari Anigen/Bionote. Alat yang digunakan untuk mengambil sampel darah anjing adalah dengan menggunakan spuit injeksi disposibel. Selain itu juga gunting untuk mennggantung rambut anjing, dan juga scalpel untuk mengerok rambut bila diperlukan. Alat pendukung lain yang diperlukan adalah kit Diagnostik Dirofilariasis untuk uji menentukan positif atau negatif sampel terhadap infeksi dirofilariasis.

Prosedur penelitian dimulai dari anjing yang datang ke Klinik Hewan Jogja, dan selanjutnya diambil sampel darahnya lebih kurang 1 mL untuk deteksi dirofilariasis. Sampel darah selanjutnya diteteskan ke Kit Diagnostik Dirofilariasis yang telah disiapkan. Dua garis warna merah akan terbentuk bila positif terinfeksi diroflariasis, dan hanya terbentuk satu garis saja bila negatif terinfeksi dirofilariasis. Data hasil deteksi dirofilariasis yang diperoleh selanjutnya dicatat, dan disajikan dalam bentuk persentase.

### Hasil dan Pembahasan

Hasil penelitian uji sampel darah terhadap infeksi dirofilariasis dari pasien anjing di Klinik Hewan Jogja selama bulan Maret sampai September 2015 adalah sebagai berikut. Hasil penelitian menunjukkan bahwa dari 120 sampel darah anjing yang dilakukan test terhadap dirofilariasis terdapat satu pasien diantaranya menunjukkan hasil positif. Atau bisa dikatakan bahwa angka kejadian penyakit dirofilariasis pada penelitian yang dilakukan adalah 0,8%. Dirofilariasis merupakan penyakit zoonosis yang harus diwaspadai karena dapat menular pada anjing dan juga manusia dengan vektor atau perantara nyamuk. Hasil penelitian juga

mendukung hasil penelitian Erawan (2014) yang menemukan 14,6% anjing yang akan dipotong yang menjadi subyek penelitian menunjukkan positif ditemukan adanya cacing *Dirofilaria* pada jantungnya.

Cacing jantung pada anjing telah diketahui terjadi di Amerika sejak 1847, dan kasus pertama pada kucing dilaporkan pada tahun 1921 [2]. Daerah yang dilaporkan merupakan daerah endemis kejadian infeksi *D. immitis* adalah USA, Kanada, Amerika Selatan, Afrika, Australia, Asia dan Eropa bagian selatan [3]. Prevalensi dan distribusi geografik infeksi *D. immitis* telah dilaporkan di berbagai Negara. Kejadian *D. immitis* di Indonesia dilaporkan oleh Iskandar *et al.* pada tahun 1998 [4]. Iskandar *et al.* (1998) melakukan pemeriksaan pada 175 ekor anjing di Bogor terhadap tanda-tanda klinik kecurigaan infeksi *D. immitis*, kemudian dilanjutkan dengan pengujian menggunakan VetRed® HA/HI tes dan penegasan dengan *modified Knott's technique* (MRT). Diperoleh hasil bahwa dengan uji VetRed® HA/HI tes, 16 ekor anjing terinfeksi. Prevalensi kejadian infeksi *D. immitis* pada anjing telah dilaporkan terjadi di beberapa negara.

Berdasar pada hasil penelitian yang diperoleh yaitu ditemukannya angka kejadian penyakit dirofilariasis 0,8%, maka perlu dilakukan penelitian yang berkesinambungan untuk memonitor penyakit zoonosis dirofilariasis untuk dapat melakukan pemetaan penyakit sehingga pencegahan penyebaran penyakit yang optimal dapat dilakukan.

### **Simpulan**

Persentase kejadian penyakit pada pasien anjing di Klinik Hewan Jogja selama bulan Maret sampai September 2015 adalah 0,8% positif dirofilariasis.

### **Ucapan Terima Kasih**

Terima kasih kepada Prodi Kesehatan Hewan, Sekolah Vokasi UGM, yang telah mendanai penelitian ini, sehingga semua berjalan lancar dan sesuai waktu yang direncanakan.

### **Daftar Pustaka**

- [1] Erawan, I.G.M.G., 2004. Dirofilariasis di Indonesia (kajian parasitologik, epidemiologik, imunologik, dan histopatologik). Disertasi S3 Program Studi Sain Veteriner, Fak.Kedokteran Hewan UGM. Yogyakarta.
- [2] Labarthe, N., and Guerrero, J., 2005. Epidemiology of heartworm: What is happening in Shout America and Mexico. *Vet.Parasitol* 133: 149-156.
- [3] Reifur, L., Thomaz\_Socco, V., and Montiani\_Ferreira, F., 2004. Epidemiological aspect of filariosis in dog on the coat Parana state Brazil: with emphasis on *Dirofilaria immitis*. *Vet. Parasitol.* 122: 273-286.
- [4] Iskandar, H., Karmil, T.F., dan Widodo, S., 1998. Konfirmasi keberadaan cacing *Dirofilaria immitis* pada anjing berdasarkan tanda-tanda klinik. *Media Vet.* 5: 15-19.

## **Kasus *Companion Vector Borne Diseases* (CVBD) pada Pasien Anjing di Klinik Hewan Jogja**

Ida Tjahajati<sup>1,2\*</sup>, Anggi Desterina Prayitno<sup>2</sup>, Tri Ari Widiastuti<sup>2</sup>, Ety Erarindah<sup>2</sup>, Lilik Rifqiyanta<sup>2</sup>, Imam Hanafi<sup>2</sup>, dan Triana Ariskalia<sup>2</sup>

<sup>1</sup>Dosen Departemen Ilmu Penyakit Dalam Fakultas Kedokteran Hewan Universitas Gadjah Mada,

<sup>2</sup>Dokter Klinik Hewan Jogja

\*Korespondensi: ida\_tjahajati@ugm.ac.id

**Kata kunci:** CVBD, anjing, Klinik Hewan Jogja.

### **Pendahuluan**

Akhir-akhir ini penyakit yang termasuk dalam golongan *Companion Vector Borne Diseases* (CVBD) menjadi penting karena penyakit sangat mudah menular melalui vector dan menyebabkan resiko tinggi bagi penderitanya. *Companion Vector Borne Diseases* merupakan penyakit yang ditularkan oleh vektor yang dapat berakibat fatal pada anjing. Penyakit banyak menyerang pada anjing dan perlu diwaspadai karena dapat menular dengan mudah dari satu anjing ke anjing lain melalui gigitan vektor seperti caplak. Penyakit CVBD yang banyak menyerang anjing di antaranya adalah ehrlichiosis, babesiosis, serta anaplasmosis dengan perantara vektor caplak [1].

Meskipun kasus penyakit CVBD telah banyak dilaporkan menyerang anjing seperti ehrlichiosis, babesiosis, dan anaplasmosis, namun belum banyak diketahui sejauh mana tingkat kejadian penyakit tersebut. Penyakit sangat penting karena merupakan penyakit yang ditularkan melalui gigitan vektor caplak yang menyerang anjing. Global dunia telah menyerukan untuk memberantas berbagai penyakit yang masuk dalam kategori *companion vector borne diseases* karena sangat berbahaya dan sangat merugikan [2]. Mengingat penyakit ehrlichiosis, babesiosis dan anaplasmosis sangat penting dalam dunia veteriner, dan belum banyaknya perhatian, serta belum diketahuinya angka kejadian penyakit pada anjing, maka dipandang perlu untuk mendeteksi adanya penyakit ehrlichiosis, babesiosis dan anaplasmosis pada anjing yang dibawa ke meja praktek. Tujuan penelitian ini adalah mendeteksi penyakit CVBD yang meliputi ehrlichiosis, babesiosis dan anaplasmosis pada pasien anjing yang ditangani di Klinik Hewan Jogja selama periode Januari sampai Agustus 2015.

### **Bahan dan Metode**

Bahan penelitian berupa sampel darah anjing yang diambil dari pasien anjing yang ada di Klinik Hewan Jogja selama bulan Januari sampai Agustus 2015. Selain itu bahan yang dipakai adalah bahan untuk pengambilan sampel darah seperti kapas dan alkohol, tali untuk merestrain anjing, dan tabung untuk penampung sampel darah. Untuk deteksi CVBD yang meliputi ehrlichiosis, babesiosis dan anaplasmosis dideteksi dengan menggunakan bahan Kit Diagnostik produksi dari Anigen/Bionote.

Prosedur penelitian dimulai dari anjing yang datang ke Klinik Hewan Jogja, selanjutnya diambil sampel darahnya untuk deteksi ehrlichiosis, babesiosis, dan anaplasmosis menggunakan kit yang telah disiapkan. Dua garis warna merah akan terbentuk bila positif terinfeksi ehrlichiosis, dan anaplasmosis. Bila hasil negatif maka hanya terbentuk satu garis saja. Data hasil deteksi ehrlichiosis, babesiosis dan anaplasmosis yang diperoleh selanjutnya dicatat, ditabulasi dalam bentuk tabel, selanjutnya disajikan dalam bentuk persentase.

### **Hasil dan Pembahasan**

Hasil penelitian uji sampel darah terhadap penyakit golongan CVBD dari pasien anjing di Klinik Hewan Jogja selama bulan Januari sampai Agustus 2015 adalah sebagai berikut.

Tabel 1 Persentase angka kejadian penyakit anaplasmosis, ehrlichiosis, dan babesiosis pada pasien anjing di Klinik Hewan Jogja selama bulan Januari sampai Agustus 2015

No.	Test Penyakit	Hasil Positif	Hasil Negatif	Persentase Positif (%)
1	Anaplasma Ab	1	119	0,8
2	E. Canis Ab	3	117	2,5
3	Babesia Ab	6	124	5

Dari 120 sampel darah anjing yang dilakukan uji menunjukkan hasil sebagai berikut: 1 pasien positif anaplasmosis, 3 pasien positif ehrlichiosis, dan 6 pasien positif babesiosis. Ditemukannya positif 0,8 % anaplasmosis, 2,5 % ehrlichiosis dan 5 % babesiosis pada pasien anjing yang diteliti, menunjukkan bahwa pasien anjing peliharaan yang dibawa ke Klinik Hewan Jogja tidak lepas dari infeksi penyakit yang termasuk dalam golongan penyakit CVBD. Penyakit golongan CVBD merupakan penyakit menular yang ditularkan oleh vektor, dalam hal ini adalah caplak. Caplak yang menginfeksi anjing dapat menularkan penyakit CVBD ke anjing lainnya melalui gigitan ketika menghisap darah [2, 3]. Penyakit CVBD sangat merugikan karena agen infeksi menyerang pada sel darah merah atau sel darah putih yang menyebabkan kondisi pasien menjadi buruk, dan dapat membayakan nyawa dari pasien tersebut

Penyakit CVBD termasuk anaplasmosis, ehrlichiosis, dan babesiosis menjadi masalah dunia karena beberapa penyakit bersifat zoonosis, sehingga perlu pencegahan secara global. Adanya bukti bahwa penyakit tersebut ada pada pasien anjing Klinik Hewan Jogja, berarti juga penyakit tersebut ada di wilayah Yogyakarta, sehingga perhatian dan pencegahan untuk menularnya penyakit tersebut antar anjing dan resiko ke manusia juga harus dicegah seoptimal mungkin. Mencegah berkembangnya caplak pada anjing menjadi kunci untuk pencegahan penyakit tersebut.

## Simpulan

Hasil penelitian menunjukkan bahwa pasien anjing di Klinik Hewan Jogja selama periode Januari sampai Agustus 2015 ditemukan positif anaplasmosis 0,8 %, ehrlichiosis 2,5 % dan babesiosis 5 %.

## Ucapan Terima Kasih

Terima kasih kepada Departemen Ilmu Penyakit Dalam FKH UGM yang telah membantu mendanai penelitian ini.

## Daftar Pustaka

- [1] Bielawski, B.C. Harrington, D., and Joseph, E., 2001. A solitary pulmonary nodule with zoonotic implications. *Chest* 119: 1250-1252.
- [2] Grandi, G., Zicicjak, T., and Back, R., 2007. Pathogenesis of *Dirofilaria* spp infection. In Genchi, C., Rinaldi, R., and Cringoli, G Eds. *Dirofilaria immitis* and *D.repens* in dog and cat and human infection. IVIS.
- [3] Simon, F., Morchon, R., Gonzales-Miguel, J., Marcos-Atxutegi, C., and Siles-Lucas, M., 2009. What is new about animal and human dirofilarias. *Trends in Parasitol.* 25: 404-409.
- [4] Labarthe, N., and Guerrero, J., 2005. Epidemiology of heartworm: What is happening in South America and Mexico. *Vet.Parasitol* 133: 149-156.

## Habitat Use Monitoring of White Rhino Population In the Hazelside Section of Matobo National Park, Zimbabwe

Ahmad Faisal<sup>1\*</sup>, Jake Snaddon<sup>1</sup>, Nicola Pegg<sup>2</sup>.

<sup>1</sup>Faculty of Natural and Environmental Sciences, Centre for Biological Sciences, University of Southampton. Building 85, Highfield Campus, Southampton SO17 1BJ United Kingdom

<sup>2</sup>Marwell Wildlife. Thompson's Ln, Colden Common, Winchester SO21 1JY, United Kingdom

\*Correspondent: ahmadfaisal8517@gmail.com

**Keywords:** white rhinoceros, habitat use, Matobo National Park.

### Background

Massive conservation efforts have brought the population of Southern white rhino (*Cerathotherium simum simum*) back from the brink of extinction in the late 19th century into more than 20,000 individuals living today with Zimbabwe as one of the stronghold for their wild population. Resulting in their status updated to Near Threatened in the IUCN Red List and most of the population now live in protected areas. However, poaching remains their greatest enemy for survival due to the high demand for their horns. Therefore, they remain to be a high conservation value species despite their substantial population now. Given the propensity of the white rhino population in the Hazelside area of Matobo National Park to stray beyond the fenced area into the adjacent farmland and agriculture area, a quantitative research of white rhino's habitat use within and outside the fenced area would be extremely helpful to provide suggestion and information to the national park management.

### Research Methods

The data in this project were collected using two methods: line transects to assess vegetation and indirect evidences of animals (dung and spoor); and camera traps to obtain detail of wildlife movement in the area. Twenty-five initial points at disperse locations in the study area were identified and recorded in Global Positioning System (GPS) device to assess vegetation and animal indirect evidences using line transect method. Of the 25 potential sites identified, 20 were selected and assessed, resulting in 6 km linear distance sampled out of 72 km<sup>2</sup>. A grid was created encompassing the study area using Google Earth Pro to determine locations to deploy the camera traps. The cameras were deployed approximately 2 km apart from each other and a total of 38 camera stations were established in the grid. Cameras were attached to trees at 1 m above ground; an optimal height for obtaining photographs of rhino ear notches to aid identification of individuals.

### Result

Negative binomial (NB) was used to analyze data from both methods. The analysis suggested that sward heights was the statistically significant predictors affecting the presence of rhinos (Std. error = 1.7870 and P-value = 0.00622) from the transect data, whereas from the camera trapping data suggested that the distance to the nearest water source was the only predictor that has a relationship to presence of white rhino (Std. error = 0.128, P-value = 0.0176).

Shorter grass was found to be more appealing to white rhino consistent with other previous studies. Suggestion to the national park management to create more open areas with short grasses will be made. Holistic grazing by allowing domestic livestock animals to graze in the national park would be recommended as the buffalo which is a well-known species with the white rhino to maintain short grasses regime has been removed from the national park.



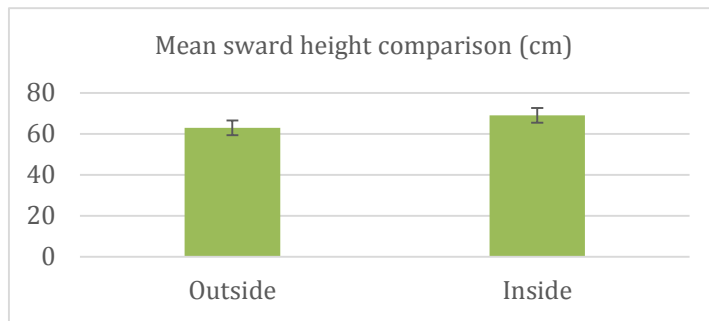


Figure 1 Bar graph showing the mean sward height comparison outside ( $62.90 \pm 3.57$ ) and inside ( $69.068 \pm 3.61$ ) the park fences

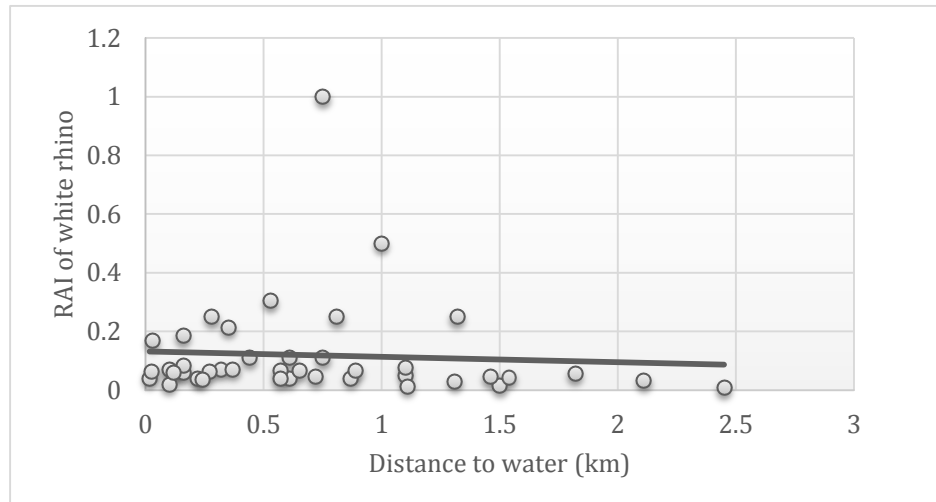


Figure 2 Scatterplot matrix showing the relationship between Relative Abundance Indices (RAI) of the white rhino and distance to the nearest water source

### Summary

Out of several predictors that were observed and analyzed, only sward heights and distance to the nearest water sources that have a relationship to the presence of white rhino at the study site.

### References

- [1] Ancrenaz, M., Hearn, a. J., Ross, J., Sollman, R. and Wilting, a (2012) Handbook for wildlife monitoring using camera-traps, BBEC Publication.
- [2] Perrin, M. R. and Brereton-Stiles, R. (1999). Habitat use and feeding behaviour of the buffalo and the white rhinoceros in the Hluhluwe-Umfolozi Game Reserve, South African Journal of Wildlife Research Vol. 29, pp. 72 -80.
- [3] Pienaar, D. J., Bothma, J. D. P. and Theron, G. K. (1992). Landscape preference of the white rhinoceros in the southern Kruger National Park, Koedoe Vol.35, pp. 1-7.

## Penanganan Kasus Chronic Hip Luxation dengan Metode Femoral Head and Neck Ostectomy

Anak Agung Ngurah Gede Dwina Wisesa<sup>1\*</sup>, I Wayan Yustisia Semarariana<sup>1</sup>, Anak Agung Ngurah Oka Pujawan<sup>1</sup>, Maria Pristi Anris Yunikawati<sup>1</sup>, Putu Titin Evi Sucitrayani<sup>1</sup>, Putu Satya Dwipartha<sup>1</sup>, Putu Wira Adi Wibawa<sup>1</sup>, Made Sunu Satwika Nur Agung<sup>1</sup>, I Nyoman Suartha<sup>2</sup>

<sup>1</sup>Kedonganan Veterinary, <sup>2</sup>Fakultas Kedokteran Hewan Universitas Udayana  
\*Korespondensi: wisesa89@gmail.com

Kata kunci : Anjing, Chronic Hip Luxation, Femoral Head and Neck Ostectomy.

### Pendahuluan

Luksasio pada daerah persendian coxofemoral (hip) sering terjadi pada anjing maupun kucing. Pada kasus kronis, penanganan yang sering dilakukan adalah dengan metode Femoral Head and Neck ostectomy (FHO).

Femoral Head and Neck Ostectomy merupakan teknik pemotongan tulang pada bagian kepala dan leher os femur yang bertujuan agar tidak terjadi kontak antar tulang yang menimbulkan rasa sakit [2]. Teknik FHO ini merupakan prosedur terakhir namun yang paling sering dilakukan terutama pada kasus traumatis dan kronis yang berhubungan dengan persendian coxofemoral (hip) [1]. Dengan teknik bedah yang tepat dan rehabilitasi yang baik, tingkat kesembuhan pada anjing yang berukuran sedang mencapai 80% [3].

### Kejadian Kasus

**Sinyalemen.** Anjing lokal berumur 1.5 tahun, berat badan 12 kg, berkelamin betina, berwarna hitam abu-abu, status vaksinasi dan sterilisasi tidak diketahui.

**Anamnesa dan Gejala Klinis.** Anjing ditemukan oleh seseorang di jalanan. Pemilik melihat kaki kiri belakang tidak dipakai dan diangkat. Anjing dibawa ke klinik untuk dilakukan pemeriksaan. Anjing mengalami dehidrasi ringan, mukosa agak pucat, dan kaki belakang kiri diangkat dan tidak dipakai. Tidak terlihat ada luka lecet pada bagian kaki yang sakit. Ketika daerah hip digerakkan terdengar suara krepitasi dan anjing kesakitan.

**Hasil Uji Pendukung.** Dilakukan pemeriksaan X-ray pada daerah kaki kiri belakang. Hasil x-ray menunjukkan anjing mengalami *hip luxation* yang terlihat pada Gambar 1. Selain X-ray, test darah juga dilakukan untuk melihat kondisi fisiologis hewan tersebut.

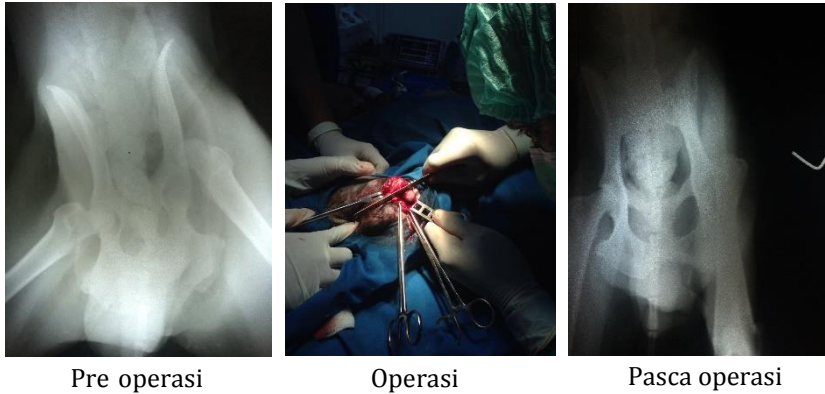
**Diagnosa dan Prognosa.** Dari hasil anamnesa, pemeriksaan fisik dan pemeriksaan X-ray, anjing ini mengalami *hip luxation*. Prognosa dari anjing yang mengalami kasus *hip luxation* ini adalah fausta.

**Terapi.** Terapi yang digunakan pada kasus ini lebih ke arah terapi bedah karena pada kasus hip luxation ini sudah mengarah ke kronis. Relokasi hip secara manual telah dicoba untuk dilakukan, namun gagal. Pada kasus ini terapi yang digunakan adalah dengan memotong tulang bagian kepala dan leher os femur. Metode ini dikenal dengan istilah Femoral Head and Neck Ostectomy. Tes darah dilakukan sebelum operasi dilakukan untuk memastikan kondisi fisiologis hewan memungkinkan untuk dilakukan operasi. Operasi dilakukan melalui pendekatan craniolateral. Incisi dimulai dari kulit, subkutan, otot sampai caput os femur ditemukan. Excisi atau pemotongan tulang dilakukan pada bagian leher dan kepala dari os femur. Setelah pemotongan dilakukan, lalu bagian musculus dijahit dengan benang *absorbable* dengan teknik jahitan sederhana terputus. Daerah subkutan dijahit dengan benang *absorbable* dengan teknik jahitan sederhana menerus dan kulit dengan benang *non-absorbable*.

### Pembahasan

Pasca operasi merupakan tahapan yang penting untuk memaksimalkan kesembuhan luka dan memastikan jaringan scar yang terbentuk dapat menggantikan fungsi dari hip joint. Untuk

itu perlu ditekankan untuk melakukan rehabilitasi fisik seperti meminimalisir gerakan agar "false joint" dalam hal ini jaringan scar cepat terbentuk dan menurunkan batasan gerak pada persendian [3]. Satu sampai 10 hari pasca operasi, anjing harus diminimalkan pergerakannya. Jahitan dilepas 10-14 hari pasca operasi. Hari ke-10 sampai ke-30 pasien mulai ditingkatkan intensitas gerakannya. Pengobatan yang diberikan meliputi antibiotic cefotaxime 1 g, NSAID carprofen 25 mg, dan herbafit. Untuk manajemen luka operasi dilakukan pengecekan setiap hari dan dibersihkan satu kali sehari menggunakan *strong pet*.



### **Simpulan**

*Chronic hip luxation* dapat ditangani dengan metode FHO dengan hasil yang baik. Pasca operasi merupakan tahapan yang penting dalam menunjang kesembuhan.

### **Ucapan Terima Kasih**

Terima kasih kepada tim Kedonganan Vet yang membantu studi kasus ini, Universitas Udayana Fakultas Kedokteran Hewan yang telah banyak memberi masukan-masukan ilmiah, PT. TDV atas support obat pasca operasi yang sangat membantu dalam proses kesembuhan dan PT. GSI atas support obat untuk manajemen luka pasca operasi.

### **Daftar Pustaka**

- (1) Laura E. Peycke. 2011. Femoral Head and Neck Osteotomy. NAVC Clinician's Brief. 55-59
- (2) Paul Newman. 2016. Femoral Head Osteotomy (FHO). Mobile Veterinary Surgeon. 615-519-0647: page1-2
- (3) John FW., Kelly H., Emily A. 2016. Post Operative Care for Orthopedics Surgery-Femoral Head and Neck Osteotomy. Wilson Veterinary Hospital.

## Evaluasi Faktor Risiko Rabies Tidak Tertuntaskan di Bali

I Nyoman Suartha<sup>1\*</sup>, Ida Bagus Kade Suardana<sup>2</sup>, Ni Luh Made Sudimartini<sup>3</sup>, GA Yuniati Kencana<sup>2</sup>, I Gede Made Abdi Prasatya<sup>2</sup>, Nengah Desy Norawigaswari<sup>2</sup>

<sup>1</sup>Laboratorium Penyakit Dalam Veteriner, <sup>2</sup>Laboratorium Imunologi Veteriner, <sup>3</sup>Laboratorium Farmakologi Veteriner, Fakultas Kedokteran Hewan Universitas Udayana Bali

\*Korespondensi: suarthafkhunud@yahoo.co.id

**Kata kunci:** Rabies, Faktor risiko, Tidak Tuntas, Bali.

### Pendahuluan

Penyakit rabies belum dapat dibebaskan dari Bali sejak berjangkit pertama kali pada akhir November 2008. Kematian pada manusia sejak awal kasus sampai Juli 2015 sebanyak 161 orang. Pemerintah Bali telah melakukan penanggulangan penyebaran penyakit rabies, dengan melakukan vaksinasi, dan control populasi, dengan cara sterilisasi dan eliminasi anjing secara selektif terutama anjing yang diliarikan dan tidak berpemilik [1].

Vaksinasi masal di seluruh Bali telah dilakukan setiap tahun dengan cakupan vaksinasi yang dicapai dilaporkan telah diatas 70% [1,2,3], suatu nilai yang ideal untuk memutus penyebaran virus rabies [4]. Sosialisasi yang *intens* telah mampu meningkatkan pengetahuan masyarakat Bali tentang rabies [2,3], dan tindakan yang dilakukan setelah digigit anjing, namun laporan kasus positif rabies terus terjadi di Bali. Faktor sikap dan sosiokultural masyarakat dalam memelihara anjing masih rendah [5]. Kesadaran pemilik anjing dan tingkat *awarness* sangat kurang. Sebagian besar Anjing dipelihara dengan cara dilepas (62.1%), dan pemberian pakan hanya sekali sehari. Hal itu akan menyebabkan anjing berkeliaran di jalan dan ditempat pembuangan sampah dan risiko berkelahi [5]. Anjing juga digunakan sebagai hewan korban di masyarakat Bali [3], sehingga hampir setiap rumah di Bali memiliki anjing dan hubungan emosional penduduk dengan anjing sangat tinggi. Penelitian ini bertujuan untuk mengetahui titer antibodi pada anjing jantan dan betina yang telah divaksinasi rabies.

### Bahan dan Metode

Penelitian ini dilakukan di desa contoh tanggap rabies, yaitu desa Gulingan Kecamatan Mengwi Kabupaten Badung Bali. Sampel serum diambil dari anjing yang telah divaksinasi secara serentak oleh Dinas Peternakan. Pengambilan serum dilakukan pada bulan Februari 2016. Anjing yang diambil sampel serumnya ditelusuri sejarah vaksinasi, jenis kelamin, cara pemeliharaan. Jumlah sampel yang diambil sebanyak 20 ekor secara acak, dengan ketentuan 10 ekor jantan dan 10 ekor betina. Titer antibodi terhadap rabies diperiksa dengan metode ELISA di Balai Besar Veteriner Denpasar. Data yang lain diperoleh dengan menggunakan borang kuisioner. Data dianalisa secara deskriptif.

### Hasil dan Pembahasan

Populasi anjing yang ada di desa Gulingan sebanyak 865 ekor. Jumlah kepemilikan anjing berkisar satu ekor sampai 4 ekor. Sebagian besar pemilik (60,6%) memberikan pakan satu kali sehari dan yang jarang memberikan pakan setiap hari sebanyak 7,6%. Anjing jenis kelamin jantan (48,4%) lebih banyak dipelihara dibandingkan anjing betina (34,5%) Pemilihan jenis kelamin berhubungan kesukaan individu, dan fungsi dari anjing sebagai penjaga rumah [3].

Titer antibodi pada anjing jantan 70% (7/10) protektif, dan betina 50% (5/10) protektif. Rata-rata vaksin yang diambil sampel telah mendapat booster vaksinasi rabies 2 kali. Anjing yang tidak protektif dipelihara dengan cara dilepasliarkan. Tidak protektif titer antibodi rabies pada

anjing jantan yang diliarikan merupakan faktor resiko yang sangat berbahaya. Rendahnya titer ini terutama pada anjing yang diliarikan dibandingkan anjing yang dikandangkan dapat disebabkan factor stres saat melakukan vaksinasi (ditangkap dengan jaing), kandungan gizi pakan rendah. Fenomena yang menarik adalah anjing-anjing yang telah divaksin (*booster*) 2 kali menunjukkan titer yang tidak protektif, hal ini dapat disebabkan oleh vaksin yang digunakan tidak baik, aplikasi vaksinasi tidak tepat, disamping faktor individu anjing seperti disebut di atas.

Anjing jantan dewasa berpotensi lebih besar dalam penyebaran rabies karena akan bergerak mencari betina, terutama saat musim kawin [6]. Sistem pemeliharaan anjing yang dilepas/diliarikan dilaporkan tetap tinggi (lebih dari 60%) dari awal kejadian rabies di Bali sampai saat ini terutama di pedesaan. Meskipun pengetahuan masyarakat Bali tentang penyakit rabies cukup baik [2], tetapi perilaku atau attitude masyarakat untuk mengandangkan dalam memelihara anjing masih rendah. Sosialisasi pada beberapa kabupaten masih kurang dan arus lalu lintas anjing belum tertata dengan baik [7].

Hambatan dalam memerangi rabies di Bali adalah lemahnya konsensus terhadap strategi yang digunakan, lemahnya koordinasi lintas sektoral dan struktur manajemen serta kurangnya kerjasama masyarakat. Attitude masyarakat yang rendah mempengaruhi usaha pembebasan Bali dari rabies. Masyarakat memberikan respon tanggap rabies apabila terjadi kasus didaerahnya [3]. Hal itu harus didukung dengan program sosialisasi tentang penyakit rabies yang intensif, pengawasan lalu lintas hewan penular rabies, serta program pemberian bantuan untuk mengandangkan anjing, seperti rantai pengikat dan kandang. Namun demikian perlu perubahan sosio-budaya masyarakat dalam memelihara anjing, terutama perubahan perilaku masyarakat dalam mengandangkan atau mengikat anjing yang dimiliki.

## Simpulan

Faktor berpengaruh belum tuntasnya pengendalian rabies bali adalah sikap perilaku masyarakat dalam memelihara anjing dan manajemen penanggulangan yang masih rendah.

## Daftar Pustaka

- [1] Putra AA, Hampson K, Girardi J, Hiby E, Knobel D, Mardiana W. 2013. Response to a rabies epidemic, Bali, Indonesia, 2008–2011. *Emerg Infect Dis.*19(4): 648–51.
- [2] Suartha IN, Anthara IMS, Narendra Putra IGN, Krisnadewi NMR, Mahardika IGN. 2012. Pengetahuan Masyarakat Tentang Rabies dalam upaya Bali Bebas Rabies. *Buletin Veteriner Udayana.* 4:41-46.
- [3] Widyastuti MDW, Bardosh KL, Sunandar, Basri C, Basuno E, Arief RA, Putra AAG, Rukmantara A, Estoe pangestie ATS, Willyanto I, Jatikusumah A, Natakesuma IKG, Sumantra IP, Grace D, Unger F, and Gilbert J. 2015. On dogs, people, and a rabies epidemic: results from a sociocultural study in Bali, Indonesia. *Infectious Diseases of Poverty* 4:30 DOI 10.1186/s40249-015-0061-1.
- [4] Sugiyama M dan Ito N. 2007. Control of rabies: epidemiologi of rabies in Asia and development of New-generation vaccines for rabies. *Comparative Immunology Microbiology & Infectious diseases* 30: 273-286.
- [5] Suartha IN, Pujawan AANO, Wisesa AANGD, Semarariana IWY, Bhaskara IBM, Restiati NM, 2015. Socio-Cultural Balinese Society as a risk factor an Endemic Rabies in Bali Indonesia. *Proceeding. AMAMS. Malaysia, Nopember* 1-3.
- [6] Gunata K. 2011. Bioekologi anjing bali dan implementasi teknologi radio-telemetry untuk menentukan luas wilayah jelajah dalam kaitannya dengan program vaksinasi rabies di Kabupaten Badung. Tesis. Program Pascasarjana Universitas Udayana.
- [7] Batan IW, Suatha, IK. 2016. Faktor-Faktor yang Mendorong Kejadian Rabies pada Anjing di Desa-Desa di Bali. *Jurnal Veteriner.* 17 (2): 274-279.

## Pyometra Tertutup Post 2 Tahun Ligasi Tuba Falopii pada Kucing Lokal

I Wayan Yustisia Semarariana<sup>1\*</sup>, Anak Agung Ngurah Gede Dwina Wisesa<sup>1</sup>, Anak Agung Ngurah Oka Pujawan<sup>1</sup>, I Bagus Made Bhaskara<sup>1</sup>, Maria Pristi Anris Yunikawati<sup>1</sup>, Putu Titin Evi Sucitrayani<sup>1</sup>, Putu Satya Dwipartha<sup>1</sup>, I Nyoman Suartha<sup>2</sup>

<sup>1</sup>Kedonganan Veterinary, <sup>2</sup>Fakultas Kedokteran Hewan Universitas Udayana

\*Korespondensi: iwayanyustisia@gmail.com

**Kata kunci:** Kucing, ligasi, pyometra.

### Pendahuluan

Ligasi tuba falopii adalah salah satu teknik dalam melakukan sterilisasi pada kucing, selain intervensi hormonal dan ovaryohisterectomi. Namun, teknik ligasi tuba Falopii dan intervensi hormonal mulai ditinggalkan karena berisiko terjadi pyometra [3]. Pada kasus yang dibahas, ligasi tuba Falopii dilakukan 2 tahun sbelum muncul keluhan pembesaran pada rongga abdomen. *Diagnostic laparoscopy* dilakukan untuk meneguhkan diagnosa dan ditemukan terjadi pyometra tertutup.

### Kejadian Kasus

**Sinyalemen.** Kathy kucing betina lokal umur 6 tahun.

**Anamnesa.** Kucing datang ke klinik dengan keluhan perut membesar sejak 3 minggu. Menurut pemilik kucing telah divaksinasi lengkap dan telah dilakukan sterilisasi pada dokter hewan sebelumnya.

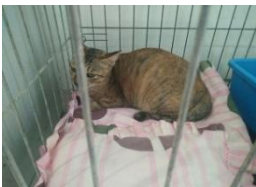**Gejala Klinis (Patologis).** Kucing menunjukkan gejala yang pasif, saat dipalpasi muncul rasa tidak nyaman (bukan kesakitan). Palpasi abdomen terasa padat, peristaltik usus abnormal, temperature 38,6 °C. Pemeriksaan umum lain menunjukkan kondisi normal.

**Hasil Uji Pendukung.** Dilakukan pemeriksaan hematologi dengan hasil WBC , Hb, RBC, PLT normal, namun terjadi penurunan hematokrit hingga 20 % dari nilai normal. Pemeriksaan kimia darah menunjukkan AST, ALT, ALP, creatinin, urea, total protein, dan albumin normal. Pada foto x-ray ditemukan bentukan radiopac bulat dengan batas jelas pada rongga abdomen. Pemeriksaan dilanjutkan dengan *diagnostic laparotomy*.

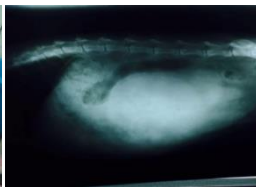
**Diagnosa.** Melalui *diagnostic laparotomy* diketahui kucing mengalami pyometra tertutup karena sterilisasi dengan ligasi tuba Falopii.

**Prognosa.** Dobius – Fausta.

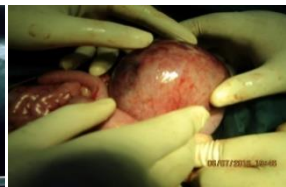**Terapi.** Dilakukan Operasi Ovaryohisterectomy untuk mengeluarkan pyometra. Kucing dirawat di klinik dengan pemberian antibiotic Cefotaxime IV, Dexamethasone IM, dan suportif Herbavit. Kucing pulang kerumah setelah jahitan dilepas pada hari ke 7.



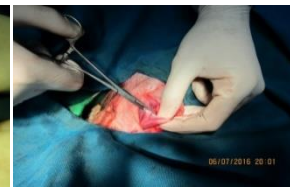
Gambar 1



Gambar 2

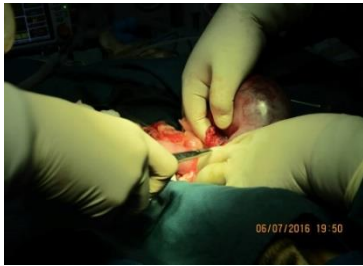

Gambar 3

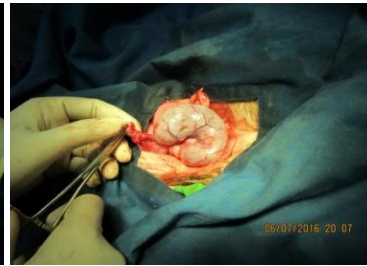

Gambar 4

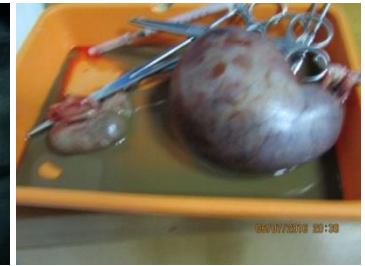Gambar 1 adalah kucing dengan perut yang besar, gambar 2 gambaran x-ray, gambar 3 pyometra, gambar 4 ligasi pada tuba falopi



Gambar 5



Gambar 6



Gambar 7

### **Pembahasan**

Pyometra adalah kondisi uterus dipenuhi dengan nanah atau pus, terjadi akibat abnormalitas keseimbangan hormon estrogen dan progesteron [1]. Pada kasus Kathy ditemukan adanya corpus luteum pada ovarium kiri dan folikel de Graaf pada ovarium kanan sehingga menyebabkan terjadinya ketidakseimbangan hormon. Teknik sterilisasi pada kucing bertujuan untuk mencegah kebuntingan yang tidak diinginkan. Teknik sterilisasi dilakukan dengan intervensi hormonal dan tindakan operasi ligasi tuba Falopii dan ovariohisterektomi. Namun, seringkali kejadian pyometra diinduksi oleh intervensi hormonal dan ligasi tuba Falopii [2] sehingga lebih dianjurkan teknik sterilisasi ovariohisterektomi.

### **Simpulan**

Sterilisasi dengan teknik ligasi tuba falopi dapat menimbulkan pyometra.

### **Ucapan Terima Kasih**

Terimakasih penulis ucapkan kepada seluruh team K Vet, PDHI Cabang Bali, PT. TDV dan PT. GSI atas dukungan konsultasi materi dan bahan penanganan kasus.

### **Daftar Pustaka**

- [1] Verstegen, J., Onclin, K. The Mucometra-Pyometra complex in the queen. In *North America Veterinary Community Conference*. 2006.
- [2] Hollinshead, F, Krekeler, N,. *Pyometra In The Queen*. CVE Control and Therapy series. 2015.
- [3] Bright, M.N. *Sterilization of Female Cats*. All Cats Veterinary Clinic. 2011.

0-026

## ***Staphylococosis pada Burung Murai***

Sugeng Dwi Hastono<sup>1</sup>

<sup>1</sup>Amanah Veterinary Services, Lampung - Indonesia

**Kata kunci:** burung, murai, staphylococosis, air, lingkungan.

### **Pendahuluan**


Burung Murai Batu kini menjadi salah satu primadona hewan peliharaan yang diambil manfaat kicauannya. Semakin banyaknya permintaan burung kicau ini, maka semakin sulit mendapatkan di alam liar, sehingga budidaya (penangkaran) burung murai kian banyak dilakukan. Dalam usaha penangkaran, tentu tidak terlepas dari masalah, baik manajemen pemeliharaan maupun penyakit. Salah satu penyakit yang muncul adalah infeksi bakteri.

### **Kejadian Kasus**

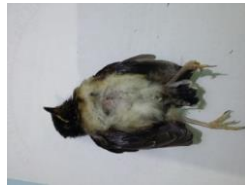Dalam minggu ini tiga ekor anak burung murai mati, rata rata usia 1 hari sampai dengan

usia 3 minggu. Anak anak burung tersebut masih diloloh oleh induknya. Pakan induk yang diberikan berupa jangkrik, kroto dan kadang cacing tanah.

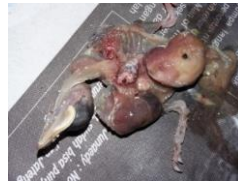**Perubahan Patologi.** Pemeriksaan paska mati terlihat hepar dan cor terseliputi masa keputih putihan. Terlihat adanya nodul nodul kekuningan pada pulmo.



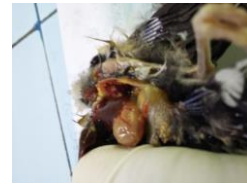Anak burung usia 1 dan 3 hari



Anak burung usia 19 hari



Selaputkeputihan pada cor dan hepar



Nodul kekuningan pada pulmo

Pemeriksaan dilanjutkan dengan melakukan kunjungan ke lokasi penangkaran. Di kandang penangkaran ditemukan:



Kondisi Kandang



Tempat pakan dibawah



Tempat minum kotor



Sumber air minum kotor

**Uji Pendukung.** Sampel organ dikirim ke laboratorium untuk dilakukan kultur, dan identifikasi mikrobiologi. Dari hasil lab diketahui bahwa sampel positif bakteri *Staphylococcus* sp. dan *Aspergillus* sp.

**Diagnosa dan Penanganan.** Dari pemeriksaan patologi anatomi dan laboratorium, anak anak burung tersebut menderita staphylococcosis dan aspergilosis.

## Pembahasan

*Staphylococcus* sp. merupakan bakteri gram positif. Mmenyebabkan infeksi yang bervariasi dan ditandai dengan pembentukan nanah pada semua jaringan tubuh, serta menghasilkan toxin sehingga menyebabkan gejala yang sistemik (demam, hipotensi, shock, kegagalan multiorgan dan kematian).

Aspergilosis yaitu keadaan adanya infeksi jamur *Aspergillus* sp. yang sering ditemukan tumbuh di lingkungan yang lembab dan basah. Kondisi lingkungan kandang yang lembab dan gelap, berpotensi menjadi sumber penularan jamur *Aspergillus*. Sarang burung yang kotor dan tidak pernah diganti terlihat kehitaman dan berbau khas jamur, juga menjadi ancaman infeksi jamur bagi anak burung. Sumber air minum dan tempat air minum yang kotor sangat mungkin menjadi sumber penularan bakteri *Staphylococcus*. Anak burung yang belum bisa makan sendiri, dimungkinkan mendapatkan paparan bakteri maupun virus dari air yang bercampur ingesta saat induk menyuapi. Spora *Aspergillus* dimungkinkan dapat menyerang anak burung, karena dapat menular melalui aerogen.

Upaya yang dilakukan terhadap *breeder* tersebut adalah dengan menguras sumber air, serta merubah tempat minum menggunakan tempat minum plastik/stainless, serta menyarankan penggantian air minum sekurangnya 2 kali sehari. Penggantian sarang burung dilakukan setiap setelah menetap, guna menghindari pertumbuhan jamur. Pemberian antibiotik (enrofloxasin) dilakukan pada semua burung yang ada guna menurunkan paparan atau infeksi bakteri. Pemberian vitamin juga dilakukan untuk memperbaiki dan menjaga kondisi tubuh burung yang masih tersisa.



## Simpulan

Kondisi lingkungan kandang yang jelek, kesalahan manajemen pakan dan pemeriharaan menjadi sumber infeksi *Staphylococcus* pada burung Murai.

## Daftar Pustaka

- [1] Tilley LP, Smith Jr FWK, 2000. *The 5-Minute Veterinary Consult*, Lippincot William & Wilkins, Philadelphia.
- [2] Delaney CAJ, 2000. *Exotic Companion Medicine Handbook for Veterinarian*, Zoological Education Network, Florida.

O-027

## Studi Kasus: Malaria, Strongiloidiasis, Gangguan Hati, Ginjal dan *Infectious non-Spesific (INS) Disease* pada Orangutan Kalimantan (*Pongo pygmaeus*)

Fiet H. Patispathika<sup>1</sup>, Medis Nyaru Menteng<sup>2</sup>

Program Reintroduksi Orangutan Kalimantan Tengah di Nyaru Menteng,  
Borneo Orangutan Survival Foundation  
Korespondensi: <sup>1</sup>fiet@orangutan.or.id, <sup>2</sup>medis.nm@orangutan.or.id

## Pendahuluan

Beberapa kasus penyakit yang seringkali ditemukan di area kami adalah malaria, dan strongiloidiasis. Terkadang orangutan yang terinfeksi atau terinfestasi secara klinis dapat menunjukkan gejala atau tanpa gejala. Gangguan hati, ginjal dan penyakit infeksius lainnya juga dapat ditemukan menjadi komplikasi yang menyertai penyakit-penyakit tersebut. Berdasarkan gejala klinis dan hasil laboratorium lengkap diharapkan pengobatan yang dipilih menjadi tepat dan efektif.

## Kejadian Kasus

**Signalemen.** Orangutan kalimantan (*Pongo pygmaeus*) betina, usia 5 tahun, orangutan sekolah hutan dari hasil serahan dari warga dari Katingan, Kalimantan Tengah sejak tahun 2011.

**Anamnesa.** Orangutan ini adalah orangutan sekolah hutan, pagi sampai dengan sore hari dia berada di hutan sedangkan malam hari tidur di dalam kandang grup dengan orangutan lainnya. Sejak akhir 2011, pernah menderita thypoid (Desember 2011), strongiloidiasis berulang (Juni 2012, Desember 2013, dan Februari, April 2016), *dengue* (Februari 2016), dan malaria (Juli 2012; Februari, April, Juni, Agustus, Desember 2013; Januari 2015; dan Februari 2016).

**Gejala klinis/Patologi.** Pada tanggal 10 Februari 2016, orangutan dilaporkan demam tinggi hingga 40,5 °C, tapi kondisi awal masih aktif, dan nafsu makan minum masih baik. Orangutan dirawat dan diobservasi di ruang isolasi. Pasca dua hari kemudian, terlihat kebengkakan di limfoglandula dekat leher. Lebih dari 10 hari orangutan ini menderita demam tinggi, dan sesekali menggigil. Tiga hari setelah dirawat akhirnya orangutan diinfus karena nafsu makan dan minum berkurang, lemas, dan kurang aktif. Seminggu kemudian, abdomen terlihat membesar, dan terasa sakit jika diraba. Koreksi input dan output cairan serta pengobatan pun dilakukan untuk komplikasi kasus ini.

## Hasil uji klinis

### 1. Uji Hematologi Lengkap

	Reff. (Dench <i>et al</i> )	10/ 02	11/ 02	13/ 02	15/ 02	16/ 02	17/ 02	18/ 02	19/ 02	22/ 02	24/ 02	28/ 02	01/ 03	03/ 03	05/ 03	20/ 03	19/ 04	20/ 04	
<b>Leukosit (10<sup>9</sup>/l)</b>	4.6 - 16.9	25.41	30.37	33.25	23.74	20.11	30.33	41.84	33.97	49.48	30.17	39.31	13.24	12.11	15.6	16.37	13.44	8.65	
<b>Eritrosit (10<sup>12</sup>/l)</b>	3.8 - 6.2	5.41	5.25	5.19	4.98	5.12	4.69	4.65	5.40	4.89	4.48	4.35	3.63	3.70	3.72	6.03	6.45	6.34	
<b>Hematocrit (%)</b>	26.2-43.8	35.42	35.56	34.21	33.37	34.54	31.06	30.64	30.64	31.37	29.62	29.43	24.95	25.18	25.47	40.86	42.09	42.18	
<b>Hemoglobin (g/dl)</b>	7.8 - 12.9	10.3	10.4	9.9	9.3	9.3	8.7	9.4	9.4	9.9	8.4	8.2	6.8	7.9	8.6	10.1	12.3	11.4	
<b>Platelet ((10<sup>9</sup>/l)</b>	200 - 600	252	216	196	268	307	223	204	204	232	240	331	233	318	367	349	328	250	
<b>Preparat apus darah</b> (plasmodium)		(-)	(+)															(-)	
<b>Tubex test</b>		0																	(+)1
<b>Rapid Test Malaria (IgG)</b>		(-)	(-)	(+)															
<b>Feses (strongyl larva aktif)</b>			(+)																(+)

### 2. Pemeriksaan Kimia Darah

	Referensi (Abaxis, VS 2)	13/02	16/02	17/02	18/02	19/02	22/02	24/02	28/02	20/03	19/04	
		comprehensive diagnostic				liver mamalian profile	comprehensive diagnostic		liver mamalian profile	comprehensive diagnostic		
<b>ALB (g/dL)</b>	3.9 - 4.7	3.7	1.5	2.3	1.6	1.5	2.6	2.1	2.7	2.9		
<b>ALP (U/L)</b>	35 - 527	228	261	258	294	321	277		565			
<b>ALT (U/L)</b>	8 - 32	27	211	618	598	635	402	159	121	61		
<b>BUN (mg/dL)</b>	7 - 19					28			7		4	
<b>CHOL (mg/dL)</b>	0 - 199					110			140			
<b>GGT (U/L)</b>						93			169			
<b>TBIL (mg/dL)</b>	0.2 - 1.2					2.7		2.8	1.4			
<b>CRE (mg/dL)</b>	0.6 - 1.4	86	116	249	201		88					
<b>GLU (mg/dL)</b>	68 - 115						65					
<b>PHOS (mg/dL)</b>	3.0 - 4.2									4.6	4.8	
<b>Na<sup>+</sup> (mmol/L)</b>	136 - 144	120	114	127	128		122	128	128	125	130	
<b>K<sup>+</sup> (mmol/L)</b>	3.4 - 4.8	4.6	3.6	4.2	3.3		3.3	2.9			5.4	
<b>TP (g/dL)</b>	6.7 - 8.1	7.6	6.3	5.8	5.9		6.1	6.5		9.5	10.6	
<b>Glob (g/dL)</b>	2.6 - 3.8							4.3	4.6	5.3	6.1	

3. Hasil pemeriksaan langsung sampel feses : larva aktif *Strongyloides sp.*

**Diagnosa.** Malaria, strongiloidiasis, gangguan hati, ginjal, dan *infectious non specific (INS) disease*.

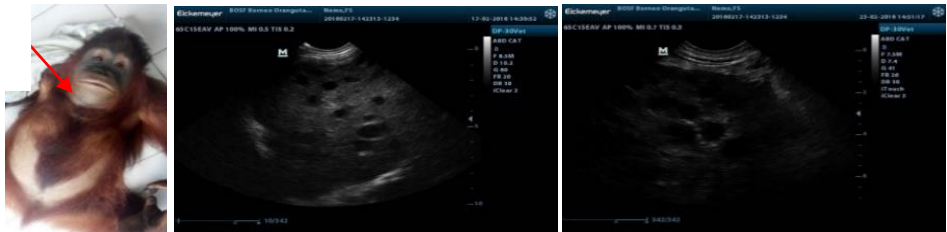**Prognosa.** Fausta – Dubius.

**Penanganan dan Terapi.** Antipiretik yang dipakai saat demam tinggi di awal kasus yaitu ibuprofen dosis 7 mg/kg. Dilakukan pengambilan darah kembali dan didiagnosa malaria, strongiloidiasis, dan *dengue* (dari hasil *rapid test dengue*). Malaria diobati dengan menggunakan injeksi artemether dosis 3.2mg/kg diberikan 1x sebagai dosis awal, dilanjutkan dengan dosis 1.6 mg/kg 1x sehari selama 4 hari. Strongiloidiasis diobati dengan doramectin 0.4 mg/kg intra muskular sebagai dosis tunggal.

Tiga hari kemudian ditemukan bahwa kedua limfoglandula di dekat leher membengkak, diobati dengan pemberian antibiotik amoxycillin LA dosis 1 mL/10kg berat badan, dan meloxicam dosis 0.2mg/kg sebagai dosis awal (selama 1 hari), dan dosis selanjutnya 0.1 mg/kg yang diberikan selama 4 hari. Nafsu makan dan minum mulai agak menurun kemungkinan diakibatkan adanya gangguan pencernaan, diobati dengan injeksi ranitidine 3x sehari. Hari kelima, masih demam tinggi sehingga antipiretik lain yang diberikan dengan injeksi benodon 1 mL, atau paracetamol suppositoria dosis 250-500 mg mulai dirutinkan diberikan 4x sehari. Infus NS juga diberikan untuk *maintenance* cairan tubuhnya. Berdasarkan hasil darah, tidak ada perubahan yang cukup berarti sehingga diputuskan antibiotik diganti dengan injeksi clavamox dosis 13.75 mg/kg selama 3 hari lalu dikoreksi kembali. Pembengkakan kedua limfoglandula di lehernya akhirnya dilakukan pemeriksaan di laboratorium, serum darah dicek T3 dan T4, tapi hasilnya masih normal. Sementara itu, orangutan mulai sering merasa tidak nyaman, dan gelisah, sehingga diberikan analgesik yaitu injeksi tramadol dosis 1 mg/kg sebanyak 4x sehari selama 8 hari dan dilanjutkan saat diperlukan.

Asites dan gambaran hati di USG Nemo:

Limfoglandula  
bengkak



Dilakukan pemeriksaan biokimia darah kembali, didapatkan hasil bahwa kadar ALT tinggi sekali sehingga dicurigai ada gangguan pada liver karena virus, parasit darah, atau infeksi lainnya. Perut juga sering kembung, dan kencang. Ketika dicek darahnya kembali pada tanggal 17 Februari, leukosit kembali meningkat disertai peningkatan hasil biokimia darah lainnya yang mengindikasikan gangguan pada liver dan ginjalnya (ALT, AMY, TBIL, BUN, CRE naik). Orangutan mulai lemas, hanya berbaring, auskultasi agak cepat, tekanan darah sempat turun tapi perlahan naik menjadi 120/60. *Heart rate* (HR) 100-120, bantuan dengan selang oksigen pun dilakukan karena napas yang sering tersengal-sengal (jika saturasi O<sub>2</sub> ≤ 90 %). Abdomen mulai membesar, saat dilakukan pemeriksaan ultrasonografi (USG) didapatkan gambaran beberapa *cyst* di organ hati, kemungkinan akibat dari infeksi. Asites juga ditemukan di abdomennya.

Pengobatan kembali dikoreksi karena melihat ada indikasi gangguan ke arah ginjal dan hati, yaitu ranitidine diganti dengan injeksi omeprazole dosis 10 mg/hari 1x sehari selama 9 hari, clavamox diganti dengan injeksi ceftriaxone 500 mg/hari 1x sehari selama 11 hari, dan injeksi tramadol yang kesemuanya diberikan secara intravena melalui infus. Serum darah juga dicek serologis hepatitis, dan hasil negatif. Seringkali input cairan lebih besar daripada outputnya, sehingga asites pun tidak dapat dihindari. Injeksi Furosemide dosis 15 – 30 mg yang diencerkan diberikan secara intramuskular selama 5 hari untuk mengurangi penumpukan cairan tubuh,

sambil dipantau secara ketat terhadap kondisi pasien. Pemberian antipiretik mulai dihentikan, dan digantikan dengan kompres air saja.

Pasca terapi yang diberikan (11 hari kemudian), kondisi berangsur-angsur membaik, walaupun terkadang masih demam, nafsu makan mulai muncul, tekanan darah juga mulai stabil sekitar 101-136/57-87, dan *heart rate* 100. Suplemen lain yang mulai diberikan yaitu berupa susu Hepatosol dan Nephrosol, serta urdalfak (selama 12 hari) dan hepa-Q (selama 1 bulan), dosis 1 kapsul 1x sehari.

Beberapa hari pasca koreksi pengobatan, kondisi orangutan membaik, mulai mau beraktifitas dan berpindah posisi walaupun abdomen masih kencang, dan besar, serta kaki kanannya masih sakit, dan terlihat kebiruan. Posisi terbaik hanya di saat telungkup, karena jika dipindah posisi, napasnya selalu memburuk. Output dan input cairan akhirnya sudah mulai seimbang, serta hasil darah yang mulai membaik. Sempat mengalami kesulitan saat defekasi, dan akhirnya diberikan enema larutan sabun hangat ±100 mL, dan didapatkan feses bagus, natif negatif.

Kondisi yang baik ternyata tidak disertai perbaikan hasil darah, leukosit kembali naik menjadi 49.000. Dimulai kombinasi antibiotik dengan metronidazole infus dosis 67.5 mg 1x sehari (dosis aman untuk penderita *hepatic-problem*), mulai demam lagi, dan selalu gelisah. Tekanan darah menjadi tinggi hingga mencapai 141/85, sulit bernapas. Pengobatan masih tetap dilanjutkan.

Kondisi hasil darah berangsur membaik di minggu ketiga walaupun masih belum stabil, masih kesulitan defekasi, tapi orangutan sudah mulai sedikit aktif kembali. Kombinasi pengobatan malaria secara oral yang tertunda pun diberikan yaitu primaquin dosis 0.5 mg/kg 1x sehari selama 14 hari karena nafsu makan dan minum sudah membaik.

Limfoglandula yang bengkak di dekat leher masih berukuran besar dan ketika di-USG didapatkan hasil bentukan solid yang disekitarnya terdapat cairan, tapi jika diraba hanya terasa seperti hanya berada di subkutis dan berpindah-pindah, serta sudah tidak terasa sakit lagi jika diraba.

Pasca sebulan (bulan Maret) di ruang isolasi, pengobatan perlahan dihentikan, dan orangutan mulai sekolah hutan sambil diobservasi, limfoglandula yang bengkak di leher pun mulai mengecil.

Sebulan kemudian, orangutan kembali dirawat karena limfoglandula di leher bengkak kembali, demam, perut kembung, dan natif feses ditemukan (+) strongyloid larva aktif. Pengobatan yang diberikan yaitu ranitidine, meloxicam, amoxicillin LA, dan doramectin. Defekasi yang sulit diobati dengan pemberian microlax 1 tube. Suplemen juga diberikan untuk perbaikan imunnya. Di akhir bulan Mei didapati kedua limfoglandula di dekat leher sudah mengecil, dan nyaris tidak teraba lagi. USG pada hati kembali dilakukan dan hasilnya normal. Kondisi orangutan juga sudah kembali ke sekolah hutan dan beraktifitas seperti semula.

## Pembahasan

Malaria adalah penyakit parasit darah yang disebabkan oleh *Plasmodium* sp. Kasus cacangan yang ditemukan biasanya disebabkan oleh *Strongyloides* sp. atau dari golongan Cestoda. Kasus strongiloidiasis yang menyertai suatu penyakit seringkali memperberat suatu penyakit [3].

Dari hasil pemeriksaan darah, orangutan ini mengalami leukositosis (tingginya sel darah putih), yang juga disertai dengan indikasi ke arah gangguan hati (ALB turun, dan ALT, ALP naik) dan ginjal (TBIL, BUN, CRE naik). Naiknya kadar ALT dapat menunjukkan bahwa hepatitis sedang terinfeksi, sedangkan kenaikan ALP menunjukkan respon perbaikan aliran dari empedu di hati, serta rendahnya ALB salah satunya dapat disebabkan oleh adanya peradangan *extrahepatic* [1]. Leukositosis terjadi karena disebabkan oleh adanya pertahanan tubuh untuk melawan infeksi bakteri atau infestasi dari parasit tertentu. Adanya *cyst* di hati, dan pembengkakan limfoglandula di leher dapat mengindikasikan adanya infeksi dari bakteri atau lainnya [1].

Penanganan pertama yang dilakukan adalah mengembalikan status hidrasi dengan cara memberikan larutan elektrolit melalui parenteral. Hasil darah disertai pemeriksaan

laboratorium lainnya dapat digunakan untuk mengetahui terapi yang efektif. Pengobatan malaria yang kami berikan dari golongan artemisinin, sedangkan ivermectin untuk infeksi cacing *Strongyloides* sp. Apabila terjadi komplikasi penyakit, maka koreksi pengobatan harus dilakukan. Pertimbangan obat dan dosisnya yang disesuaikan dengan adanya indikasi gangguan hati dan ginjal pada kasus penyakit ini, seperti dosis beberapa antibiotik (amoxicillin LA, ceftriaxone, dan metronidazole) yang kami pakai diharapkan tidak memperburuk kondisinya [4].

### **Simpulan**

Orangutan kami yang awalnya terdiagnosis malaria, strongiloidiasis, dan *dengue*, serta komplikasi dari gangguan hati, dan ginjal akhirnya sembuh seperti sedia kala walaupun dibutuhkan waktu yang cukup panjang dengan pertimbangan pengobatan yang tepat. Pemeriksaan laboratorium merupakan faktor yang penting untuk membantu penentuan diagnosa dan pemberian terapi.

### **Daftar Pustaka**

- [1] Meyer, Denny J., Harvey, John W. 2004. *Veterinary Laboratory Medicine Interpretation and Diagnosis*. USA: Saunders Elsevier.
- [2] Kwan-Gett, Tao Sheng Clifford., Charles Kemp, Carrie Kovarik. 2006. *Infectious and Tropical Disease. A Handbook for Primary Care*. USA: Mosby Elsevier.
- [3] British Medical Association. 2007. *British National Formulary*. UK: RPS Publishing.

O-028

## **Kajian Potensi Kunyit (*Curcuma domestica*, Val) dan Binahong (*Anredera cordifolia*) sebagai Obat Luka Iris Kulit Anjing (*Canis familiaris*)**

Slamet Raharjo\*<sup>1</sup>, Agus Budi Santosa<sup>2</sup>, Sri Hartati<sup>1</sup>, Sugiyono<sup>3</sup> dan Alfarisa Nururrozi<sup>1</sup>

<sup>1</sup>Dept. Ilmu Penyakit Dalam FKH UGM, <sup>2</sup>Dept. Bedah dan Radiologi FKH UGM, <sup>3</sup>Dept. Patologi FKH UGM

\*Korespondensi: raharjo\_vet19@yahoo.com

**Kata kunci:** luka iris, daun binahong, rimpang kunyit, anjing, kesembuhan luka.

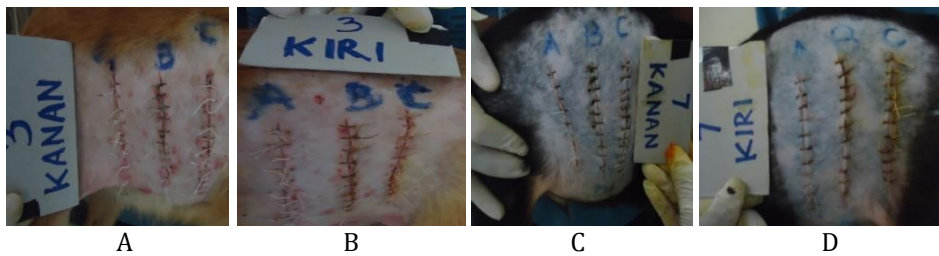
### **Pendahuluan**

Luka iris atau luka operasi adalah luka disebabkan benda tajam ditandai dengan tepi luka berbatas jelas dan kerusakan tidak berat [1]. Anjing (*Canis familiaris*) berpotensi mengalami luka. Herbal kunyit dan binahong secara tradisional banyak digunakan sebagai obat luka. Penelitian ini bertujuan untuk mengetahui potensi rimpang kunyit (*Curcuma domestica*, Val) dan daun binahong (*Anredera cordifolia*) terhadap kesembuhan luka iris kulit pada anjing.

### **Bahan dan Metode**

Tujuh ekor anjing lokal jantan, umur 6-8 bulan diadaptasikan, diberi obat cacing dan divaksinasi sebelum perlakuan penelitian. Setiap anjing mendapat perlakuan operasi pembuatan 6 luka iris vertikal sepanjang 6-8 cm dengan jarak antar irisan 4 cm pada kulit di flank kanan (3) dan kiri (3) dibawah anestesi ketamin-xilazin dan dijahit dengan benang katun pola sederhana tunggal. Luka iris dikelompokkan menjadi Kelompok A (kontrol negatif tanpa obat), kelompok B (pengobatan gerusan daun binahong segar), kelompok C (pengobatan serbuk daun binahong kering), kelompok D (kontrol positif obat oles salep kloramfenikol), kelompok E (pengobatan gerusan rimpang kunyit segar) dan kelompok F (pengobatan serbuk kunyit kering). Proses kesembuhan luka secara fisik dengan parameter kebengkakan luka, pertautan luka dan kekeringan/kebasahan luka diamati setiap hari sampai hari ke 7 (Gambar 1). Biopsi sampel jaringan kesembuhan luka dilakukan pada hari ke 3, 6 dan 9 kemudian dipreparasi dengan pewarnaan Hematoksilin Eosin untuk pengamatan kepadatan sel polimorfonuklear dan

fibroblas, pewarnaan Mallory untuk pengamatan kolagen dan pengecatan imunohistokimia untuk pengamatan secara molekuler.

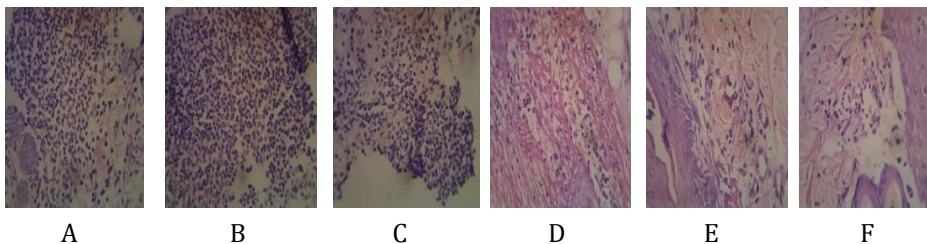


Gambar 1 Gambaran kesembuhan fisik luka iris kulit anjing penelitian hari ke 3 (A, B) dan hari ke 7 (C, D) pasca pembuatan luka iris

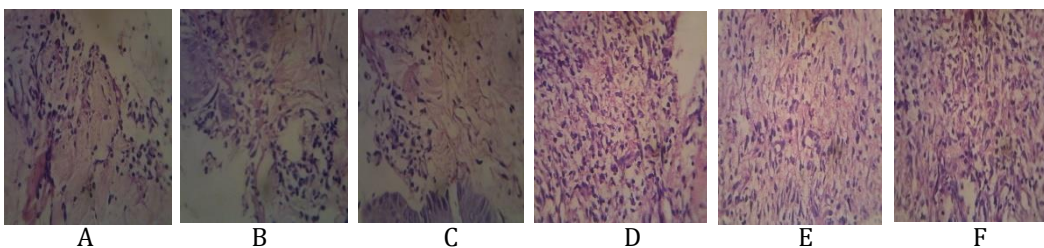
### Hasil dan Pembahasan

Hasil pengamatan kesembuhan luka secara fisik pada masing-masing kelompok perlakuan semuanya menunjukkan kesembuhan primer. Kandungan flavonoid, oleanolik, saponin dan vitamin C dalam daun binahong [2] dan kurkuminoid dalam rimpang kunyit [3] bersifat antiseptik, analgesik, antiinflamasi dan merangsang proses regenerasi sel sehingga kesembuhan luka lebih cepat.

Hasil pengamatan secara mikroskopik pada hari ke-3 (Gambar 2) dan hari ke 6 (Gambar 3) pada kelompok kontrol negatif tanpa obat menunjukkan sel radang polimorfonuklear jumlahnya paling banyak dibanding kelompok lain. Kepadatan kolagen pada hari ke 9 tidak berbeda nyata antar kelompok perlakuan.

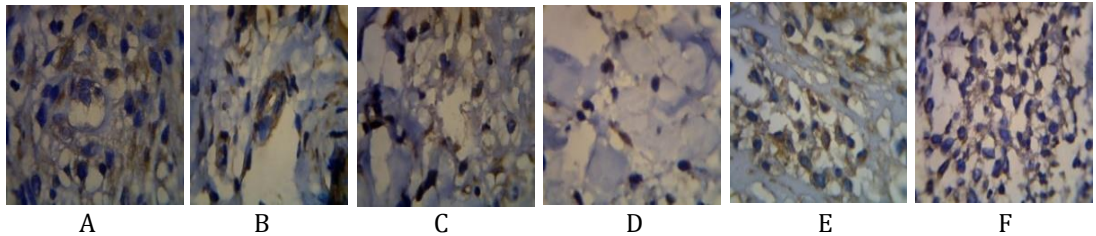


Gambar 2 Gambaran mikroskopik kesembuhan luka hari ke 3 (HE 400x)



Gambar 3 Gambaran mikroskopik kesembuhan luka hari ke 6 (HE 400x). A. tanpa obat, B. gerusan binahong segar, C. serbuk binahong kering, D. salep kloramfenikol, E. gerusan kunyit segar, F. serbuk kunyit kering.

Pengamatan mikroskopik dengan pengecatan molekuler menunjukkan sel fibroblas yang mengekspresikan COX-2 pada kelompok kontrol negatif tanpa obat pada hari ke-3 menunjukkan jumlah yang terbanyak dibanding perlakuan yang lain (Gambar 4), sehingga proses peradangan pada kelompok kontrol negatif tanpa obat tidak ada hambatan.



Gambar 4 Gambaran molekuler jaringan luka hari ke-3 (*poliklonal rabbit anti COX-2; 400x*)

Berbagai zat seperti histamin, plasmakinin dan prostaglandin dilepaskan sebagai mediator peradangan akut [1]. Kandungan flavonoid, oleanolik, saponin dan vitamin C dalam daun binahong [2] dan kandungan kurkuminoid dalam rimpang kunyit [3] bersifat antiseptik, analgesik, antiinflamasi menghambat sintesis protein COX-2 sehingga proses peradangan menjadi lebih ringan [4] dan kesembuhan berlangsung lebih cepat [5].

### Simpulan

Dapat disimpulkan bahwa rimpang kunyit dan daun binahong dapat digunakan sebagai obat luka dengan gambaran kesembuhan luka yang lebih baik dari kelompok kontrol negatif tanpa obat, setara dengan pengobatan salep kloramfenikol dengan kesembuhan luka secara primer. Perlu penelitian lebih lanjut dengan formulasi yang lebih praktis misalnya dalam bentuk ekstrak.

### Ucapan Terima Kasih

Terima kasih disampaikan dan kepada Direktorat Penelitian Dan Pengabdian Kepada Masyarakat Direktorat Jenderal Pendidikan Tinggi Kementerian Pendidikan Dan Kebudayaan melalui Program Kegiatan Penelitian Unggulan Perguruan Tinggi tahun 2015.

### Daftar Pustaka

- [1] Hedlund, C.S. 2002. *Surgery of The Integumentary System in Small Animal Surgery, 2nd ed.* Edited by Fossum, T.W. Mosby Inc, Missouri; 134 – 182.
- [2] Rawat, S., Jain, SA., dan Jain, S. 2008. Recent herbal trends against fungal infections: a review. *PHCOG. 2:* 257-265.
- [3] Winarto, W.P., 2003. *Khasiat dan Manfaat Kunyit.* Agromedia Pustaka Jakarta.
- [4] Hamamoto, T., Yabuki, A., Yamato, O., Fujiki, M., Misumi, K. and Matsumoto, M. 2009. Immunohistochemical analysis of Cyclooxygenase-2 induction during wound Healing in Dog Skin. *Research in Veterinary science 87;*349-354.
- [5] Raharjo, S., Santosa, A.B dan Hartati, S. 2011. Analisis Imunohistokimia Cyclooxygenase(COX)-2 pada proses kesembuhan luka iris kulit Domba yang diterpi daun Binahong. Hibah Peneliti Kompetitif FKH-UGM.

## Penanganan Kasus *Bladder Stone* pada Iguana (*Iguana iguana*)

Slamet Raharjo\*<sup>1</sup>, Soedarmanto Indarjulianto<sup>1</sup>, Ika Tidariani<sup>2</sup> dan Sri Hartati<sup>1</sup>

<sup>1</sup>Bagian Ilmu Penyakit Dalam, Fakultas Kedokteran Hewan, UGM Yogyakarta, <sup>2</sup>Praktek Dokter Hewan dan Petshop Calico Yogyakarta

\* Korespondensi: raharjo\_vet19@yahoo.com

**Kata kunci:** *bladder stone*, iguana, operasi.

### Pendahuluan

Iguana hijau (*Iguana iguana*) merupakan salah satu spesies reptil yang banyak dijadikan pet animal. Kasus *bladder stone* ini ditemukan pada pasien iguana dengan signalemen: iguana hijau, betina, umur 6 tahun, warna hijau abu-abu. Berdasar anamnesa diketahui bahwa populasi 3 ekor (2 betina, 1 jantan). Kedua betina dikawinkan dengan jantan yang sama pada bulan Mei 2013. Pada akhir Juli 1 induk bertelur dan induk satunya perut membesar tetapi sampai akhir Agustus tetap belum bertelur dan pemilik minta iguana tersebut disuntik pacu bertelur. Saat dibawa ke klinik pada awal Agustus diperoleh data; kondisi tubuh sedang, nafsu makan bagus, pakan kangkung, pepaya, sawi, tauge, perut makin membesar, palpasi abdomen ditemukan massa keras dalam rongga perut belakang. Berat badan 2,45 kg. Diagnosa sementara *bladder stone*. Saran yang diberikan supaya iguana di *rontgen* untuk memastikan massa padat dalam rongga abdomen.

### Bahan dan Metode

*Roentgen* dilakukan di Bagian Bedah dan Radiologi FKH UGM. Hasil *roentgen* ditemukan massa padat besar (kalkuli) dalam rongga abdomen. Diagnosa: *Bladder stone* atau kalkuli vesicalis. Prognosa: fausta-dubius. Pemilik setuju dilakukan operasi pengangkatan batu kalkuli. Proses operasi diawali dengan pemberian anestesi kombinasi ketamin (dosis 25 mg) dan acepromazine secara intra vena melalui vena mediana lateralis. Alat operasi yang digunakan seperangkat alat operasi cystotomi. Pasien diposisikan rebah dorsal dilanjutkan drapping dan sterilisasi area operasi dengan alkohol dan betadine. Prosedur pembedahan rongga perut dilakukan dengan insisi midline pada abdomen belakang, preparir muskulus abdominalis, evakuasi vesika urinaria, insisi dinding vesika urinaria, evakuasi urolit, pembersihan rongga vesika urinaria, penjahitan vesika urinaria, penjahitan muskulus abdominalis dan kulit hingga selesai operasi. Pengobatan pasca operasi berupa infus Ringer Lactat 20 mL/kg sekali sehari selama 3 hari intra vena, injeksi intra muskuler enrofloksasin dosis 10 mg/kg sekali sehari selama 7 hari, deksametason dosis 0,1 mg/kg sekali sehari selama 3 hari, Biosolamin 0,25 ml sekali sehari selama 3 hari. Sehari pasca operasi kondisi pasien segar, aktif, mau makan pepaya dan 7 hari pasca operasi luka operasi sudah mengering sehingga pasien diperbolehkan pulang.

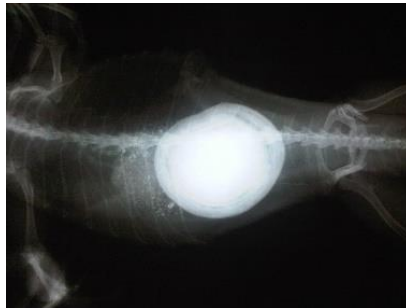### Hasil dan Pembahasan

*Bladder stone* merupakan kasus yang cukup sering ditemukan pada reptil terutama kura darat (tortoise) dan iguana [2]. *Bladder stone* pada reptil sering tidak menunjukkan gejala klinis yang spesifik dan biasanya ditemukan secara tidak sengaja pada saat dilakukan pemeriksaan palpasi dan atau radiologi [3]. Pada kasus ini diagnosa *bladder stone* diteguhkan dengan pemeriksaan radiologis/Rontgent dengan ditemukannya urolit dengan ukuran 9,5 x 8,2 cm dalam vesica urinaria (Gambar 1).

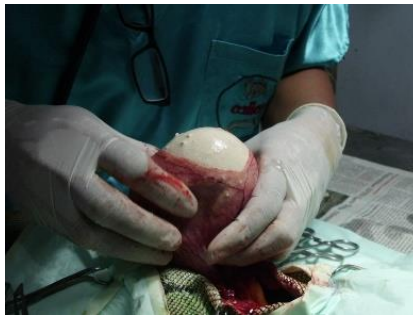*Bladder stone* biasanya terinduksi akibat asupan kalsium yang berlebih ataupun kondisi dehidrasi yang mengakibatkan konsentrasi deposit urat dari ginjal menjadi batuan dalam kandung kemih [4]. Kasus *bladder stone* pada iguana ini diduga sudah ada pada saat iguana dibeli dari pemilik sebelumnya. Kondisi kandang *outdoor* dan tidak tersedianya air minum diduga menjadi pemicu membesarnya *bladder stone* yang sebelumnya sudah ada, terbukti dengan



perawatan dan pakan yang sama, hanya satu dari tiga ekor iguana yang mengalami *bladder stone*, sedang 2 iguana lain kondisinya sehat. Terapi *surgery*/operasi menjadi pilihan utama karena ukuran urolit yang sudah sangat besar dimana penggunaan obat penghancur urolit tidak efektif. Evakuasi urolit harus dilakukan secara hati-hati (Gambar 2) dan diikuti *flushing* vesika urinaria untuk membersihkan vesika dari kemungkinan adanya serpihan urolit.



Gambar 1 Hasil *roentgen* ditemukan *bladder stone* (kalkuli)



Gambar 2 Evakuasi urolit



Gambar 3 Pasca operasi

Pasca operasi (Gambar 3) diberikan terapi antibiotika dan antiinflamasi untuk mencegah terjadinya infeksi sekunder bakteri [1]. Terapi suportif (infus, Biosolamin®) sebagai upaya meningkatkan metabolisme dan daya tahan tubuh pasien.

### **Simpulan**

Diagnosa *bladder stone* didasarkan pada hasil pemeriksaan fisik dan diteguhkan hasil pemeriksaan radiologi (*roentgen*). Penanganan operasi *bladder stone* pada iguana hijau berhasil dengan baik. Pasien mengalami kesembuhan pasca operasi pada hari ke 7 dan pulang dalam kondisi sehat. Monitoring kondisi kesehatan dan kesembuhan luka operasi dilakukan selama 6 bulan dengan hasil baik.

## Daftar Pustaka

- [1] Aiello, S.E. 2010. The Merck Veterinary Manual. Merck and Co. Inc. NJ. USA.
- [2] Frye, F.L. 1991 a. Reptiles Care, an Atlas of Diseases and Treatment Vol. I. TFH Publication Inc. New Jersey.
- [3] Frye, F. L. 1991 b. The Biomedical and Surgical Aspect of Captive Reptile Husbandry. Krieger, Malabar, Florida.
- [4] Lightfoot, TL. 1999. Iguana Husbandry, Nutrition and Disease. [www.bluepearlvet.com](http://www.bluepearlvet.com). diakses 20 Agustus 2014.

O-030

## Tikus Wistar sebagai Hewan Model untuk Diabetes Mellitus Tipe 2 dan Kanker Kolorektal

Riska Nufika Taufik<sup>1\*</sup>, Young Othiwi Larasati<sup>1</sup>, Abidin Pandianta<sup>1</sup>, Wahyuni Atmodjo<sup>1,2</sup>, Imelda Liunanita Winoto<sup>1</sup>, Iveta Suriapranata<sup>1</sup>, George Mathew<sup>1</sup>

<sup>1</sup>Mochtar Riady Institute for Nanotechnology, Universitas Pelita Harapan, Lippo Karawaci, Tangerang, Banten, <sup>2</sup>Fakultas Kedokteran, Universitas Pelita Harapan, Lippo Karawaci, Tangerang, Banten

\*Korespondensi: [rnufika@mrininstitute.org](mailto:rnufika@mrininstitute.org)

**Kata kunci:** diabetes mellitus tipe 2, DMH, kanker kolorektal, streptozotocin.

### Pendahuluan

Prevalensi diabetes mellitus (DM) pada penduduk usia produktif di Indonesia adalah sebesar 4,6%, yang terdiri dari 1,1% pernah terdiagnosa DM dan 3,5% yang tidak pernah terdiagnosa DM. Hasil Riset Kesehatan Dasar (Riskesdas) 2013 juga menunjukkan terjadinya kenaikan prevalensi diabetes di Indonesia dari 1,1% di tahun 2007 menjadi 2,1% di tahun 2013 [2]. Prevalensi DM meningkat dengan bertambahnya umur, tingkat sosio ekonomi dan indeks massa tubuh (BMI) [1].

Kanker kolorektal merupakan jenis kanker ketiga yang paling sering terjadi dan penyebab kematian keempat tertinggi di dunia. Hampir 70% kejadian kanker kolorektal di Indonesia terdeteksi pada tahap yang lanjut. Tingginya risiko kanker kolorektal terjadi akibat kondisi diabetes mellitus.

Walaupun telah banyak diteliti mengenai faktor risiko yang berkaitan dengan DM dan kanker kolorektal namun belum ditemukan hewan model yang serupa dengan kondisi DM dan kanker kolorektal. Studi ini bertujuan untuk menentukan perlakuan pada tikus Wistar sebagai hewan model yang serupa dengan kondisi diabetes mellitus tipe 2 dan kanker kolorektal sehingga dapat digunakan untuk penelitian deteksi awal dan terapi kanker kolorektal.

### Bahan dan Metode

Sebelum dilaksanakan proposal penelitian telah mendapat persetujuan dari komisi etik penelitian MRIN dengan nomor 099/MRIN-EC/11/2014 dan 108/MRIN-EC/12/2015.

**Penelitian 1.** Untuk menginduksi kondisi DM tipe 2, tiga puluh dua tikus Wistar jantan dengan usia enam minggu diberi diet dengan kadar lemak yang tinggi selama 4 minggu, kemudian disuntik secara intraperitoneal dengan Streptozotocin (STZ) sebanyak dua kali dengan interval waktu satu minggu. Tikus dikelompokkan secara acak menjadi empat kelompok yang terdiri dari satu kelompok kontrol, dan 3 kelompok perlakuan dengan 3 macam dosis injeksi STZ, yaitu 25, 35 dan 45 mg/kg bb.

**Penelitian 2.** Untuk mengamati pengaruh hiperglikemia terhadap kejadian adenoma kolorektal, duapuluh dua tikus Wistar jantan usia enam minggu diberi diet dengan kadar lemak yang tinggi selama 4 minggu, kemudian diinduksi DM dengan injeksi STZ 30 mg/kg bb secara intraperitoneal sebanyak dua kali dengan interval waktu satu minggu.

Semua tikus secara acak dibagi dalam empat kelompok yang terdiri dari kelompok kontrol negatif DM dengan pakan berlemak tinggi (*high fat diet*), kelompok kontrol tanpa DM; kelompok perlakuan tikus DM yang disuntik DMH dan kelompok perlakuan tikus tanpa DM yang disuntik DMH. Pemberian injeksi DMH dengan dosis 30 mg/kg bb secara subkutan (SC) diberikan tiap minggu selama 12 minggu.

Pada kedua percobaan diatas, diukur kadar gula darah puasa untuk mengkonfirmasi kejadian hiperglikemia. Semua tikus dieutanasi pada akhir penelitian dan jaringan pankreas dan kolon dikoleksi. Pemeriksaan histopatologi dengan pewarnaan Hematoxylin dan Eosin pada pankreas dan kolon dilakukan untuk membuktikan terjadinya kerusakan pulau Langerhans dan perubahan sel kolon.

### Hasil dan Pembahasan

- Injeksi STZ menunjukkan peningkatan kadar gula darah puasa diatas 150 mg/dl (hiperglikemia) sebanyak 37,5% pada kelompok dosis 25 mg; 75% pada kelompok dosis 35 mg dan 87.5% pada kelompok dosis 45 mg/kg bb.
- Pemberian DMH pada tikus dengan kondisi hiperglikemia menyebabkan terjadinya displasia pada kolon lebih banyak dibandingkan dengan tikus tanpa hiperglikemia.

### Simpulan

Tikus Wistar dapat digunakan sebagai hewan model yang serupa dengan kondisi DM tipe 2 berdasarkan kadar gula darah yang tinggi disertai kerusakan pulau Langerhans pada pankreas, juga sebagai hewan model untuk Kanker Kolorektal yang menunjukkan displasia sel epitel kolon.

### Ucapan Terima Kasih

Penelitian ini didanai oleh Yayasan Mochtar Riady Foundation dan dana LPPM UPH.

### Daftar Pustaka

- [1] Mihardja L, Soetrisno U, Soegondo S. J Diabetes Investig. 2014 Sep;5(5):507-12
- [2] (Riskesmas) Riset Kesehatan Dasar. 2013. Badan Penelitian dan Pengembangan Kesehatan. Kementerian Kesehatan Republik Indonesia.
- [3] Oemiati, R., Rahajang, E., Kristanto, A.Y. 2011. Prevalensi Tumor dan beberapa faktor yang mempengaruhinya di Indonesia. Bul. Penelit. Kesehat, Vol. 39, No.4, 2011: 190 – 204
- [4] Aroch I, Kraus S, Naumov I, et al.2010.Therapy AdvGastroenterol. 3, 281-9
- [5] Wahyuni Atmodjo et al, 2016. The level of insulin resistance substrate and fasting blood glucose in rat after administration of high fat diet and injection of streptozotocin. Prosiding konggres WCIM (World Konggres of Internal medicine, 2016.

O-031

## Biodiversitas Lalat Tabanidae di Desa Penyangga Ujung Kulon dan Potensi Vektor Transmisi Trypanosomiasis terhadap Badak Jawa

Gita Alvernita<sup>1</sup>, Dyah Lukitaningsih<sup>2</sup>, Kurnia Oktavia Khairani<sup>3</sup>, Supriyono<sup>4</sup>, Dedy Surya Pahlawan<sup>5</sup>, Zaenal Gesit Kalbuadi<sup>5</sup>, Upik Kesumawati Hadi<sup>4</sup>

<sup>1</sup>Aliansi Lestari Rimba Terpadu (ALeRT); <sup>2</sup>Dinas Pertanian dan Peternakan Kabupaten Pandeglang;

<sup>3</sup>Cornell University, USA; <sup>4</sup>Bagian Entomologi, Departemen Ilmu Penyakit Hewan dan Kesehatan Masyarakat Veteriner, FKH IPB; <sup>5</sup>Program Sarjana FKH IPB

\*Korespondensi: gtanina@gmail.com

**Kata kunci:** biodiversitas, Tabanidae, trypanosoma, Badak Jawa, Ujung Kulon.

### Pendahuluan

Taman Nasional Ujung Kulon (TNUK) merupakan habitat terakhir bagi populasi Badak jawa

yang tersisa di dunia. TNUK menghadapi berbagai permasalahan yang mengkhawatirkan upaya konservasi Badak jawa yaitu letak TNUK yang rawan bencana alam, ukuran populasi yang kecil, dan ancaman terjadinya penularan penyakit ke Badak jawa. Secara geografis, TNUK dikelilingi oleh 19 desa penyangga. Letak geografis desa penyangga yang bersinggungan langsung dengan TNUK dan pola kehidupan para peternak yang bergantung pada TNUK sebagai lokasi penggembalaan ternak kerbau menambah faktor resiko terjadinya infeksi silang antara ternak (kerbau) dan satwa simpatrik ungulata di TNUK lainnya (Badak jawa dan banteng). Studi surveilans di tahun 2014 hasil kerjasama WWF Ujung Kulon, Dinas Pertanian dan Peternakan Kabupaten Pandeglang, dan Cornell University terhadap ternak warga di dua desa penyangga yaitu Desa Rancapinang dan Desa Ujung Jaya menunjukkan nilai prevalensi trypanosomiasis yang cukup tinggi sebesar 90% [1].

Trypanosomiasis atau Surra adalah penyakit infeksius yang disebabkan oleh parasit darah *Trypanosoma evansi*. Penularan penyakit ini melalui lalat Tabanidae sebagai vektor mekanis. Berdasarkan hasil survei menunjukkan adanya prevalensi trypanosomiasis di kedua desa penyangga yang bersinggungan langsung dengan TNUK, studi ini penting untuk mengetahui banyaknya vektor trypanosomiasis pada daerah tersebut. Semakin banyaknya vektor penyakit yang ditemukan di kedua desa penyangga maka semakin tinggi pula resiko penularan yang terjadi. Penelitian ini dilakukan untuk mengetahui keragaman jenis lalat Tabanidae di Desa Rancapinang dan Desa Ujung Jaya yang bersinggungan langsung dengan TNUK dan potensi lalat Tabanidae sebagai vektor trypanosomiasis pada ternak (kerbau) dan satwa simpatrik ungulata lainnya (banteng dan Badak jawa).

## Bahan dan Metode

Pengambilan sampel dilakukan sebanyak 6 kali pada bulan Januari sampai dengan Juli 2016 di Desa Rancapinang dan Desa Ujung Jaya. Metode pengumpulan sampel dilakukan dengan pemasangan NZI trap pada 3 titik pada tiap desa dengan waktu pengoleksian 1x24 jam setiap hari selama 5-10 hari koleksi. NZI trap dipasang pada *ecotone site* (persinggungan dua jenis lingkungan yang berbeda: sawah dan hutan) yang dapat menjadi atraktan alamiah lalat Tabanidae untuk masuk ke dalam trap. Preservasi dingin dilakukan untuk menjaga agar sampel tetap segar sehingga mudah untuk diidentifikasi. Identifikasi dilakukan dengan menggunakan mikroskop stereo dengan panduan kunci taksonomi dari Stekhoven [2]. Sampel lalat Tabanidae yang telah diidentifikasi kemudian disimpan ke dalam tabung sentrifuse 15 mL dan 50 mL dan diberi label sesuai dengan jenis spesies, tanggal pengambilan sampel, dan lokasi pengambilan sampel.

## Hasil dan Pembahasan

Berdasarkan hasil identifikasi lalat Tabanidae yang tertangkap di dua desa penyangga TNUK (Desa Rancapinang dan Desa Ujung Jaya), didapatkan total 2777 lalat Tabanidae dengan total 32 jenis lalat Tabanidae (*Tabanus megalops*, *T. striatus*, *T. tristis*, *T. rubidus*, *Haematopota truncata*, *T. cohaerens*, *T. hirtistriatus*, *T. canipus*, *T. fumipennis*, *Chrysops fasciata*, *T. flammeus*, *T. immanis*, *C. fixissima*, *T. auristriatus*, *T. rufiventris*, *T. ochroater*, *T. paralelliventer*, *T. brunneothorax*, *T. griseipalpis*, *T. ceylonicus*, *T. flavistriatus*, *T. hybridus*, *T. basalis*, *T. longirostris*, *T. indianus*, *T. albicinctus*, *T. flavitibiatus*, *T. geniculatus*, *T. albitriangularis*, *T. effilatus*, *T. calidus*, dan *T. aurilineatus*).

*Tabanus megalops* merupakan jenis lalat yang paling banyak tertangkap dengan kelimpahan nisbi sebesar 80.7%, diikuti dengan *Tabanus striatus* dengan kelimpahan nisbi sebesar 5.6%, dan *Tabanus tristis* dengan kelimpahan nisbi 3.49%. Tingginya ragam jenis Tabanidae diduga disebabkan oleh lokasinya yang bersinggungan langsung dengan hutan di TNUK. Hutan memiliki sumber habitat dan inang yang beragam, sehingga jenis lalat yang ditemukan juga cukup beragam. *T. megalops* dan *T. striatus* termasuk ke dalam *species group* pertama [2]. *T. megalops* dan *T. rubidus* di Indonesia berperan sebagai vektor trypanosomiasis pada ternak [3]. *T. megalops* memiliki kelimpahan nisbi yang sangat tinggi diduga disebabkan oleh kedekatannya dengan keberadaan ternak. Tingginya ragam jenis lalat pengisap darah di

kedua desa penyangga TNUK berpotensi terjadinya penularan agen-agen penyakit dari ternak dan satwa simpatrik ungulata lainnya atau sebaliknya.

### Simpulan

Biodiversitas lalat Tabanidae cukup tinggi di kedua desa penyangga yaitu sebesar 32 jenis lalat Tabanidae. *Tabanus megalops* dan *Tabanus striatus* merupakan dua jenis lalat Tabanidae yang cukup umum mendominasi populasi lalat Tabanidae di kedua desa penyangga. Tingginya jumlah pengumpulan sampel lalat Tabanidae yang berpotensi sebagai vektor trypanosomiasis menunjukkan adanya potensi dalam penularan silang antara ternak dan satwa simpatrik ungulata (Badak jawa dan banteng).

### Saran

Perlu dilakukan studi lanjutan dalam analisis biologi molekuler kepada bagian kepala lalat *Tabanus* untuk melihat adanya agen penyakit *Trypanosoma evansi*. Analisis *blood meal* perlu dilakukan pada bagian abdomen untuk mengetahui pemilik *blood meal* yang terkandung di sistem pencernaan lalat Tabanidae. Pengambilan sampel di dalam TNUK perlu dilakukan untuk melihat potensi penyebaran dan penularan silang antara kerbau dan satwa simpatrik ungulata lainnya (Badak jawa dan banteng).

### Daftar Pustaka

- [1] Khairani KO, Nydam D, Felipe MJ, McDonough P, Barry J, Mahmud R, Haryono M and RW Radcliffe. 2014-under review. Surveillance for hemorrhagic septicemia in buffalo (*Bubalus bubalis*) as an aid to range expansion of the Javan rhinoceros (*Rhinoceros sondaicus*) in Ujung Kulon National Park, Indonesia. J. Wildl. Dis.
- [2] Stekhoven JHS. 1926. *The Tabanids of the Dutch East Indian Archipelago*. Treubia: Utrecht.
- [3] Hadi UK, Soviana S. 2010. *Ektoparasit: Pengenalan, Identifikasi, dan Pengendaliannya*. IPB Press: Bogor.

O-032

## Senyawa Metabolit Sekunder dan Aktivitas Anthelmintik Ekstrak *Cassia* spp. pada Larva Infektif Cacing *Haemonchus contortus* secara *In Vitro*

Sri Wahyuni<sup>1\*</sup>, Sunarso<sup>2</sup>, Bambang Waluyo Heru Eko Prasetyo<sup>2</sup>, Fadjar Satrija<sup>3</sup>

<sup>1</sup>Program Studi Peternakan, Fakultas Peternakan, Universitas Darul Ulum Islamic Centre Sudirman GUPPI  
Jln. Tentara Pelajar, Ungaran, Jawa Tengah 50514;

<sup>2</sup>Program Studi Peternakan, Fakultas Peternakan dan Pertanian, Universitas Diponegoro  
Jln. Drh. R. Soejono Koesoemowardojo, Semarang 50275

<sup>3</sup>Departemen Ilmu Penyakit Hewan dan Kesmavet, Fakultas Kedokteran Hewan, Institut Pertanian Bogor  
Jln. Agatis, Kampus IPB Dramaga, Bogor 16680

\*Korespondensi: swahyuniundaris@gmail.com

**Kata kunci:** ekstrak *Cassia* spp., anthelmintik, senyawa metabolit sekunder, LMIA, *H. contortus*.

### Pendahuluan

*Haemonchus contortus* (*H. contortus*) merupakan cacing parasit gastrointestinal yang dominan pada ruminansia kecil. Prevalensi akibat infeksi *H. contortus* pada domba di Indonesia ±80% [1]. *C. tora*, *C. auriculata*, *C. occidentalis* dan *C. alata* mengandung senyawa metabolit sekunder bersifat anthelmintik [2, 3]. Genus *Cassia* termasuk tanaman sumber tanin tipe tanin terkondensasi [4]. Tanin terkondensasi beberapa tanaman menurunkan motilitas dan migrasi larva infektif (L<sub>3</sub>) [5]. Tanin terkondensasi menyebabkan paralisa larva cacing dan menghambat proses pelepasan kutikula larva cacing nematode melalui penghambatan enzim dalam pelepasan

kutikula L<sub>3</sub> [6]. Penghambatan proses pelepasan kutikula L<sub>3</sub> menyebabkan penurunan jumlah larva menjadi cacing dewasa [7]. Penelitian ini untuk mengetahui kandungan senyawa metabolit sekunder dan aktivitas anthelmintik *Cassia* spp.

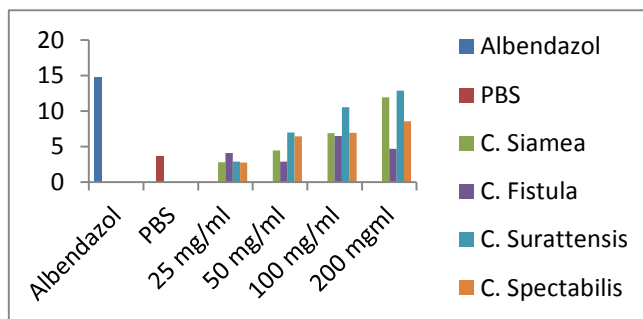
### Bahan dan Metode

Penelitian dilaksanakan bulan Januari sampai dengan Juni 2016. Bahan yang digunakan yaitu daun *Cassia* spp. meliputi *Cassia siamea* LAMK, *Cassia fistula* Linn, *Cassia surattensis*, *Cassia spectabilis* yang dideterminasi di Herbarium Bogoriense LIPI Bogor dan L<sub>3</sub> *H. contortus*. Ekstrak *Cassia* spp. dibuat menggunakan metode maserasi menggunakan pelarut n-hexan dan etanol [8] di Laboratorium Kimia Organik, Fakultas MIPA Universitas Diponegoro (UNDIP) Semarang, dan uji fitokimia ekstrak *Cassia* spp. di Laboratorium Kimia Organik Fakultas MIPA Institut Pertanian Bogor (IPB). Pengujian LMIA menggunakan metode [9] untuk mengetahui aktivitas anthelmintik ekstrak *Cassia* spp. di Lab. Helminologi, Departemen Ilmu Penyakit Hewan dan Kesmavet, Fakultas Kedokteran Hewan, IPB. Data senyawa metabolit sekunder disajikan secara deskriptif, sedangkan aktivitas anthelmintik ekstrak *Cassia* spp. dianalisis menggunakan rancangan acak lengkap pola faktorial. Faktor pertama macam ekstrak dan faktor kedua dosis obat, dengan 6 ulangan. Uji lanjut antar perlakuan menggunakan uji wilayah ganda Duncan.

### Hasil dan Pembahasan

Rendemen yang banyak dihasilkan pada *C. spectabilis* (11,37%), diikuti *C. surattensis*, *C. siamea* LAMK, dan *C. fistula* Linn, masing-masing sebesar 5,23; 4,49; dan 2,36%. Warna ekstrak *C. siamea* LAMK, *C. fistula*, *C. surattensis*, dan *C. spectabilis* berturut-turut yaitu hijau tua, hijau kecoklatan, hijau kehitaman dan hijauan kekuningan. Hasil uji senyawa metabolit sekunder ekstrak *Cassia siamea* LAMK yaitu alkaloid, phenol hidroquinon, flavonoid, steroid, triterpenoid, tanin dan saponin. *Cassia* spp. dapat digunakan sebagai obat sakit kulit seperti eksim, skabies, dan kecacingan [10]. Penggunaan genus *Cassia* (*C. tora*, *C. auriculata*, *C. occidentalis* dan *C. alata*) sebagai anthelmintik karena mengandung senyawa alkaloid, flavonoid, saponin dan tanin [2,3].

Berdasarkan hasil ANOVA (Ilustrasi 1) menunjukkan bahwa macam spesies dan dosis ekstrak *Cassia* spp. berpengaruh sangat nyata ( $p \leq 0,05$ ) terhadap persentase LMIA, begitu juga pada interaksi antara macam spesies dan dosis ekstrak *Cassia* spp (Ilustrasi 2). Uji LMIA digunakan untuk menilai sifat obat cacing di dalam ekstrak tanaman yang mengandung beberapa senyawa metabolit sekunder dengan hasil yang bervariasi [10]. Tanin terkondensasi ekstrak bermacam tanaman memiliki kemampuan dapat menghambat migrasi L<sub>3</sub> *T. colubriformis* secara *in vitro* [2].



Ilustrasi 1 Persentase LMIA setelah diberi ekstrak *Cassia* spp. pada berbagai dosis

### Simpulan

Rendemen tertinggi diperoleh ekstrak *C. spectabilis* (11,37 %). Ekstrak *C. siamea* LAMK mengandung senyawa metabolit sekunder golongan phenol hidroquinon, flavonoid, steroid, tanin, saponin, alkaloid, dan tritepenoid. Aktivitas anthelmintik ekstrak *Cassia* spp. memperlihatkan bahwa *Cassia surattensis* mempunyai potensi sebagai agen anthelmintik diikuti dengan *Cassia siamea* Lamk, *Cassia spectabilis* dan *Cassia fistula* Linn.

## Ucapan Terima Kasih

Penelitian ini didukung pendanaan skema Penelitian Disertasi Doktor dan BPP-DN Kemenristek DIKTI. Penulis menyampaikan terimakasih kepada Bapak Sulaeman dan Kepala Laboratorium Helminologi, Departemen Ilmu Penyakit Hewan dan Kesmavet, Fakultas Kedokteran Hewan, IPB.

## Daftar Pustaka

- [1] Satrija, F dan Beriajaya. The Epidemiology and Control of Gastrointestinal Nematode of Sheep. Final Report-Young Academic Program URGE Batch1.
- [2] Sachin C., Amit K. 2014. Phytochemical Analysis and Assessment of in vitro Anthelmintic Activity of *Cassia auriculata* Linn leaves. Moradabad Educational Trust. Group of Institutions, Faculty of Pharmacy. MIT Campus Ram Ganga Vihar. Phase-II. Moradabad UP. 244001, India.
- [3] Kundu S, Saptarshi R, Larisha M, Lyndem. 2014. Broad spectrum anthelmintic potential of *Cassia* plants. Asian Pac. J. Trop. Biomed. 4(Suppl1):S36-S441.
- [4] Alvarez, C. dan de Ugaz, O. L. 1992. Taninos. *Revista de Quimica*. 6(1): 47-63.
- [5] Molan, A. L., G. C. Waghorn, B.R. Min dan W.C. McNab. 2000. The effect of condensed tannins from seven herbages on *T. colubriformis* larval migration *in vitro*. *Folia Parasitol.* 47:39-44
- [6] Brunet, S., J. Aufrere, F. El Babili, I Fouraste dan H. Hoste. 2007. The kinetics of exsheathment of infective nematode larvae is disturbed in the presence of a tannin-rich plant extract (sainfoin) both *in vitro* and *in vivo*. *Parasitology* 134:1253-1262.
- [7] Brunet, S., Jackson, F., dan Hoste, H. 2008. Effects of sainfoin (*Onobrychis viciifolia*) extract and monomers of condensed tannins on the association of abomasal nematode larvae with fundic explants. *International Journal for Parasitology* 38, 783-790.
- [8] Harborne JB. 1996. Metode Fitokimia. Terjemahan K. Padmawinata. Penerbit ITB, Bandung.
- [9] Rabel, B., MCGregor, R., Douch, P.G.C., 1994. Improved bioassay for estimation of inhibitory effects of ovine gastroint
- [10] Alonso-Diaz, M.A., Torres-Acosta, J.F., Sandoval-Castro, C.A., Hoste, H., 2011. Comparing the sensitivity of two in vitro assays to evaluate the anthelmintic activity of tropical tannin rich plant extracts against *Haemonchus contortus*. *Vet Parasitol* 181: 360-364.

O-033

## Tren Kasus Strongyloidiasis pada Orangutan Rehab Terhadap Curah Hujan Februari 2013-Juli 2016 di Kalimantan Tengah

Greggy Harry Poetra<sup>1</sup>, Tim Medis PROKT-NM

<sup>1</sup>Program Reintroduksi Orangutan Kalimantan Tengah di Nyaru Menteng, Borneo Orangutan Survival Foundation

**Kata kunci:** Orangutan, *Strongyloidiasis*, rehab, curah hujan.

## Pendahuluan

Infeksi Cacing *Strongyloides* spp. merupakan salah satu kasus penyakit yang paling umum dijumpai pada Orangutan rehab di PROKT-NM, Palangkaraya, Kalimantan Tengah. Program rehabilitasi Orangutan dilakukan dengan cara “menyekolahkan” lagi para Orangutan tersebut ke dalam hutan dengan bantuan manusia agar mendapatkan lagi kepercayaan dirinya untuk kelak bisa dilepasliarkan kembali. Kasus infeksi cacing menjadi kasus yang kerap terjadi dikarenakan para Orangutan rehab memulai segala kegiatannya dari atas permukaan tanah dan tidak jarang juga bermain di suatu kubangan kecil maupun lumpur yang terdapat di dalam hutan sekolah.

Pada populasi Orangutan rehab ini, sangat sulit memberantas kasus cacingan dikarenakan adanya interaksi antar satu individu yang terinfeksi dengan individu sehat lainnya tanpa batasan. Dikarenakan infeksi cacing ini tidak menimbulkan gejala berarti atau subklinis pada masa awal infeksi, maka secara kasat mata kita tidak dapat menentukan manakah individu yang terjangkit dan mana yang tidak. Oleh karena itu, intervensi medis hanya akan dilakukan setelah

ada hasil dari pemeriksaan sejumlah sampel feses dari populasi tiap bulannya. Berangkat dari hasil pemeriksaan sampel feses populasi Orangutan rehab ini, terdapat suatu pola tertentu atau tren kasus yang mungkin saja dapat dikaitkan dengan curah hujan yang terjadi dalam kurun waktu satu tahun di wilayah setempat.

**Bahan dan Metode**

**Waktu.** Koleksi sampel feses dilakukan secara rutin tiap bulan dimulai pada minggu ke-2 dari tahun 2013-2016.

**Sampling.** Sampling feses dilakukan dengan cara mengambil feses secara random *purposive* dengan mengambil sampel dari bentuk dan konsistensi yang berbeda-beda dari tiap kelompok. Jumlah sampel juga memiliki ketentuan yakni harus berjumlah >50% total individu dalam satu kandang. Adapun jumlah populasi orangutan per tahun (per Desember) untuk sekolah hutan dari tahun 2013-2016 secara berturut-turut, yakni: 87, 82, 56, dan 62.

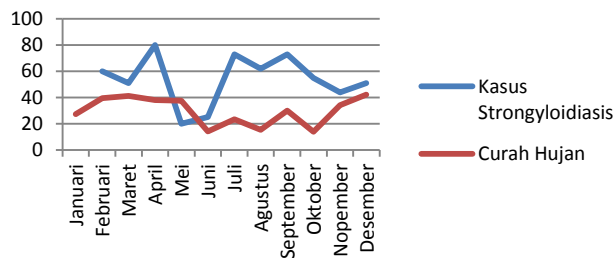
**Pengolahan Data.** Presentase dari *Strongyloidiasis* ini didapat dengan membandingkan hasil positif dengan hasil dari empat variabel lain yakni *Balantidiosis*, *Entamoebiasis*, *Amoebiasis*, dan Hasil Negatif.

**Curah Hujan.** Data curah hujan didapat dari Data Curah Hujan Harian Penyuluhan Pertanian, Perikanan, dan Kehutanan (BP3K) Tangkiling, Palangkaraya.

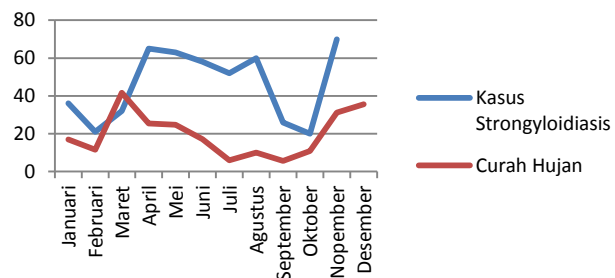
**Hasil dan Pembahasan**

Berdasarkan dari data pada Gambar 1, terdapat persamaan yang dapat diambil, yakni: kasus *Strongyloidiasis* cenderung relatif lebih stabil di level 50-70 ketika curah hujan cenderung rendah. Fakta ini sejalan dengan logika sederhana, dimana kesempatan parasit untuk dapat menginfeksi suatu individu cenderung lebih kecil bila parasit tersebut tersapu air yang mengalir ketika musim penghujan berlangsung. Sebaliknya, pasca musim penghujan berhenti, parasit cenderung lebih mudah menginfeksi suatu individu ketika berada pada suatu medium yang relatif tenang dan tidak bergerak, seperti pada kubangan maupun tumpukan lumpur pada musim kemarau.

2013

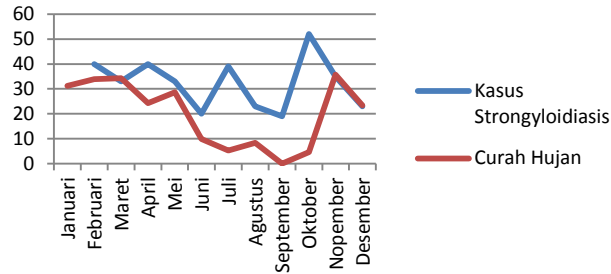


2014

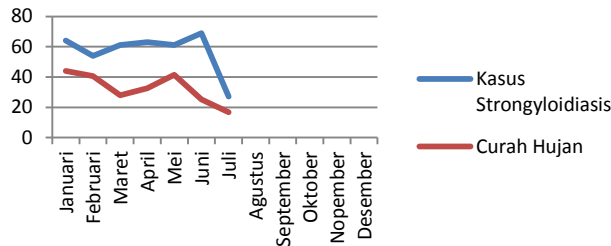




2015



2016



Gambar 1 Kasus Strongyloidiasis pada orangutan tahun 2013-2016 di Kalimantan Tengah

### Simpulan

Dari sekian banyak faktor lain yang dapat dibahas, kasus strongyloidiasis pada lingkungan dapat dikaitkan dengan curah hujan yang terjadi di areal tersebut dalam kurun waktu tertentu. Di samping terdapat intervensi medis yang berperan dalam menekan maupun mengurangi jumlah kasus, cuaca juga memegang satu peran penting yang patut diperhitungkan akan adanya suatu tren yang dapat terjadi di suatu populasi sehingga ke depannya dapat menjadi suatu peringatan dini akan kesiapan dari Tim Medis itu sendiri.

### Daftar Pustaka

- [1] Balai Penyuluhan Pertanian, Perikanan, dan Kehutanan (BP3K) Tangkiling, Palangkaraya, Dinas Pertanian, Perkebunan, Pelaksana Penyuluhan dan Ketahanan Pangan. 2016. Data Curah Hujan Harian. Tangkiling: Palangkaraya.
- [2] Bowman, Dwight D. 1999. *Georgis' Parasitology for Veterinarians. Seventh Edition*. Philadelphia, Pennsylvania: United States of America.
- [3] Kwan-Gett, Tao Sheng Clifford., Charles Kemp, Carrie Kovarik. 2006. *Infectious and Tropical Disease. A Handbook for Primary Care*. USA: Mosby Elsevier.

## Kombinasi Herbal Viranur-Meniran dan Temugiring-Meniran untuk Meningkatkan Respon Antibodi pada Ayam yang Divaksinasi *Avian Influenza*

Sri Hartati<sup>1\*</sup>, Tri Untari<sup>2</sup>, Bambang Sutrisno<sup>3</sup> dan Ida Fitriana<sup>4</sup>

<sup>1</sup>Bagian Ilmu Penyakit Dalam, Fakultas Kedokteran Hewan UGM, <sup>2</sup>Bagian Mikrobiologi, Fakultas Kedokteran Hewan UGM, <sup>3</sup>Bagian Patologi, Fakultas Kedokteran Hewan UGM, <sup>4</sup>Bagian Farmakologi, Fakultas Kedokteran Hewan UGM

**Kata kunci:** Viranur, temugiring, meniran, antibodi, avian influenza.

### Pendahuluan

*Avian influenza* (AI) atau lebih dikenal masyarakat dengan flu burung (*bird flu*), merupakan penyakit viral yang dapat menyerang manusia dan unggas, yang disebabkan Orthomyxovirus yang termasuk dalam family Orthomyxoviridae, genus influenza tipe A. Protein H dan N merupakan tonjolan yang terdapat pada permukaan. Hemagglutinin merupakan suatu glikoprotein [1]. Fungsi utama hemagglutinin antara lain: sebagai pembeda subtipe virus AI, berfungsi untuk induksi imunitas yang bersifat protektif penentu spesifitas hospes, dan patogenisitas VAI [2]. Vaksinasi belum dapat diandalkan sepenuhnya untuk penanggulangan AI. Alternatif untuk memecahkan masalah tersebut yaitu pemanfaatan tanaman obat yang diharapkan dapat memicu respon antibodi. Tanaman obat tersebut diantaranya temu giring, adas, kemukus dan meniran yang telah lama dikenal masyarakat untuk pengobatan maupun menambah stamina. Penelitian ini bertujuan khusus untuk: mengetahui efek kombinasi herbal viranur-meniran dan temugiring-meniran sebagai immunomodulator pada ayam yang divaksinasi Avian Influenza.

### Bahan dan Metode

Materi terdiri dari viranur dan meniran (MIPA Kimia, UNY), enam puluh ekor ayam petelur, umur sehari, strain Isa brown, vaksin AI (Medion, ID).

Ayam divaksinasi AI umur 7 hari, kemudian dikelompokkan dalam 3 kelompok yaitu kelompok kontrol (KA) tanpa perlakuan herbal, kelompok KB yang diberi perlakuan ekstrak temu giring-meniran (dosis 200 mg/kg BB ekstrak temugiring dan 100 mg/kg BB ekstrak meniran), kelompok KC diberi perlakuan kombinasi viranur-meniran dengan dosis 200 mg/kg BB ekstrak viranur dan 100 mg/kg BB ekstrak meniran) per oral. Perlakuan herbal diberikan pada saat ayam umur 2 minggu. Ayam dipelihara sampai umur 35 hari dengan makanan standar. Pada akhir penelitian ayam diambil serumnya untuk diperiksa respon antibodi terhadap AI dengan uji hemagglutinasasi inhibisi (HI) dan *enzyme linked immunosorbent assay* (ELISA), selanjutnya ayam dikropsi.

### Hasil dan Pembahasan

Antibodi merupakan produk limfosit B yang telah tersensitisasi yang bertindak sebagai kekebalan humoral pada hewan dan manusia. Peningkatan nilai titer antibodi merupakan manifestasi dari respon sel-sel limfoid terhadap agen infeksi. Untuk mengetahui respon imun humoral terhadap AI pada ayam perlakuan dilakukan uji HI dan ELISA. Hasil pengukuran titer antibodi terhadap ayam perlakuan menunjukkan ayam kelompok ekstrak Temugiring + meniran (KB) dan ayam kelompok ekstrak Viranur-Meniran (KC) cenderung lebih tinggi dari pada ayam kontrol (KA). Kelompok KB relatif lebih tinggi jika dibandingkan dengan kelompok KC. Hal ini juga telah dibuktikan oleh Setiyono dan Barmawie [3], yang menyatakan bahwa rerata titer HI yang dihasilkan oleh ayam yang diberi tanaman obat seperti yang disebutkan tidak menunjukkan hasil titer yang protektif, meskipun setelah diuji tantang mampu bertahan hidup 46 %.

Hasil uji serologis berdasarkan ELISA, tampak bahwa kelompok ayam yang diberi perlakuan kombinasi ekstrak temu giring dan ekstrak meniran (KB) memberi respon antibodi positif yang paling tinggi (38%), diikuti kombinasi viranur dan ekstrak meniran (KC) (33%) serta kelompok kontrol (33%). Salah satu zat aktif yang ada di rimpang Temugiring adalah kurkumin [4]. Kurkumin mempunyai aktivitas preventif terhadap agen-agen virus [4]. Meniran mempunyai kandungan zat kimia flavonoid, zat filantin, kalium, zat penyamak, mineral, damar yang memperkuat sistem imun.

### **Simpulan**

Antibodi terhadap hasil vaksinasi AI menunjukkan kecenderungan kelompok yang diberi herbal kombinasi viranur-meniran dan kombinasi temugiring-meniran menghasilkan respon antibodi lebih tinggi dibandingkan kontrol tanpa perlakuan herbal tersebut.

### **Ucapan Terima Kasih**

Terimakasih kami ucapkan kepada Universitas Gadjah Mada yang telah membiayai Penelitian Unggulan UGM Tahun 2016.

### **Daftar Pustaka**

- [1] Cox, N. J., and Kawaoka, Y., 1998. *Orthomyxoviruses: Influenza*. Di dalam: *Microbiology and Microbial Infection*, (eds) Collier, L., Balows, A., and Sussman, M., Vol. 1: Virology, Oxford University Press, Inc. New York. Hal.: 386-433.
- [2] Suzuki, Y., dan Nei, M., 2002. Origin and Evolution of Influenza Virus Hemagglutinin Genes. *Mol. Biol. Evol.* 19 (4) : 501-509.
- [3] Setiyono, A dan Barmawie, N., 2014. Gambaran Histopatologis Dan Klinis Ayam Herbal Setelah Diuji Tantang Dengan Virus Avian Influenza H5N1. *Jurnal Kedokteran Hewan Vol. 8: 1* pp30-34.
- [4] Rai D., Yadav, J., Balzarini, E., De Clercq and R., K., Singh, 2008, Design and Development of Curcumin Bioconjugates as Antiviral Agent, <http://nass.oxfordjournals.org/cgi/content/short/52/1/599>

O-035

## **Perlakuan Pemanasan Kering pada Media Pembawa Lain dengan Menggunakan Bakteri *Bacillus subtilis* sebagai Bakteri Model**

Uti Ratnasari Herdiana<sup>1\*</sup>, Lylya Syamsi<sup>1</sup>, Ika Suharti<sup>1</sup>, Surati<sup>1</sup>

<sup>1</sup>Balai Uji Terap Teknik dan Metode Karantina Pertanian, Jl Raya Kampung Utan Setu, Desa Mekar Wangi, Kec. Cikarang Barat, Bekasi, 17520.

\*Korespondensi: uti\_rsh@yahoo.co.id, uti.ghaisan@gmail.com

**Kata kunci:** Media pembawa lain, pemanasan, *Bacillus subtilis*.

### **Pendahuluan**

Media seperti sampah sisa catering, sisa makanan penumpang yang mengandung bahan asal hewan, ikan, tumbuhan, sisa makanan hewan, kotoran hewan dan peralatan bekas hewan, oleh beberapa negara disebut sebagai sampah internasional. Salah satunya adalah Kanada dan Australia yang telah membuat peraturan terkait penanganan dan pengolahan sampah internasional ini. Sampah ini dilarang pemasukannya di negara tersebut karena memiliki risiko masuknya hama, penyakit tumbuhan dan penyakit hewan penting seperti PMK, Brucellosis, *Rinderpest*, *African Swine Fever*, *Hog Cholera*, *Avian Influenza*, *African Horse Sickness*, dan penyakit hewan lainnya. Media pembawa lain dari alat angkut baik dari pesawat maupun kapal laut berupa sisa catering, sisa makanan penumpang yang mengandung bahan asal hewan atau sisa pakan ternak, kotoran ternak, alas ternak, peralatan bekas ternak/hewan atau peralatan orang yang diduga berpotensi membawa dan menyebarkan hama penyakit hewan karantina.

## Bahan dan Metode

Sampel yang digunakan adalah feces sapi dan sisa pakan ternak masing-masing sebanyak 5 sampel dari kapal ternak yang berasal dari Australia. Metode yang dilakukan adalah pengambilan sampel, pra perlakuan, perlakuan pemanasan pada suhu 150 °C, dan 200 °C selama 1 jam, 2 jam, dan 3 jam. Masing-masing perlakuan dilakukan pengulangan tiga kali. Feces dan sisa pakan ternak sebelum dilakukan pemanasan disterilisasi dengan cara autoklaf, sehingga tidak ada bakteri kontaminan lainnya. Perbanyakkan bakteri *Bacillus subtilis* dan spora *Bacillus subtilis* yang akan dikontaminasikan menggunakan metode sesuai dengan SNI No 7424:2008. Kontaminasi *Bacillus subtilis* terhadap feces, dan sisa pakan dikontaminasi dengan spora *Bacillus subtilis* dengan jumlah  $10^8$ - $10^9$  cfu/ml. Feces dan sisa pakan ternak yang telah dikontaminasi oleh spora *Bacillus subtilis* di inkubasi selama 18-24 jam. Untuk selanjutnya dilakukan perlakuan pemanasan.

## Hasil dan Pembahasan

Untuk feces dan sisa pakan tidak dilakukan identifikasi cemaran mikroorganisme yang ada, tetapi dilakukan sterilisasi dengan cara autoklaf. Autoklaf adalah suatu bejana yang dapat ditutup, yang diisi dengan uap panas dengan tekanan tinggi, suhu didalamnya dapat mencapai 115°C hingga 125°C dan tekanan uapnya mencapai 2 hingga 4 ATM. Uap yang bersuhu dan bertekanan tinggi akan membunuh semua kuman beserta spora yang ada [1].

Hasil dari identifikasi ada tidaknya bakteri *Bacillus subtilis* setelah perlakuan pada metode pemanasan kering dapat dilihat pada Tabel 1. Setelah perlakuan pembakaran (oven) pada feces maupun sisa pakan pada suhu 150 °C dan suhu 200 °C, dengan berat 500 gr, 200 gr, dan 100 gr (Tabel 1). Dengan waktu pemaparan pembakaran (oven) 1 jam, 2 jam, 3 jam sudah tidak ada lagi pertumbuhan dari bakteri *Bacillus subtilis*. Mekanisme pengrusakan mikroorganisme oleh panas kering (menggunakan oven) dikarenakan adanya denaturasi protein, kerusakan oksidatif, dan efek toksik dari meningkatnya elektrolit. Dalam keadaan tidak ada air, terjadi pengurangan sejumlah grup polar pada rantai peptida, dan banyak energi yang dibutuhkan untuk melepas molekul tersebut.

Tabel 1 Identifikasi bakteri *Bacillus subtilis* setelah pemanasan kering

Sampel	Suhu	Berat	Waktu Perlakuan			Hasil		
			1 jam	2 jam	3 jam			
Feces Sapi	150°C	Setelah di kontaminasi <i>Bacillus subtilis</i>				Positif		
		100 gr	Negatif	Negatif	Negatif	Negatif		
		200 gr	Negatif	Negatif	Negatif	Negatif		
	200°C	500 gr	Negatif	Negatif	Negatif	Negatif		
		100 gr	Negatif	Negatif	Negatif	Negatif		
		200 gr	Negatif	Negatif	Negatif	Negatif		
	200°C	500 gr	Negatif	Negatif	Negatif	Negatif		
		Sisa Pakan Sapi	150°C	Setelah di kontaminasi <i>Bacillus subtilis</i>				Positif
				100 gr	Negatif	Negatif	Negatif	Negatif
200 gr	Negatif			Negatif	Negatif	Negatif		
200°C	500 gr		Negatif	Negatif	Negatif	Negatif		
	100 gr		Negatif	Negatif	Negatif	Negatif		
	200 gr		Negatif	Negatif	Negatif	Negatif		
200°C	500 gr		Negatif	Negatif	Negatif	Negatif		

*Bacillus subtilis* adalah istilah yang diberikan kepada semua aerobik endospora pembentuk basil [2]. Spora *Bacillus subtilis* mengalami kerusakan pada kinetika perkecambahan, akibat tingkat suhu pemanasan dan lamanya waktu pemaparan pemanasan karena spora telah kehilangan seluruh atau sebagian dari asam dipicolonic (DPA). Spora *Bacillus subtilis* dapat mati

pada proses pemanasan dengan tekanan tinggi (*moist heat*) dikarenakan hilangnya DPA, denaturasi protein, dan hilangnya keseimbangan kepadatan spora yang terkena pemanasan [3].

Ketahanan spora *Bacillus subtilis* terhadap panas dapat dibagi dalam dua kelompok, yaitu spora yang tahan panas (90 °C selama 15 sampai 145 menit) dan spora yang tidak tahan panas (90 °C selama 3 sampai 5 menit). Spora yang tahan panas secara umum membutuhkan heat shock 75 – 100 °C selama 5 sampai 20 menit untuk proses germinasi (proses perubahan spora menjadi bentuk sel vegetatif). Spora dari *Bacillus subtilis* lebih tahan dari bentuk vegetatifnya terhadap pemanasan, kekeringan, bahan preservative makanan dan pengaruh lingkungan lainnya [4]. Spora bakteri dapat bertahan hidup ratusan bahkan jutaan tahun dalam keadaan tidak aktif. Spora *Bacillus subtilis* dapat terbunuh oleh proses perlakuan pemanasan, iradiasi, UV, dan bahan kimiawi, karena adanya kerusakan pada struktur DNA. Teknik perlakuan ini sangat penting dalam industri makanan dan produk medis, untuk memperbaiki metode dalam membunuh spora bakteri secara efektif [5].

## Simpulan

Perlakuan media pembawa lain dengan cara pemanasan kering pada suhu 150 °C dan 200 °C dengan waktu pemaparan selama 1 jam efektif membunuh mikroorganisme patogen dengan menggunakan bakteri model *Bacillus subtilis*.

## Daftar Pustaka

- [1] Oswari, E. 2000. Bedah dan Perawatannya. Fakultas Kedokteran Universitas Indonesia, Jakarta. Hal 1-3.
- [2] Smelt JPPP, Bos AP, Kort R, Brul S.. 2008. Modelling the effect of sub(lethal) heat treatment of *Bacillus subtilis* spores on germination rate and outgrowth to exponentially growing vegetative cells. International Journal of Food Microbiology (Impact Factor: 3.43). 10/2008; 128(1):34-40. DOI: 10.1016/j.ijfoodmicro.2008.08.023
- [3] Coleman WH., Chen De, Li Yong-qing Cowan A. E., Setlow P. 2007. How Moist Heat Kills Spores of *Bacillus subtilis*. Journal of Bacteriology. Vol. 189, NO. 23, p. 8458-8466.
- [4] Naim, R. 2003. Endospora, Aspek Kesehatan Industri Pangan. FKH-IPB, Bogor, <http://www.kompas.com/kompas-cetak/0301/27/iptek/97493.htm>.
- [5] Setlow. 2006. Spores of *Bacillus Subtilis*, their resistance to and killing by radiation, Heat, and Chemicals. Journal of Applied Microbiology. Volume 101, issue 3, pages 514-525

0-036

## Prevalensi Parasit Saluran Usus pada Anjing Kintamani di Kabupaten Bangli, Bali

I Made Dwinata<sup>1</sup>, I Ketut Puja<sup>2</sup>, Ida Bagus Made Oka<sup>1</sup>

<sup>1</sup> Laboratorium Parasitogi, <sup>2</sup> Laboratorium Histologi Fakultas Kedokteran Hewan Universitas Udayana  
Koresponden: [dwinatadwi@yahoo.com](mailto:dwinatadwi@yahoo.com)

**Kata kunci:** anjing kintamani, Bali, parasit, prevalensi.

## Pendahuluan

Anjing kintamani Bali merupakan anjing pegunungan yang merupakan plasma nutfah Indonesia, yang sangat berpotensi dikembangkan untuk tujuan komersil. Habitat aslinya didaerah sekitar Desa Sukawana, Kecamatan Kintamani, Bangli. Anjing kintamani berasal dari anjing lokal yang mengalami keragaman genetik. Pada tahun 2006 anjing kintamani telah ditetapkan sebagai anjing ras pertama Indonesia oleh Perkin dan menjadi maskot fauna Kabupaten Bangli [1]. Peranan anjing sebagai hewan kesayangan dan mempunyai hubungan dekat dengan manusia akan berpotensi juga sebagai penular penyakit dari anjing ke manusia (zoonosis). Parasit saluran cerna pada anjing yang berpotensi zoonosis adalah cacing *Toxocara canis* dan *Ancylostoma caninum*. Pada manusia dampak infeksi *Toxocara canis* dapat

menyebabkan *visceral larva migran* dan *ocular larva migran*, sedangkan infeksi *Ancylostoma caninum* dapat menyebabkan *cutaneous larva migrans* [2].

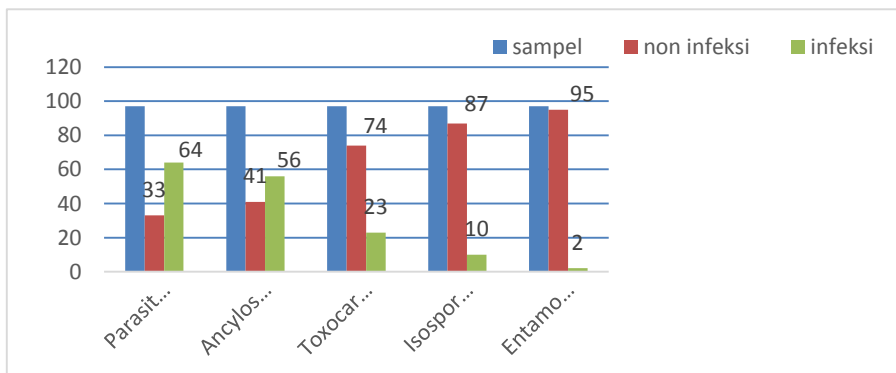
Anjing kintamani didalam pemeliharaannya tidak terlepas dari berbagai penyakit yang salah satunya disebabkan oleh parasit saluran cerna. Dampak dari infeksi parasit pada anjing menimbulkan kekurusan, diare, anemi dan bulu kusam [3]. Beberapa parasit saluran cerna pada anjing adalah *Toxocara canis*, *Ancylostoma caninum*, *Trichuris vulvis*, *giardia sp*, *Entamoeba sp*, *Cryptosporidium sp* [4]. Anjing dapat bertindak sebagai reservoir parasit yang mencemari lingkungan dengan tinjanya yang mengandung telur, larva dan ookista atau kista yang dapat menyebabkan masalah kesehatan bagi masyarakat. Tujuan dari penelitian ini adalah untuk menentukan prevalensi infeksi parasit saluran cerna pada anjing kintamani. Hasil penelitian ini dapat digunakan sebagai data dasar untuk pengobatan dan penanggulangan parasit saluran cerna pada anjing kintamani.

### Bahan dan Metode

Pada penelitian ini diperiksa 97 sampel tinja anjing kintamani yang berasal desa Sukawana, Kecamatan Kintamani, Bangli. Sampel 10 g feses segar diambil secara langsung setelah defekasi. Sampel-sampel tersebut dimasukkan ke dalam kantong plastik dan diberi label kemudian dimasukkan dalam *callbox* agar tinja tetap berada dalam kondisi segar, selanjutnya dibawa ke laboratorium Parasitologi Fakultas Kedokteran Hewan Universitas Udayana untuk diperiksa. Dalam kunjungan tersebut juga dicatat data tentang faktor-faktor risiko meliputi manajemen pemeliharaan, umur dan jenis kelamin anjing. Pemeriksaan feses menggunakan metode pengapungan dan identifikasi telur cacing, ookista atau kista berdasarkan morfologi [3].

### Hasil dan Pembahasan

Hasil penelitian terhadap 97 sampel feses anjing kintamani didapatkan 64 sampel positif terinfeksi, sehingga prevalensi infeksi parasit saluran cerna adalah 66% . Parasit saluran cerna yang ditemukan adalah cacing *Ancylostoma caninum* 57,7%, *Toxocara caninum* 23,7 % dan protozoa *Isoospora sp*. 10,3% dan *Entamoeba sp*. 1,97% (Gambar 1).



Gambar 1 Hasil pemeriksaan parasit saluran cerna pada Anjing kintamani

Tabel 1 Hubungan antara umur, jenis kelamin, dan cara pemeliharaan terhadap prevalensi parasit saluran cerna pada anjing kintamani

Varibel	katogori	sampel	positif	negatif	Persen (%)	Nilai p
Umur	Muda	43	31	12	72.1	0.287
	Dewasa	54	33	21	61.1	
Jenis kelamin	Jantan	56	40	16	71.4	0.201
	Betina	41	24	17	58.5	
Cara Pemeliharaan	Dikandangan	29	13	42	69	0.667
	Dilepas	35	20	55	63,6	

Prevalensi infeksi parasit saluran cerna pada anjing kintamani berdasarkan faktor risiko cara pemeliharaan, umur dan jenis kelamin dapat dilihat pada Tabel 1. Setelah dianalisis dengan dengan uji Chi-kuadrat tidak menunjukkan perbedaan yang bermakna ( $P>0.05$ ).

Hasil penelitian ini menunjukkan parasit cacing *Ancylostoma sp.* paling dominan menginfeksi anjing kintamani diikuti oleh *Toxocara sp.*, *Isospora sp.* dan *Entamoeba sp.* Hasil serupa dilaporkan pada anjing di Mesir [4]. Masih tingginya infeksi parasit saluran cerna pada anjing kintamani disebabkan sistem pemeliharaan anjing masih bersifat tradisional dan kondisi lingkungan yang mendukung perkembangan stadium infeksiif telur, larva dan ookista dari parasit. Penularan terjadi jika anjing memakan makanan/minuman yang tercemar stadium infeksiif dari parasit. Lingkungan Desa Sukawana, Bangli merupakan daerah pegunungan dengan temperatur, suhu dan kelembaban tinggi yang optimal untuk perkembangan stadium infeksiif dari parasit. Populasi anjing yang banyak menderita cacingan akan menyebabkan tingginya pencemaran lingkungan terhadap tinja yang mengandung telur atau larva cacing sehingga peluang terjadi reinfeksi akan semakin tinggi.

### Simpulan

Prevalensi infeksi parasit saluran cerna anjing kintamani adalah 66%, yang terdiri dari cacing *Ancylostoma sp.* 57,7%, *Toxocara caninum* 23,7 % , *Isospora sp.* 10,3% dan *Entamoeba sp.* 1,97%.

### Daftar Pustaka

- [1] Puja I K. 2007. Anjing kintamani maskot Fauna Kabupaten Bangli. Penerbit Universitas Udayana. Bali.
- [2] Teixeira, C. R., P. P. Chieffi, S. A. Lescano, E. O. Melo-Silva, B. Fux, and M. C. Cury, 2006: Frequency and risk factors for toxocarasis in children from a pediatric outpatient center in southeastern Brazil. *Rev. Inst. Med. Trop. Saõ Pau* 48, 251–255.
- [3] Soulsby E.J.L. 1982. *Helminths, Arthropods and Protozoa of Domesticated Animals*. 7th Ed. London: William and Wilkin, Bailliere Tindal.
- [4] Ahmed WM, Mousa WM, Aboehadid SM, Tawfik MM. 2014. Prevalence of zoonotic and other gastrointestinal parasites in police and house dogs in Alexandria, Egypt. *Vet. World* 7(5): 275-280.

O-037

## Peran Dokter Hewan Terkait Hukum di Indonesia

Ansyar Jalaludin

PDHI Cabang Sumatera Utara

Kata kunci : dokter hewan, hukum, klien/pasien, pelayanan medis.

### Pendahuluan

Dokter hewan lebih dipandang sebagai ilmuwan yang pengetahuannya sangat diperlukan untuk menyembuhkan berbagai penyakit. Kedudukan dan peran dokter hewan tetap dihormati, tetapi tidak lagi disertai unsur pasrah akan keadaan. Dari dokter hewan dituntut suatu kecakapan ilmiah tanpa melupakan segi seni dan artistiknya.

Seiring dengan meningkatnya kesadaran hukum masyarakat, maka bentuk hubungan hukum yang lebih demokratis yaitu hubungan hukum yang *horisontal kontraktual*, yaitu hubungan hukum yang sederajat antara pasien dengan dokternya. Sekarang segala sesuatunya dikomunikasikan antara kedua belah pihak. Kesepakatan ini lazim disebut dengan *informed consent* atau persetujuan tindakan medis. Perjanjian yang lain dilandaskan pada ketentuan undang-undang dan turunannya, akan menghasilkan hubungan hak dan kewajiban bagi semua pihak yang dituntut pemenuhannya. Hubungan hukum antara dokter dengan klien/pasien didasarkan adanya suatu perjanjian atau *transaksi*

*terapeutik*, yaitu suatu perjanjian dimana dokter berusaha semaksimal mungkin untuk menyembuhkan pasien dari penderitaan sakitnya atau yang lazim disebut perjanjian *in spanning verbitenis*, dimana dalam hal ini yang dituntut bukan perjanjian hasil atau *resultaat verbitenis* namun yang dituntut adalah suatu upaya yang maksimal yang dilakukan dokter atau usaha yang maksimal.

Kesenjangan yang besar antara harapan pasien dengan kenyataan yang diperolehnya merupakan *predisposing* faktor. Kebanyakan orang kurang dapat memahami bahwa sebenarnya masih banyak faktor lain di luar kekuasaan dokter yang dapat mempengaruhi hasil upaya medis, seperti misalnya stadium penyakit, kondisi fisik, daya tahan tubuh, kualitas obat dan juga kepatuhan klien/pasien untuk mentaati nasehat dokter hewan. Faktor-faktor tadi dapat mengakibatkan upaya medis (yang terbaik sekalipun) menjadi tidak berarti apa-apa. Oleh sebab itu, tidaklah salah jika kemudian dikatakan bahwa hasil suatu upaya medis penuh dengan *uncertainty* dan tidak dapat diperhitungkan secara matematik.

### **Kejadian Kasus**

Adanya sidang perkara kematian seekor anjing Maltese jantan umur 2 bulan, sebagai tergugat adalah salah satu pet shop di Medan. Diawali dari jual-beli anjing yang dilengkapi buku vaksin, berlabel DHPPI yang sudah “distempel oleh pet shop (sudah sering dilakukan)”. Setelah selesai pembayaran oleh pemilik/penggugat langsung memeriksakan ke dokter hewan (drh) karena kondisi anjingnya lemah dan sakit. Hasil pemeriksaan oleh drh adalah distemper virus dan penggugat meminta surat peneguhan diagnosa terhadap penyakit yang diderita anjing penggugat. Dua hari kemudian ternyata anjing tersebut mati, dan kebetulan drh yang bersangkutan hanya diminta kesediaannya sebagai saksi ahli. Contoh dari kejadian ini menimbulkan pertanyaan, seberapa siapkah dokter hewan menghadapi tuntutan hukum?, maka perlu mengkaji sejauh mana efek hukum yang berlaku di Indonesia terhadap peran dokter hewan.

### **Pembahasan**

1. Hubungan hukum antara dokter hewan dengan klien/pasien dalam upaya pelayanan medis yang didasarkan atas rasa kepercayaan klien terhadap dokter hewan dimulai sejak saat pasien mengajukan keluhannya yang ditanggapi oleh dokter hewan
2. Tanggung jawab hukum dokter hewan terhadap klien/pasien dalam upaya pelayanan medis :
  - Tanggung jawab etik yaitu yang menyangkut moral profesi yang terangkum dalam Lafal Sumpah Dokter Hewan dan dijabarkan dalam Kode Etik Kedokteran Hewan Indonesia.
  - Tanggung Jawab Profesi yaitu tanggung jawab yang berkaitan dengan profesi dokter hewan yang menyangkut kemampuan dan keahlian dalam menjalankan tugas profesinya.
3. Tanggung jawab hukum yang meliputi 3 (tiga) bidang hukum, yaitu :
  - a. Bidang Hukum Administrasi, yang berkaitan dengan persyaratan administrasi yang menyangkut kewenangan dokter hewan dalam menjalankan tugas profesinya.
  - b. Bidang Hukum Perdata yang terkait dengan aturan-aturan / pasal-pasal dalam Kitab Undang-Undang Hukum Perdata yang mencakup 2 (dua) hal yaitu :
    - Tanggung jawab hukum perdata dokter kepada klien/pasien karena *wanprestasi* terkait dengan syarat sahnya suatu perjanjian yang diatur dalam Pasal 1320 Kitab Undang-Undang Hukum Perdata dimana syarat ke-3 (tiga) mengenai obyeknya harus tertentu tidak dapat terpenuhi, mengingat obyek perikatan antara dokter dengan pasien berupa upaya dokter untuk menyembuhkan pasien secara cermat, hati-hati dan penuh ketegangan (*in spanning verbintenis*) sehingga Pasal 1320 Kitab Undang-Undang Hukum Perdata tidak dapat serta merta diterapkan dalam perikatan antara dokter dengan pasien.
    - Tanggung jawab hukum perdata dokter karena perbuatan melawan hukum. Tanggung jawab hukum perdata dokter karena perbuatan melanggar hukum (*onrechtmatige*



*daad*) ini diatur dalam Pasal 1365, 1366, 1367 Kitab Undang-Undang Hukum Perdata, yaitu bahwa dokter harus bertanggung jawab atas kesalahannya yang merugikan pasien dan untuk mengganti kerugian, selain itu dokter harus bertanggung jawab atas kerugian yang disebabkan oleh kelalaian dan kurang hati-hati dalam menjalankan tugas profesionalnya serta dokter harus bertanggung jawab terhadap kesalahan yang dilakukan oleh bawahannya yang atas perintahnya melakukan perbuatan tersebut.

c. Bidang Hukum Pidana

Tanggung jawab ini timbul bila karena ada kesalahan profesional yaitu kesalahan baik dalam diagnosa dan terapi maupun tindakan medik tertentu yang harus memenuhi 4 (empat) syarat, yaitu *Duty of Care* (kewajiban perawatan), *Dereliction of That Duty* (penyimpangan kewajiban), *Damage* (kerugian), *Direct Causal Relationship* (ada kaitannya dengan penyimpangan kewajiban dengan kerugian yang timbul) yang terdiri dari baik kesengajaan maupun kealpaan.

## Simpulan

Hubungan antara dokter dengan klien/pasien melahirkan aspek hukum *inspannings verbintenis* yang obyek perikatannya adalah upaya maksimal untuk kesembuhan / pemeliharaan kesehatan pasien yang dilakukan dengan secara hati-hati berdasarkan ilmu pengetahuan dan pengalaman dokter hewan untuk mengupayakan kesembuhan pasien. Saat terjadinya hubungan hukum antara dokter hewan dengan klien/pasien dalam upaya pelayanan medis dimulai sejak saat klien mengajukan keluhan peliharaannya yang ditanggapi oleh dokter hewan. Tanggung jawab hukum dokter hewan dalam upaya pelayanan medis meliputi tanggung jawab etik, tanggung jawab profesi dan tanggung jawab hukum yaitu tanggung jawab dokter hewan yang berkaitan dengan hukum administrasi, hukum perdata dan hukum pidana.

## Saran

Untuk dapat mengurangi sengketa medis antara dokter hewan dengan klien:

- PDHI memberikan masukan draft penyempurnaan UU, PP, dan aturan-aturan lain yang mengikat dalam keberlangsungan profesi kedokteran hewan kepada otoritas veteriner / pemerintah. Contoh; UU Kesrawan, UU Kesmavet, UU Keswan dan turunannya, serta pengaturan dan pengawasan obat-obatan hewan (distribusi/peredarannya)
- Dokter hewan dalam menjalankan tugas profesinya jangan menjamin hasil pengobatan; dokter diharapkan dapat memberikan pelayanan yang sesuai dengan harapan pasien yaitu perawatan yang informatif, aspek kesrawan dipenuhi dan bermutu sesuai dengan standar profesi (kompetensi), dan dokter hewan harus senantiasa meningkatkan keahliannya melalui kursus-kursus, seminar dan simposium serta dalam memberikan penjelasan terhadap klien agar menggunakan bahasa yang sederhana agar mudah dimengerti. Bahwa hubungan hukum antara dokter dengan klien/pasien itu melahirkan aspek hukum *inspanningsverbintenis* karena obyek dari hubungan hukum itu adalah upaya maksimal yang dilakukan oleh dokter secara hati-hati dan penuh ketegangan berdasarkan pengetahuannya untuk menyembuhkan pasien. Jadi, tidak menjanjikan suatu hasil yang pasti.

## Daftar Pustaka

- [1] Leenen HJJ, Lamintang PAF. 1991. *Pelayanan Kesehatan dan Hukum*. Bina Cipta, Bandung.
- [2] Maryati N.1988. *Malpraktek Kedokteran dari Segi Hukum Pidana dan Perdata*. P.T. Bina Aksara, Jakarta.
- [3] Rahardjo S. 1996. *Ilmu Hukum*. PT Citra Aditya Bakti, Bandung.
- [4] Rasjidi L, Wyasa IB. 1993. *Hukum Sebagai Suatu Sistem*. PT Remaja Rosda Karya, Bandung.

## Kasus Bullous Keratopathy pada Anjing 'Pou'

Retno Hariani<sup>1\*</sup>

<sup>1</sup>Klinik Hewan Laras Satwa, Ruko New Asia no.258 Lippo Karawaci, Tangerang, Banten

\*Korespondensi: ai.hariani@gmail.com

**Kata kunci:** bullous keratopathy, anjing

### Pendahuluan

Dalam beberapa tahun belakangan ini, semakin banyak para penduduk kota besar khususnya yang sangat mencintai hewan, memiliki dan menjadikan mereka sebagai salahsatu anggota keluarga, contohnya salah satunya yang paling banyak digemari adalah anjing. Sehingga para pemilik hewan akan berusaha untuk memberikan kesejahteraan yang terbaik bagi hewannya, terutama dalam point kesehatannya. Dalam kasus ini adalah banyaknya kasus penyakit mata yang menyerang anjing muda maupun tua. Penyebabnya bisa bermacam-macam selain penyakit geriatric, penyakit menular, trauma akibat benda asing maupun lainnya pun bisa terjadi.

Bullous keratopathy masih sering terlewatkan sebagai salah satu bentuk ulcer pada cornea mata terutama anjing. Dimana pada cornea terdapat beberapa lapisan yang memiliki kemampuan recovery yang sangat baik apabila diberikan terapi yang tepat sesuai dengan tingkat keparahannya. Dan sangat diharapkan tulisan kasus ini bisa berguna bagi para kolega dokter-dokter hewan praktisi hewan kecil di seluruh Indonesia.

### Kejadian Kasus

Pada tanggal 21 Agustus 2015, seekor anjing jenis Pomerian, jantan, umur 1 tahun, datang dengan keluhan ada bentukan berwarna putih yang menonjol di bagian cornea mata kirinya, nafsu makan menurun, kondisi mata seperti itu sudah terjadi kira-kira selama hampir 2 minggu. Pemilik berusaha untuk mengobati dengan memberikan obat topikal antibiotik akan tetapi tidak ada perubahan. Dikatakan juga oleh pemilik bahwa anjing tersebut sangat aktif dan pernah menggaruk-garuk mata kirinya walaupun tidak sering.

Setelah itu dilakukan pemeriksaan dan dari gejala klinis yang terlihat, anjing memang terlihat sangat aktif, suhu tubuh 39,3 °C, dalam ruangan terang pemeriksaan dilakukan dengan mata telanjang melihat kotoran mata *mucoïd*, pada mata sebelah kanan masih terlihat reflek yang bagus terhadap pemeriksaan dengan metode *fixation* (dengan cara menjatuhkan kapas kecil di depan matanya), akantetapi tidak begitu baik hasilnya pada mata sebelah kiri. Cornea mata kiri sangat terlihat ulcer (*cloudy*), oedema, conjuntivitis, ada bentukan bullae (gelembung berisi cairan/gas) di tengahnya, terdapat vaskularisasi pada bagian anterior sclera mata yang sangat jelas. Pada bagian anterior *chamber* juga tidak terlihat bening (keruh).

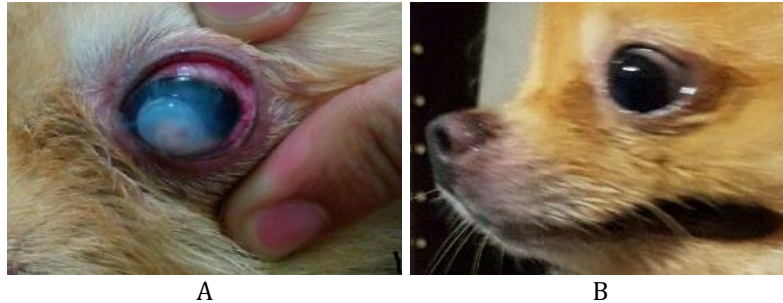
Berdasarkan gejala klinik tersebut, dilakukan diagnosa penunjang dengan tes Fluorescein strip, positif terdapat adanya indikasi infeksi (*bright green*). Dan dari hasil pemeriksaan sitologi terdapat adanya beberapa sel radang dan coccus bacteria.

Dari hasil pemeriksaan tersebut, maka diperoleh diagnosa mild bullous keratopathy dengan prognosa baik, artinya penyebabnya masih bisa diobati. Terapi yang diberikan adalah gentamycin eye drop 2 x 2 drops/hari selama 2 minggu dan sodium chloride 5% ointment 2 x 1/hari selama cornea masih terlihat oedema.

### Pembahasan

Pada umumnya kasus corneal ulcer memiliki prognosa yang baik terutama pada kasus mild bullous keratopathy ini. Kemungkinan besar penyebab awalnya adalah trauma terhadap suatu benda keras ataupun tertusuk sesuatu. Secara umum, cornea mata anjing terdiri dari beberapa lapisan yaitu: 1. Precorneal *tear film*; 2. Epitelium; 3. Membran basal; 4. Stroma; 5. *Descemet's*

*membrane*; 6. Endotelium. Pada kasus ini, terdapat vesicle di antara epitelium dan stroma di bagian cornea yg mengalami oedema. Oleh karena itu juga terdapat vaskularisasi di sekitar cornea dan apabila hal tersebut bisa menyebabkan ruptur pada ulcer yang berbentuk seperti bullae, maka proses kesembuhan juga akan lebih lama dengan tindakan dan terapi yang berbeda pula, tergantung pada tingkat keparahannya. Akan tetapi, karena sifat epitelium pada cornea ini memiliki kemampuan regenerasi yang cukup baik, maka kesembuhan total masih bisa terjadi.



Gambar 1 Cornea mata anjing Pou sebelum pengobatan (A), mata anjing 'Pou' setelah pengobatan (B)

Terapi antibiotik gentamycin diberikan sebagai bakterisida bagi bakteri golongan gram positif maupun negatif seperti bakteri coccus yang ditemukan pada pemeriksaan sitologi. Hyperosmotic seperti sodium chloride 5% ointment diberikan bertujuan untuk mengurangi terjadinya corneal oedema pada kasus bullous keratopathy. Sodium chloride 5% dalam hal ini tidak hanya berfungsi menghilangkan cloudy (keruh) yang terdapat di sekitar epitelium, tapi juga mencegah terjadinya bullae pada epitelium cornea (gelembung) dan diberikan dengan frekwensi yang berulang.

### **Simpulan**

Kasus mild bullous keratopathy memiliki prognosa yang baik apabila pemeriksaan awal sudah bisa mengarahkan pada terapi yang tepat, sehingga kondisi cornea bisa kembali pada kondisi normal. Terapi antibiotik topikal dan sodium chloride 5% sangat tepat terutama untuk mengurangi corneal oedema yang selalu menyertai pada kasus ini.

### **Daftar Pustaka**

- [1] Slatter DH. 2008. Slatters Fundamentals of Veterinary Ophthalmology. Saunders, an imprint of Elsevier Inc. Missouri, USA. Hlm 50-54;179;201.
- [2] Herrera FS. 2013. Manual of Ophthalmology in The Dog. Servet, Spain. Hlm 39-44.
- [3] Sajuthi CK. 2013. Seminar&Workshop Basic Ophthalmology. RSH IPB, Bogor. Hlm 2-4.

## Pemberian Ivermectin Per Oral dalam Pengobatan Demodikosis pada Anjing

Heru Setiawan<sup>1\*</sup>

<sup>1</sup>Mowly Pet Care, Jl. Gajah Mada 59, Bandar Lampung

\*Korespondensi: indoheroes@yahoo.com

### Sinyalemen

Seekor anjing Siberian Huskey berkelamin jantan, umur 1,5 tahun dengan berat badan 8 kg

### Anamnesis dan Gejala Klinis

Anjing dibawa ke klinik Mowly Petcare pada tanggal 21 April 2014 dengan keluhan sakit kulit. Anjing terlihat sangat kurus, muka murung, alopecia, kulit berkeropeng dan berkerak di hampir seluruh tubuh, dan terjadi hiperpigmentasi. Nafsu makan masih baik.

### Hasil Uji Pendukung

Dari hasil pemeriksaan mikroskopis terhadap kerokan kulit ditemukan parasit *Demodex* sp.

### Diagnosis

Demodikosis general

### Prognosis

Dubius - infausta

### Terapi

Ivermectin, antibiotik dan antihistamin. Semua obat diberikan per oral. Perbaikan pola pemeliharaan dan pakan.

### Pembahasan

Dari hasil pemeriksaan fisik dan mikroskopis diketahui bahwa anjing menderita Demodikosis yang parah. Peningkatan populasi parasit demodex pada anjing sehingga menyebabkan lesi berupa kulit yang bersisik dan berkerak serta mengalami hiperpigmentasi pada hampir seluruh dikategorikan ke dalam demodikosis bentuk umum (general demodicosis) [2]. Terapi dengan pemberian ivermectin per oral dengan dosis 200-600 µg/kg bb q24h [2]. Ivermectin diberikan secara bertingkat dimulai dengan dosis 200 sampai dengan dosis 600 mikrogram/kg bb. Pada kasus ini diberikan ivermectin per oral dengan dosis 200 mikrogram/kg bb pada minggu pertama, 400 mikrogram/kg bb dan selanjutnya 600 mikrogram/kg bb. Diberikan juga antibiotik Cefadroxil dengan dosis 10 mg/kg bb, dexteem 1 tablet sehari 2x selama 15 hari. Selain itu disarankan juga perbaikan pola pemeliharaan dan pakan.



Gambar 1



Gambar 2



Gambar 3

Awal kedatangan pada tanggal 21 April 2014 anjing terlihat kurus, murung. Kulit mengalami alopecia, berkeropeng, berkerak, bersisik dan hiperpigmentasi pada hampir seluruh tubuh (Gambar 1). Setelah 3 minggu pasca pengobatan anjing tampak mulai ceria. Keropeng, kerak, sisik sudah mulai rontok dan mulai digantikan dengan jaringan baru serta rambut mulai tumbuh (Gambar 2). Satu tahun pasca pengobatan rambut sudah tumbuh lebat, keropeng sudah sangat jauh berkurang hanya tinggal di kaki bagian bawah dalam jumlah sedikit (Gambar 3).

### Simpulan

1. Pemberian ivermectin per oral dapat dijadikan pilihan dalam pengobatan demodikosis genaral pada anjing
2. Selain pemberian obat-obatan, perlu juga diperhatikan pola pemeliharaan dan pakan.
3. Pengobatan demodikosis general sering memerlukan waktu yang lama.

### Daftar Pustaka

- [1] Koch SN, Torres SMF and Plub DC., 2012, Canine and Feline Dermatology Drug Handbook, Blackwell Publishing.
- [2] Paterson S. 2008. Manual of Skin Disease of the Cat and The Dog, 2nd ed., Blackwell Publishing.

O-040

## Evaluasi Radiografi Jantung Anak Babi (*Sus scrofa*) pada Kasus Sepsis yang Diberi Emulsi Lemak Kedelai Parenteral

Gunanti<sup>1\*</sup>, Dimas Novianto<sup>2</sup>, Rr Soesatyoratih<sup>1</sup>, Riki Siswandi<sup>1</sup>, Dwi Utari Rahmiati<sup>3</sup>

<sup>1</sup>Staff Departemen Klinik Reproduksi dan Patologi, <sup>2</sup>Mahasiswa Program Sarjana, <sup>3</sup>Mahasiswa Program Pascasarjana Ilmu Biomedis Hewan Fakultas Kedokteran Hewan Institut Pertanian Bogor, Jl. Agatis Kampus IPB Darmaga Bogor 16680.

\*Korespondensi: gunanti.soe@gmail.com

**Kata kunci:** radiografi, jantung, anak babi, sepsis, emulsi lemak kedelai

### Pendahuluan

Sepsis pediatri adalah suatu respons inflamasi sistemik akibat infeksi yang terjadi pada bayi. Kematian akibat sepsis pada anak di negara berkembang sekitar 34 per 1000 kelahiran hidup, sedangkan di negara maju 5 per 1000 kelahiran hidup [1]. Penyebab infeksi dari kultur mikrobiologis pada pasien sepsis sebesar 62% dari isolat positif adalah bakteri gram negatif. Bakteri gram negatif memiliki komponen lipopolisakarida sebagai endotoksin. Pasien sepsis diberikan emulsi lemak kedelai sebagai sumber kalori dan asam lemak esensial bagi pasien. Emulsi lemak kedelai digunakan untuk mengurangi defisit energi yang menyebabkan peningkatan tingkat komplikasi dan kematian [2]. Penelitian mengenai perubahan radiografi akibat sepsis masih sedikit. Sepsis merupakan penyebab *multiple organ dysfunction syndrom* yang dapat menyebabkan terjadinya berbagai perubahan organ tubuh termasuk jantung. Perbedaan hasil *roentgen* jantung pre dan post sepsis dengan perbandingan terhadap kontrol dapat memberikan gambaran kondisi jantung pada anak babi.

### Bahan dan Metode

Pada penelitian ini digunakan babi sebanyak 10 ekor yang dibagi menjadi 2 kelompok perlakuan. Kelompok perlakuan pertama adalah kelompok yang diberikan emulsi lemak kedelai parenteral. Kelompok babi kedua tidak diberikan emulsi lemak kedelai parenteral sebagai kontrol. Induksi sepsis dan tatalaksana penanganan sepsis dilakukan sesuai dengan konsensus internasional untuk penanganan sepsis berat dan syok sepsis [3]. Pengambilan radiografi menggunakan mesin sinar X stasioner dengan kVp dan mAs yang disesuaikan berdasarkan

ketebalan jaringan yang ditembus. Pengambilan radiografi dilakukan sebelum dan setelah rejanat sepsis teratasi dengan dua arah pandang berupa *left lateral recumbency* dan dorsoventral. Evaluasi radiografi regio toraks dilakukan dengan cara mengevaluasi jantung dan pengukuran nilai *Cardiothoracic Ratio*, dan *Vertebrae Heart Size (VHS)*.

### Hasil dan Pembahasan

Hasil pengukuran jantung dengan metode *cardiothoracic ratio* (Tabel 1) secara umum mengalami peningkatan, baik pada kelompok babi yang diberikan emulsi lemak kedelai maupun tidak diberikan emulsi lemak kedelai dibandingkan dengan kelompok presepsis. Peningkatan ukuran jantung (Tabel 2) pada pasien sepsis kelompok yang diberikan emulsi lemak kedelai maupun tidak diberikan emulsi lemak kedelai diduga tidak mampu menahan proses inflamasi sehingga terjadi respon terhadap kerusakan miokard dan terjadi penurunan fungsi jantung. Terjadi penurunan ukuran jantung bagian kiri, hal ini mengindikasikan adanya gangguan fungsi ventrikel akibat sepsis. Nilai aorta pada kelompok perlakuan dengan pemberian emulsi lemak kedelai dapat menyebabkan pelebaran nilai aorta dibandingkan dengan nilai setengah lebar puncak torak bagian kiri yang diukur dari puncak jantung.

Tabel 1 Rataan nilai ukuran jantung anak babi pre dan postsepsis dengan dan tanpa pemberian emulsi lemak kedelai menggunakan metode *cardiothoracic ratio*

Parameter		Kelompok Babi		
		Presepsis	Pemberian emulsi lemak kedelai	Tidak diberikan emulsi lemak kedelai
Lebar Jantung Kanan	(cm)	2.57 ± 0.54 <sup>a</sup>	3.00 ± 0.20 <sup>a</sup>	2.68 ± 0.60 <sup>a</sup>
Lebar Jantung Kiri	(cm)	3.72 ± 0.34 <sup>a</sup>	3.66 ± 1.27 <sup>a</sup>	3.00 ± 0.25 <sup>a</sup>
Lebar Toraks	(cm)	8.44 ± 0.38 <sup>a</sup>	9.24 ± 1.95 <sup>a</sup>	8.45 ± 1.13 <sup>a</sup>
Cardiothoracic Ratio	(cm)	0.75 ± 0.03 <sup>a</sup>	0.73 ± 0.11 <sup>a</sup>	0.76 ± 0.08 <sup>a</sup>
Lebar Aorta	(cm)	1.53 ± 0.17 <sup>a</sup>	1.16 ± 0.40 <sup>ab</sup>	0.94 ± 0.43 <sup>b</sup>
Setengah Lebar puncak torak bagian kiri (LC/2)	(cm)	1.73 ± 0.10 <sup>a</sup>	1.05 ± 0.05 <sup>ab</sup>	1.37 ± 0.30 <sup>b</sup>

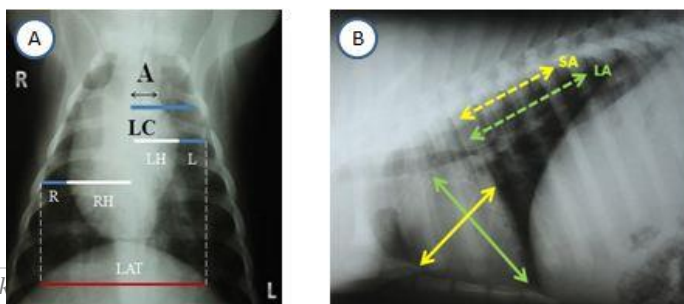
Keterangan: Huruf yang sama pada baris yang sama menunjukkan tidak berbeda nyata

Tabel 2 Rataan nilai ukuran jantung anak babi pre dan postsepsis dengan dan tanpa pemberian emulsi lemak kedelai menggunakan metode *cardiothoracic ratio*.

Parameter		Kelompok Babi		
		Presepsis	LPD	NLPD
Long Axis	(v)	5.23 ± 0.42 <sup>a</sup>	6.24 ± 1.40 <sup>a</sup>	6.24 ± 1.03 <sup>a</sup>
Short Axis	(v)	3.93 ± 0.19 <sup>a</sup>	5.34 ± 1.54 <sup>b</sup>	5.52 ± 1.15 <sup>b</sup>
Vertebrae Heart Size	(v)	9.16 ± 0.54 <sup>a</sup>	11.58 ± 2.91 <sup>ab</sup>	11.76 ± 1.96 <sup>b</sup>

Keterangan: Huruf yang sama pada baris yang sama menunjukkan tidak berbeda nyata

Hasil pengukuran didapatkan peningkatan nilai rata-rata VHS pada kedua kelompok perlakuan kelompok babi yang diberikan emulsi lemak kedelai maupun tidak diberikan emulsi lemak kedelai dibandingkan dengan kelompok presepsis. Pembesaran ukuran jantung pada kedua kelompok disebabkan oleh peningkatan curah jantung, peningkatan volume ventrikel dan perubahan respon ventrikel terhadap perangsangan simpatis serta pemberian cairan [3].



Gambar 1 Pengambilan radiografi ukuran jantung menggunakan metode *cardiothoracic ratio* (A) dan *vertebrae heart size* (B)

### Simpulan

Tidak ada perbedaan yang nyata antara perlakuan LPD dan NLPD pada *cardiothoracic ratio*, dan *vertebrae heart size* kecuali pada nilai aorta.

### Daftar Pustaka

- [1] Ayoniyi DO, Udo SJ, Oguntibeju OO. 2009. An epidemiological survey of neonatal sepsis in a hospital in Western Nigeria. *Afr J Microbiol Res.*3(6):385-389.
- [2] Calder PC, Jensen GL, Koletzko BV, Singer P, Wanten GJA. 2010. Emulsi lemak emulsion in parenteral nutrition of intensive care patients : current thinking and future direction. *Intens Care Med.* 36(5):735-749.
- [3] Rampengan SH.2015. Disfungsi miokard pada sepsis dan syok septik. *JB.*7(1).

O-041

## Studi Kasus: Gambaran Kondisi Kesehatan Kukang (*Nycticebus sp*) Eks Peliharaan pada Tahun 2011-2015 di YIARI Bogor

Wendi Prameswari\*, Nur Purba Priambada, Karmele Llano Sanchez, Indah Winarti

Yayasan Inisiasi Alam Rehabilitasi Indonesia, Jl. Curug Nangka Sinarwangi-Ciapus,  
Bogor 16610 Jawa Barat

\*Korespondensi: wendi@internationalanimalrescue.org

**Kata kunci:** gigi, hipokalsemia, kukang, perdagangan ilegal, tulang

### Pendahuluan

Kukang (*Nycticebus sp*) termasuk dalam kategori satwa dilindungi oleh Republik Indonesia berdasarkan UU No 5 Tahun 1990 [1] yang dipertegas dengan PP No 7 tahun 1999 mengenai Pengawetan Tumbuhan dan Satwa [2]. Meskipun memiliki status konservasi tergolong rentan (*vulnerable*) [3], primata nokturnal ini mudah ditemukan di pasar hewan untuk diperjualbelikan. Menurut CITES tahun 2007, semua genus *Nycticebus* masuk dalam status Appendix I [4]. Pusat Rehabilitasi Primata Yayasan Inisiasi Alam Rehabilitasi Indonesia (PRS YIARI) yang berdiri sejak tahun 2008, telah menjalankan program konservasi kukang Indonesia secara holistik, meliputi kegiatan penyelamatan, rehabilitasi, pelepasliaran, monitoring, edukasi, dan kampanye kepada masyarakat. Sampai dengan akhir 2015, YIARI sudah menerima 500 ekor kukang dari pemerintah dan masyarakat. Studi kasus ini bertujuan untuk memberikan gambaran kondisi kesehatan kukang eks peliharaan selama tahun 2011-2015 meliputi status kesehatan dan penyakit yang sering ditemui. Kukang eks peliharaan memiliki indikasi stres, dehidrasi, luka, infeksi gigi, dan masalah tulang [5]. Hasil studi kasus ini diharapkan mampu memberikan gambaran kepada dokter hewan praktek tentang kondisi kesehatan kukang eks peliharaan dan meningkatkan kesadaran untuk tidak memelihara kukang.

### Bahan dan Metode

Studi kasus ini menggunakan data dari 68 ekor kukang hasil penyerahan sukarela masyarakat ke PRS YIARI selama tahun 2011-2015. Setiap kukang yang masuk ke PRS YIARI akan melewati pemeriksaan kesehatan awal meliputi pemeriksaan kondisi fisik, pengambilan foto *roentgen*, pemeriksaan gigi, morfometri, pemeriksaan feses, pemasangan mikrocip, dan pemeriksaan Tuberculosis dengan reagen *mammalian old tuberculine* (MOT). Pemeriksaan

dilakukan dalam kondisi kukang terbius, yaitu menggunakan Zoletil 5 mg/kg. Hasil pemeriksaan kemudian didokumentasikan dalam dokumen tertulis.

### Hasil dan Pembahasan

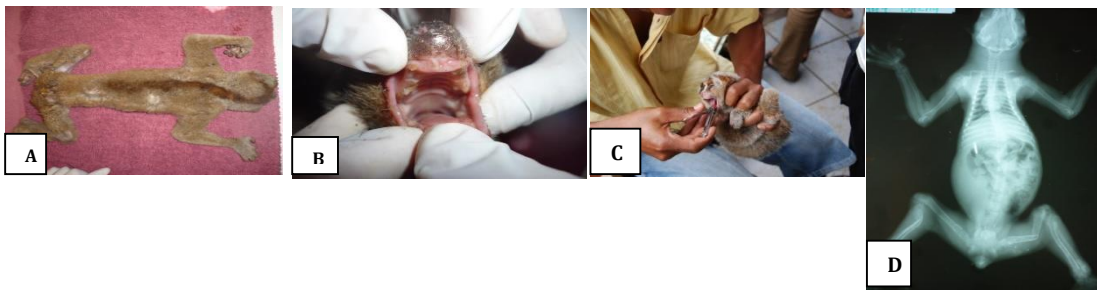Kukang eks peliharaan merupakan kukang yang sudah dipelihara oleh masyarakat sebagai hewan kesayangan dalam kurun waktu 0 – 3 tahun. Selama berada di tangan pemilik, pakan yang paling sering diberikan adalah buah-buahan, serangga, madu, susu, keju, dan roti. Sedangkan jenis pakan kukang di alam adalah getah, serangga, nektar, dan buah-buahan liar [6].

Kondisi malnutrisi pada kukang ditemukan pada 26 ekor individu. Kondisi ini ditandai dengan *Body Condition Score* (BCS) 1 – 2, dehidrasi, dan kondisi rambut kusam [Tabel 1, Gambar 1A]. Kondisi malnutrisi yang diindikasikan oleh infeksi gigi terjadi pada 22 ekor individu.

Tabel 1 Gambaran kondisi kesehatan kukang eks peliharaan pada pemeriksaan awal

Kondisi umum saat dating		Kondisi gigi		Kondisi tulang		Mati dalam karantina
Normal	Malnutrisi	Lengkap	Infeksi	Normal	Hipokalsemia	
43	26	18	50	34	34	9

Infeksi gigi terjadi pada 50 individu, diindikasikan dengan kondisi gingivitis, gigi patah dan terlihat hitam, abses pada bagian maxilla dan mandibula, dan tidak nafsu makan [Tabel 1, Gambar 1B]. Infeksi gigi terjadi dalam rantai perdagangan ilegal, gigi kukang dipotong agar tidak mengigit [Gambar 1C]. Pada kasus infeksi gigi, penanganan yang tepat akan menentukan kesembuhan infeksi. Gigi sangat berguna pada kukang, selain untuk mencari makan, juga sebagai anti predator [7].



Gambar 1 Kondisi kukang dengan BCS 1 (A), kondisi gigi kukang mengalami infeksi (B), kukang dipotong gigi (C), foto Rontgen kukang dengan *Metabolic Bone Disease* (D)

Hipokalsemia dijumpai pada kukang yang sudah dipelihara > 1 tahun, dipelihara dari bayi/remaja, tidak mendapatkan asupan pakan yang seimbang antara kalsium dan fosfor, dan kurang sinar matahari. Kondisi hipokalsemia ditandai dengan kadar kalsium:fosfor (2:1 atau 1:1) dalam darah, tulang panjang yang teraba bengkok/patah, perubahan postur tubuh, distensi urin, konstipasi, dan korteks tulang lebih tipis daripada medulla [Gambar 1D]. Apabila kondisi hipokalsemia sudah mengarah pada *metabolic bone disease* (MBD), prognosa akan mengarah pada infausta. Melihat kondisi tren pemeliharaan kukang saat ini, sebagai dokter hewan praktisi perlu memberikan informasi yang cukup terhadap pemelihara agar segera mengembalikan kukang kepada negara melalui aparat terkait.

### Simpulan

Dari studi kasus diatas dapat disimpulkan bahwa kukang peliharaan merupakan hasil perdagangan ilegal. Selama masa pemeliharaan oleh manusia, kukang tidak tercukupi aspek kesejahteraannya (*animal welfare*) sehingga menyebabkan kondisi kukang memburuk dan menyebabkan kematian.



## Daftar Pustaka

- [1] Republik Indonesia. 1990. Undang-Undang No. 5 Tahun 1990 tentang Konservasi Sumber Daya Alam Hayati dan Ekosistemnya.
- [2] Republik Indonesia. 1999. Peraturan Pemerintah No. 7 Tahun 1999 tentang Pengawetan Tumbuhan dan Satwa.
- [3] Roos C, Boonratana R, Supriatna J, Fellowes JR, Groves CP, Nash SD, Rylands AB, Mittermeier RA. 2014. An updated taxonomy and conservation status review of Asian primates. *Asian Primates Journal* 4 (1).
- [4] Nekarlis KAI, Nijman V. 2007. CITES proposal highlights rarity of Asian nocturnal primates (Lorisidae: Nycticebus). *Folia Primatologica* 78:211-214.
- [5] Streicher U, Schulze H, Snyder HF. 2008. Confiscation, Rehabilitation, and Placement of Slow Lorises: Recommendations to Improve the Handling of Confiscated Slow Lorises *Nycticebus coucang*.
- [6] Cabana F, Plowman A. 2014. Pygmy Slow Loris *Nycticebus pygmaeus*-Natural Diet Replication in Captivity. *Reasearch Gate* Vol.23:197-204.
- [7] Nekarlis et al. 2013. Mad, bad and dangerous to know: the biochemistry, ecology and evolution of slow loris venom. *Journal of Venomous Animals and Toxins including Tropical Diseases* 19:21.

O-042

## Kebuntingan Ektopik pada Kucing Cleo

Lucy Vanessa<sup>1</sup>

<sup>1</sup>Buana Vet, Komp Ruko Galaxy No. 59C, Jl. Raya Tajur, Kota Bogor.  
Korespondensi: lucyvanessa10@gmail.com

**Kata kunci:** ektopik, kebuntingan, kucing.

### Pendahuluan

Implantasi merupakan proses perlekatan blastosis pada rahim, sehingga terjadi hubungan antara selaput extraembrionik dengan selaput lendir rahim. Implantasi terdiri dari tiga macam yakni, implantasi superfisial (sentral), implantasi eksentrik, implantasi interstisial (profundal). Implantasi pada kucing merupakan implantasi superfisial, yakni terjadinya perlekatan blastosis di ruang lumen rahim.

Kebuntingan ektopik adalah kebuntingan yang terjadi di luar rahim, yang disebabkan kelainan tempat implantasi. Kelainan-kelainan tempat implantasi dapat menyebabkan kebuntingan tuba, kebuntingan ampula, kebuntingan abdominal, dll. Adanya kebuntingan ektopik memberi keterangan bahwa blastosis dapat berkembang di tempat lain selain rahim. Penyebab dan mekanisme yang mengarah ke implantasi ektopik dari ovum pada hewan tidak sama atau selalu jelas. Tujuan dari makalah ini adalah untuk meninjau pengetahuan tentang kebuntingan ektopik pada kucing.

### Kejadian Kasus

Kucing Cleo (persia, betina, 3 tahun, *white smoky*) dibawa ke klinik dengan anamnesa sebagai berikut; terjadi penurunan nafsu makan dan minum sejak tiga hari lalu, kondisi umum lemas, muntah, keluar cairan keruh dari vulva, dua minggu lalu baru melahirkan 9 ekor anak. Gejala klinis yang tampak yaitu: lemas, muntah, keluar *discharge purulent* dari vulva, dan *panting*. Hasil pemeriksaan fisik diketahui berat badan 4kg, suhu tubuh 40,3°C, turgor kulit kembali perlahan, CRT 2-4 detik, palpasi abdomen teraba benda asing. Hasil USG menunjukkan adanya fetus di luar uterus. Diagnosa pembeding uterus tumor, pyometra. Diagnosa kebuntingan ektopik. Prognosa fausta.

Tindakan yang dilakukan yaitu operasi *ovariohisterctomy*. Terapi *post* operasi antara lain, pemberian infus intravena asering, antibiotik Baytril® (Enrofloxacin) 5mg/Kg BB sekali sehari, prednisone 0,5mg/Kg BB dua kali sehari, vitamin B kompleks sekali sehari.

## Pembahasan

Kasus kebuntingan ektopik pada kucing Cleo ini merupakan *abdominal pregnancy* atau kebuntingan ektopik pada rongga abdomen. Hal ini disebabkan oleh karena jumlah fetus yang dikandung sangat banyak (10 ekor) sehingga ada kemungkinan terjadinya *rupture* (robek) pada uterus atau tuba falopi salah fetus berkembang rongga abdomen. Banyaknya referensi mengenai kebuntingan ektopik pada hewan domestik khususnya pada kucing, adalah mencolok. Semua kasus adalah kebuntingan abdominal (primer atau sekunder) [1].

Terlambatnya diagnosa pada kasus ini menyebabkan kematian fetus yang berkembang pada tuba falopi tersebut dan menyebabkan pembusukan dan infeksi pada rongga abdomen & saluran reproduksi. Hal ini ditunjukkan dengan adanya *discharge purulent* yang keluar dari vulva. Kebanyakan kasus kebuntingan ektopik, seringnya terlambat terdiagnosa, oleh karena tidak adanya gejala-gejala klinis yang tampak pada pasien [2]. Ketika gejala klinis muncul (nafsu makan berkurang, lemas, muntah, dll) biasanya berhubungan dengan adanya infeksi sekunder [3], atau gangguan mekanis organ perut, adanya nekrosis jaringan ektopik [4] tidak ada hubungan yang jelas antara durasi kebuntingan ektopik dengan kemunculan gejala klinis [1].

Terapi yang dilakukan pada kasus kucing Cleo adalah dengan operasi pengangkatan rahim hingga ovarium (*ovariohysterectomy*). Satu – satunya terapi yang tercatat dalam daftar pustaka untuk kasus kebuntingan ektopik adalah operasi pengangkatan, baik dengan atau tanpa *ovariohysterectomy* [4]. Hal ini mungkin disebabkan oleh kenyataan bahwa dalam kebanyakan kasus, diagnosa cenderung telat diketahui atau baru diketahui setelah dilakukan nekropsis.

## Simpulan

Kasus kebuntingan ektopik pada kucing Cleo ini merupakan *abdominal pregnancy* atau kebuntingan ektopik pada rongga abdomen yang disebabkan oleh karena adanya kerobekan pada uterus atau tuba falopi. Terapi yang dilakukan yaitu operasi *ovariohysterectomy*.

## Daftar Pustaka

- [1] Nack RA 2000 Theriogenology question of the month. An ectopic fetus. Journal of the American Veterinary Medical Association 217 182–184.
- [2] Lofstedt R 1989 Questions extrauterine development of fetuses. Journal of the American Veterinary Medical Association 194 326–327.
- [3] Hannon CA 1981 Mummified fetuses in a cat. Modern Veterinary Practice 62 133–134.
- [4] Johnson CA 1986 Disorders of pregnancy. Veterinary Clinics of North America Small Animal Practise 16 477–482.

O-043

## Gambaran Titer Antibodi Avian Influenza dengan Metode HA-HI pada Ayam Bangkok yang Dilalulintaskan Masuk ke Wilayah Provinsi Bengkulu

Iyan Kurniawan

Medik Veteriner Pertama, Stasiun Karantina Pertanian Kelas I Bengkulu

**Kata kunci:** Antibodi, Flu Burung, Mobilitas, Uji *Haemagglutination Inhibition*.

## Pendahuluan

Permasalahan flu burung di Indonesia baik pada unggas maupun pada manusia merupakan permasalahan yang harus mendapat perhatian serius dari berbagai pihak. Hal ini terkait dengan semakin meluasnya penularan dan penyebaran flu burung di Indonesia. Data mencatat kerugian kematian unggas periode Agustus – Desember 2003 sebanyak 4.179.270 ekor, Januari - Desember 2004 sebanyak 5.014.273 ekor, Januari - Desember 2005 mencapai 1.066.372 ekor

dan Januari - Desember 2006 mencapai 1.058.157 ekor [1], sedangkan kasus flu burung pada manusia hingga saat ini kasusnya semakin bertambah. Organisasi kesehatan dunia atau WHO (World Health Organization) mengkhawatirkan virus flu burung akan menjadi ancaman serius di kawasan Asia. Bahkan organisasi PBB (Perserikatan Bangsa-Bangsa) menyatakan flu burung lebih berbahaya dari penyakit SARS (*severe acute respiratory syndrome*) akibat potensi atau kemampuan virus ini untuk mengakibatkan pandemi atau peristiwa letupan dan penyebaran penyakit menular yang terjadi secara cepat dan melintas secara luas melewati batas negara dan benua [2]. Diperkirakan sedikitnya 7 juta orang akan meninggal dunia [3].

Selain itu, dampak berikutnya akibat flu burung adalah kerugian ekonomi yang sangat besar, khususnya bagi peternak unggas. Diperkirakan total kerugian peternak di Indonesia lebih dari Rp 1 triliun untuk periode Januari - Maret 2007 [1]. Juga dilaporkan hingga Agustus 2006, kerugian akibat flu burung, Thailand mengalami kerugian sebesar US\$ 1,2 miliar dan Vietnam US\$ 200 juta. Angka ini belum termasuk kerugian bagi negara - negara lainnya yang juga sangat besar akibat pemusnahan dan kematian unggas dengan tingkat kematiannya hingga 95 % [4]. Bahkan dalam perdagangan unggas Internasional, ketakutan masyarakat untuk mengkonsumsi produk unggas (daging ayam dan telur) sangat berpengaruh pada bisnis industri perunggasan secara global, seperti halnya masalah penyakit Sapi Gila (*bovine spongiform encephalopathy*) yang melanda Amerika Utara [5].

Menurut Soejoedono dan Handharyani [2] akibat flu burung dibedakan menjadi dua, yakni pada ternak unggas meliputi: unggas yang terkena penyakit flu burung akan menunjukkan gejala lengkap, mulai pernapasan, kemampuan produksi ayam, pencernaan dan syaraf yang berdampak pula dengan rusaknya sistem dan organ dalam termasuk limfoid, seperti bursa fabricius dan timus. Sedangkan gejala klinis flu burung pada manusia adalah seperti terkena flu biasa yang diikuti dengan kenaikan suhu tubuh sampai 39°C, sakit tenggorokan, batuk, sesak napas, dan keluar lendir bening dari hidung. Kondisi ini biasanya diperparah jika penderita tidak memiliki nafsu makan (anoreksia), diare, muntah dan peradangan paru - paru (pneumonia). Apabila tidak dilakukan penanganan yang baik maka dapat menyebabkan meninggal dunia.

Dampak lainnya yang juga akan mengikuti akibat flu burung adalah kerugian sektor pariwisata, turunnya investor diberbagai bidang, ditolaknya beberapa komoditi ekspor Indonesia, berimplikasi pada aspek sosial, kesejahteraan masyarakat, kondisi dan stabilitas nasional terganggu [4].

Mobilitas manusia, produk unggas, dan migrasi unggas ke wilayah Provinsi Bengkulu memungkinkan penyebaran virus Avian influenza. Mudahnya transportasi lokal dan regional akan lebih memungkinkan penyebaran virus ke area yang lebih luas. Salah satu cara untuk mengetahui penyebaran virus pada suatu daerah dapat dilakukan surveilans keterpaparan virus pada hewan. Secara alami, keterpaparan virus *Avian influenza* dapat membangkitkan respon pertahanan tubuh, yaitu pertahanan seluler dan pertahanan humoral. Pertahanan seluler diperankan oleh sel pertahanan inang yang ditujukan untuk membunuh virus yang berada di dalam sel inang. Pertahanan humoral diperankan oleh antibodi untuk menangkap virus yang terlarut di dalam cairan seperti di dalam darah, antibodi dapat mengenal antigen yang merangsang pembentukannya.

## **Bahan dan Metode**

**Ayam Bangkok yang dilalulintaskan masuk ke Provinsi Bengkulu.** Sampel sebanyak 50 ekor ayam bangkok diambil sepanjang tahun 2015 berasal dari berbagai wilayah di Indonesia yang dilalulintaskan masuk ke wilayah Provinsi Bengkulu. Sampel yang diperiksa berupa serum darah ayam yang diambil dari vena *axilaris* pada kiri atau kanan bawah sayap ayam. Sampel diambil dan diperiksa di Stasiun Karantina Pertanian Kelas I Bengkulu.

**Uji Haemagglutination Inhibition (HI Test).** Serum diinaktivasi di waterbath dengan suhu 56° C selama 30 menit. Menyiapkan mikroplate dasar V, baris A digunakan untuk kontrol positif dan baris B digunakan untuk sampel 1, baris C untuk sampel 2 dan seterusnya sesuai dengan jumlah sampel yang akan diuji. Masukkan 25 µl larutan PBS dengan menggunakan mikropipet

kedalam setiap sumur baris A, B, C dan seterusnya sesuai dengan jumlah sampel yang akan diuji. Tambahkan 25 µl serum standar Antibodi AI dengan menggunakan mikropipet kedalam sumur pertama baris A. Tambahkan 25 µl serum sampel dengan menggunakan mikropipet kedalam sumur pertama baris B untuk sampel no. 1, kemudian pada sumur pertama baris C untuk sampel no. 2 dan seterusnya sesuai dengan jumlah sampel yang akan diuji. Homogenkan campuran larutan PBS dengan serum standar dan PBS dengan serum sampel menggunakan Multichannel mikropipet, kemudian pindahkan 25 µl kedalam sumur kedua masing – masing baris. Lakukan hal serupa terhadap sumur-sumur berikutnya untuk memperoleh pengenceran serial hingga sumur kesebelas. Buang 25 µl campuran Antigen dan PBS dari sumur 11. Sumur 12 digunakan sebagai kontrol SDM. Tambahkan 25 µl Antigen 4 HAU dengan menggunakan multichannel mikropipet pada setiap sumur di semua baris yang digunakan kecuali sumur 12. Mix Mikroplate perlahan dengan mikroshaker kemudian inkubasi selama 30 menit pada suhu kamar. Tambahkan 25 µl larutan SDM 1 % dengan menggunakan multichannel mikropipet pada setiap sumur di semua baris yang digunakan. Mix Mikroplate perlahan dengan mikroshaker kemudian inkubasi selama 30 menit pada suhu kamar [6].

Apabila titer antibodi ayam menunjukkan positif meningkat mencapai 24 atau lebih, ayam tersebut dinyatakan sebagai ayam yang memiliki kekebalan yang protektif terhadap serangan *Avian influenza*. Ayam yang memiliki titer antibodi kurang dari 24, maka ayam tersebut dinyatakan sebagai ayam yang bersifat tidak protektif terhadap serangan *Avian influenza* [7].

### Hasil dan Pembahasan

Hasil pemeriksaan melalui uji HI terhadap 50 serum ayam yang dilalulintaskan masuk ke wilayah Provinsi Bengkulu menunjukkan bahwa sebanyak 50 sampel negatif mengandung antibodi (100%) sedangkan 0 sampel menunjukkan positif (0%) seperti yang ditunjukkan pada Tabel 1.

Tabel 1 Keberadaan antibodi serum ayam buras terhadap virus Avian Influenza pada ayam yang dilalulintaskan masuk ke Provinsi Bengkulu

Antibodi	Jumlah (ekor)	Presentase (%)
Negatif	50	100
Positif	0	0
Total	50	100

Titer antibodi yang dimiliki oleh ayam bangkok yang dimasukkan ke Provinsi Bengkulu sebesar 2<sup>0</sup> seperti ditunjukkan pada tabel 2.

Tabel 2 Titer antibodi ayam bangkok yang dilalulintaskan masuk ke Provinsi Bengkulu

Titer Antibodi	Jumlah (ekor)	Presentase (%)
2 <sup>0</sup>	50	100
2 <sup>1</sup>	-	-
2 <sup>2</sup>	-	-
2 <sup>3</sup>	-	-
2 <sup>4</sup>	-	-
2 <sup>5</sup>	-	-
2 <sup>6</sup>	-	-
2 <sup>7</sup>	-	-
2 <sup>8</sup>	-	-
Total	50	100

Protektivitas titer antibodi menunjukkan serum ayam bangkok yang dimasukkan ke Provinsi Bengkulu tidak memiliki antibodi yang bisa memberi protektif. Seperti pada tabel 3.

Tabel 3 Protektivitas titer antibodi ayam bangkok yang dilalulintaskan masuk ke wilayah Provinsi Bengkulu

Titer Antibodi	Jumlah (Ekor)	Prosentase (%)
Tidak Protektif (<2 <sup>4</sup> )	50	100
Protektif (>2 <sup>4</sup> )	0	0
Total	0	0

Menurut panduan dari OIE [7], uji HI memiliki sensitivitas tinggi karena dapat mendeteksi antigen HA virus AI subtipe H5 secara spesifik. Uji HI lebih spesifik dalam mendeteksi antigen HA yang dimiliki oleh subtipe H5, tetapi sulit membedakan virus AI yang berhasil diisolasi berasal dari subtipe H5N1, H5N2, atau H5N9. Jika hanya didasarkan pada uji HI, amat sulit untuk menentukan jenis subtipe. Oleh karena itu, konfirmasi diagnostik dengan RT-PCR atau pengurutan genetik menjadi syarat mutlak untuk mengarakterisasi subtipe H5N1 [8].

Hasil penelitian menunjukkan bahwa ayam bangkok yang dilalulintaskan masuk ke wilayah Provinsi Bengkulu memiliki titer antibodi Avian Influenza 2<sup>0</sup>. Hal ini menunjukkan bahwa dalam tubuh ayam yang dilalulintaskan masuk ke wilayah provinsi Bengkulu tidak terdapat antibodi yang menunjukkan telah terjadi infeksi atau paparan virus AI Subtipe H5N1 [9].

Pada Tabel 1 menunjuka titer antibodi 2<sup>0</sup> hal ini terjadi kemungkinan karena ayam bangkok yang dilalulintaskan masuk ke provinsi bengkulu belum divaksin *Avian Influenza* atau bisa juga ayam yang di lalulintaskan masuk ke wilayah bengkulu baru divaksin sebelum dilalulintaskan. Hal ini sesuai dengan pernyataan Rahardjo [10] yang menyatakan, bahwa berdasarkan standar OIE, 3 minggu setelah vaksinasi minimal terbentuk antibodi setinggi 2<sup>4</sup>. Setelah vaksin AI *inaktif* masuk ke dalam tubuh ayam, maka virusnya tidak perlu bermultiplikasi (memperbanyak diri) tetapi langsung memacu jaringan limfoid tubuh untuk membentuk kekebalan.

### Simpulan

Berdasarkan hasil pengujian laboratorium (HI test) didapatkan hasil (Tabel 1) bahwa ayam yang dilalulintaskan masuk kewilayah Bengkulu menunjukkan hasil negatif yang berarti ayam bangkok yang dilalulintaskan masuk kewilayah Indonesia tidak terinfeksi oleh Avian Influenza. Sedangkan pada Tabel 3 menunjukkan hasil ayam yang dilalulintaskan masuk ke wilayah Provinsi Bengkulu tidak memiliki titer antibodi protektif terhadap avian influenza sehingga rentan terkena Avian influenza mengingat di Provinsi Bengkulu Endemis Avian Influenza. Hal ini bisa dijadikan dasar dalam menentukan kebijakan bagi Provinsi Bengkulu dalam pengendalian Avian Influenza di Provinsi Bengkulu.

### Ucapan Terima Kasih

Penulis mengucapkan terima kasih kepada Stasiun Karantina Pertanian Kelas I Bengkulu atas bantuannya dalam penyelesaian penulisan ini.

### Daftar Pustaka

- [1] Sudarsono. 2007. Flu Burung Serang 30 Provinsi. Artikel di Koran Seputar Indonesia 31 januari 2007. Jakarta. Hal:01
- [2] Soejoedono RD, Handharyani E. 2005. Flu Burung. Depok: Penebar Swadaya
- [3] Direktorat Jenderal Pengendalian Penyakit dan Penyehatan Lingkungan (Dirjend PP dan PL). 2007. Situasi Flu Burung Pada Manusia di Indonesia. Bahan Diskusi FMITFB Wilayah Jawa Bagian Barat dengan Dirjend PP dan PL di Jakarta, 30 Januari 2007.
- [4] Siegel MS. 2006. Flu Burung Serangan Wabah Ganas dan Perlindungan Terhadapnya. Bandung: Kaifa
- [5] Aho P. 2004. The Ripples From Avian Influenza The Future of The World Poultry Industry. Artikel dalam Poultry International edisi Mei 2004.
- [6] Anonim. 1999. Manual Standar Metode Diagnosa Laboratorium Kesehatan Hewan, Direktorat Bina Kesehatan Hewan Dirjen Peternakan, Deptan.
- [7] OIE. 2014. Manual of Diagnostic Test and Vaccines for Terrestrial Animal. World Organisation for Animal Health.

- [8] Krafft AE, Russell KL, Hawksworth AW, McCall S, Irvine M, Daum LT, Taubenberger JL. 2005. Evaluation of PCR testing of ethanol-fixed nasal swab specimens as an augmented surveillance strategy for influenza virus and adenovirus identification. *J. Clin. Microbiol.* 4:1768-1775.
- [9] Elfidasari D, Riris LP, Agridzadana F. 2014. Deteksi Antibodi Akibat Paparan Virus Subtipe H5N1 pada Unggas Air Domestik di Sekitar Cagal Alam Pulau Dua. *Jurnal Al-Azhar Indonesia Seri Sains dan Teknologi, Vol. 2, No. 4*
- [10] Rahardjo Y. 2004. Avian Influenza, Pencegahan, Pengendalian dan Pemberantasannya: Hasil Investigasi Kasus Lapangan. Edisi I. PT Gallus Indonesia Utama. Jakarta.

O-044

## **Studi Kasus dan Profil Klinis *Canine Transmissible Venereal Tumor* pada Anjing Kintamani**

I Ketut Puja<sup>1\*</sup>, Ni Made Sawitri<sup>2</sup>, I Wayan Nico Fajar Gunawan<sup>3</sup>, I Made Kardena<sup>4</sup>

<sup>1,2</sup>Laboratorium Genetika dan Teknologi Reproduksi Veteriner, Fakultas Kedokteran Hewan Universitas Udayana, <sup>3</sup>Laboratorium Bedah dan Radiologi Veteriner, Fakultas Kedokteran Hewan Universitas Udayana, <sup>4</sup>Laboratorium Patologi Veteriner, Fakultas Kedokteran Hewan Universitas Udayana  
\*Korespondensi: asubali@unud.ac.id

**Kata kunci :** Anjing kintamani, transmissible venereal tumor, profil klinis.

### **Pendahuluan**

*Canine transmissible venereal tumor* (TVT) merupakan salah satu penyakit yang umumnya menyerang alat genetalia bagian luar baik anjing jantan maupun betina. Secara normal ditularkan melalui pemindahan sel tumor [1] pada saat koitus. Pada anjing jantan, tumor ini biasanya menyerang bagian cranial glans penis, mukosa preputium dan bulbus glandis. Pada anjing betina umumnya terdapat pada vestibulum atau vagina cauda serta bagian vulva. Tumor ini umumnya menyerang anjing umur 2-5 tahun. Penyakit ini merupakan tumor paling umum diderita pada anjing. Tumor ini menjadi perhatian karena menimbulkan gangguan perkembangan alat kelamin serta silus berahi [2].

Canine transmissible venereal tumor banyak ditemukan pada anjing yang hidup berkeliaran terutama di daerah tropis serta sub tropis terutama. Tumor ini dapat terjangkit pada semua ras anjing, namun beberapa ras anjing menampilkan risiko kejadian lebih tinggi. Hal ini menunjukkan bahwa ras merupakan predisposisi secara genetik kepekaan terhadap tumor. TVT merupakan tumor yang paling sering dijumpai pada anjing. Angka kejadian TVT berkisar antara 23% sampai 43%. Diagnosa TVT didasarkan pada anamnesa, gejala klinis. Peneguhan diagnosa berdasarkan gambaran sitologi [3]. Penelitian ini dilakukan untuk mengetahui angka kejadian serta profil klinis TVT pada anjing Kintamani yang dipelihara di Kabupaten Gianyar.

### **Bahan dan Metode**

Sampel yang digunakan adalah anjing Kintamani umur 5 bulan sampai 3 tahun yang dipelihara tersebar di Kabupaten Gianyar. TVT didiagnosa melalui pemeriksaan klinis. Peneguhan diagnosa dilakukan dengan pemeriksaan ulasan masa tumor pada alat kelamin secara mikroskopis. Anjing didiagnosis TVT bila secara klinis ditemukan adanya massa seperti *cauliflower*. Data mengenai tanda klinis, umur anjing serta lokasi tumor ditabulasi dan dianalisis secara kualitatif.

### **Hasil dan Pembahasan**

*Canine transmissible venereal tumor* (CTVT) adalah tumor yang umumnya dijumpai pada anjing yang hidupnya diliarkan. Tumor ini umumnya ditemukan pada organ genital. Pada studi ini, sebanyak 70 ekor anjing Kintamani umur berkisar antara 2,5 bulan sampai 6 tahun yang dipelihara pemilik anjing di Kabupaten Gianyar, diperiksa untuk mengetahui kejadian TVT. Pada

pemeriksaan klinis, ditemukan satu ekor anjing Kintamani jantan, umur 2 tahun tampak keluar darah dari penis. Secara makroskopis ditemukan bentukan massa menyerupai “cauliflower pada bagian pangkal penis. Konfirmasi terhadap diagnosis dilakukan dengan pemeriksaan secara mikroskopis. Pada ulasan smear ditemukan adanya sel bentuk bulat dan mengandung vacuola. Dari pemeriksaan klinis dan sitologis dipastikan anjing tersebut terjangkit TVT. Kejadian TVT pada anjing kintamani tergolong kecil dengan Prevalensi TVT pada anjing kintamani adalah 1,42%.

CTVT umumnya menyerang anjing berumur 2 sampai 5 tahun. Tumor sering ditemukan pada penis pada anjing jantan. Bila tumor tumbuh pada bagian caudal penis, kejadian TVT akan menunjukkan keluarnya darah dari penis. Profil klinis pada penelitian ini sama seperti yang digambarkan pada kejadian TVT pada anjing lainnya [2].

Dibandingkan kejadian TVT pada anjing di negara lain, prevalensi TVT pada anjing kintamani sangat kecil. Anjing Kintamani yang terjangkit TVT adalah anjing yang organ kelaminnya masih utuh dan sering berkeliaran ke luar rumah. Hal ini sangat memungkinkan terjadi penularan dengan anjing betina penderita TVT pada saat koitus. Anjing yang organ kelaminnya masih utuh dan sering berkeliaran di luar rumah mempunyai kemungkinan besar terkena TVT [4].

### **Simpulan**

Prevalensi TVT pada anjing kintamani sebesar 1,42%. Anjing Kintamani yang terdiagnosa TVT, merupakan anjing jantan yang hidupnya diliarikan. Umurnya 2 tahun dan tumor tumbuh pada bagian cauda penis.

### **Ucapan Terima Kasih**

Terima kasih diucapkan kepada anggota Himpunan Trah Anjing Kintamani Bali dan masyarakat yang memiliki anjing kintamani yang berdomisili di Kabupaten Gianyar, yang mengijinkan anjingnya digunakan untuk sampel penelitian.

### **Daftar Pustaka**

- [1] Birhan,G., Chanie,M. 2015. A Review on Canine Transmissible Venereal Tumor: from Morphologic to Biochemical and Molecular Diagnosis. *Academic Journal of Animal Diseases* 4(3): 185-195.
- [2] Flores,MLS, Jaro, MC., Recuenco, FC., Reyes, MF., Amparo,MRG.2012. Clinical Profile Of Canine Transmissible Venereal Tumor Cases. *Philipp J Vet Anim Sci* 2012, 38 (1): 63-72.
- [3] Lopes, PD., Santos, ACCA.,Silva, JES.2015. Canine transmissible venereal tumor in the genital area with subcutaneous metastases in the head - case report. *RPCV. 110 (593-594) 120-123.*
- [4] Simoni, R.,Knoll, JS. 2008. Canine transmissible venereal tumor: the cytologic clues. *Vet Med.* 296-304.

O-045

## **Kolibasilosis pada Kura-kura Brazil**

Dewa Ayu Putu Arie Serathan Supartha<sup>1</sup>, Sugeng Dwi Hastono<sup>2</sup>

<sup>1</sup>Arie Veterinary Services, Sidoarjo, Indonesia <sup>2</sup>Amanah Veterinary Services, Lampung - Indonesia

**Kata kunci:** Kura-kura brazil, ascites, *E. coli*, kolibasilosis.

### **Pendahuluan**

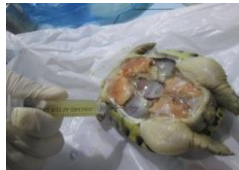Kura-kura brazil (*Trachemys scripta elegans*) merupakan hewan eksotik yang belakangan ini marak dijadikan hewan peliharaan sebagai oleh sebagian masyarakat Indonesia. Manajemen kandang dan pemberian pakan pada kura-kura Brazil yang tidak tepat dapat menjadi pemicu terjadinya sakit maupun penyakit. Hal ini merupakan peluang bagi dokter hewan praktisi untuk mengembangkan ilmu tentang hewan eksotik.

## Kejadian Kasus

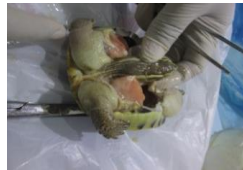Seekor kura-kura Brazil dengan berat 800 gram berumur sekitar 2 tahun, dilaporkan mati setelah seminggu terakhir mengalami sakit tanpa pengobatan. Dari anamnesa diperoleh informasi bahwa kura ini dipelihara di darat, di dalam bak berisi pasir, tanpa ada tempat berendam maupun air minum. Pakan diberikan sehari 2 kali, selama 1 tahun ini diberi udang putih. Udang tersebut disimpan pada freezer dan dilakukan *thawing* saat akan diberikan. Sesekali kura-kura tersebut dibiarkan berenang dalam wadah yang berisi air. Disaat berenang tersebut kura-kura sesekali minum air. Dua hari sebelum mati, tubuh kura-kura dilaporkan membengkak dan kehilangan nafsu makan.



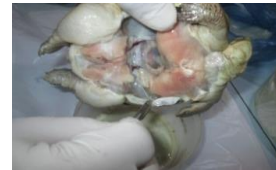Tubuh kura tampak membengkak



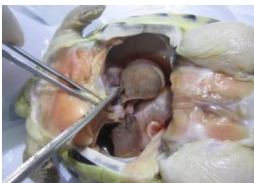Pengambilan cairan abdominal



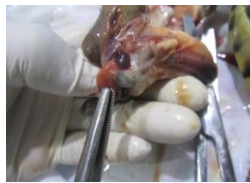Ekstrimitas anterior terlihat membesar



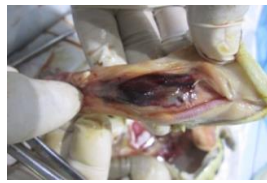Timbunan cairan pada muskulus dan rongga abdomen-thoraks



Pericardium menebal, keruh, dan timbunan cairan



Perdarahan pada organ visceral



Perdarahan pada daerah servikal



Cairan ascites yang berhasil dikeluarkan

**Perubahan Patologi.** Dari hasil pemeriksaan pasca mati (nekropsis) terlihat adanya kebengkakan pada seluruh bagian tubuh kura-kura Brazil tersebut. Palpasi pada daerah yang membengkak teraba agak lunak seperti berisi cairan. Pada saat plastron dibuka, terlihat timbunan cairan pada rongga abdominal dan thoraks. Sampel cairan abdominal diambil secara aseptis untuk dilakukan pemeriksaan laboratorium. Hampir semua bagian tubuhnya terisi oleh cairan, termasuk pada semua ekstrimitas dan muskulus. Cairan abdominal/thoraks yang berhasil dievakusi sebanyak sekitar 200ml. Jantung terlihat adanya timbunan cairan, selaput pembungkus jantung terlihat keruh dan menebal. Terjadi adanya titik-titik perdarahan pada mukosa gastrium. Terlihat adanya perdarahan pada semua organ visceral, *lien* terlihat berwarna kehitaman. Terjadi adanya perdarahan ekstra vaskuler pada daerah servikalis sisi sinistra.

**Uji Pendukung.** Sampel cairan ascites dikirim ke laboratorium untuk dikultur dan identifikasi terhadap infeksi bakteri – jamur. Organ visceral disimpan dalam larutan formalin 10% selanjutnya dilakukan pemeriksaan histopatologi. Dari hasil kultur dan identifikasi mikrobiologi, ditemukan adanya pertumbuhan bakteri *Escherichia coli*. Gambaran histopatologinya adalah terjadinya nekrosis yang bersifat difus pada mukosa gastrium – tunika muskularis, disertai infiltrasi netrofil dan limfosit, juga ditemukan koloni bakteri yang berbentuk batang pada epitel usus. Jantung terlihat adanya perdarahan, infiltrasi netrofil pada miokardium – epikardium, terlihat adanya akumulasi bakteri pada seluruh permukaan jantung. Terjadi kongesti pada pulmo, disertai infiltrasi limfosit dan akumulasi bakteri. Terlihat adanya akumulasi netrofil dan bakteri pada tubulus renalis, serta terjadi atrofi pada sebagian glomerulus.

**Diagnosa.** Dari pemeriksaan patologi anatomi dan laboratorium, kura-kura Brazil tersebut



mengalami septikemia dan ascites yang disebabkan oleh bakteri *Escherichia coli*, yang dikenal dengan istilah kolibasilosis.

### **Pembahasan**

Ascites yaitu keadaan lepasnya cairan (transudat atau eksudat) kedalam rongga abdominal diantara peritonium parietal – organ visceral. Kejadian ascites seringkali berkaitan dengan gagal jantung kongesti, defisiensi protein plasma akibat kehilangan protein pada penyakit/kerusakan ginjal-gastrointestinal (hipoproteinemia), obstruksi vena *cava* atau vena porta, peritonitis, ketidakseimbangan elektrolit (hipernatremia) dan sirosis hepar serta rupturnya vesika urinaria.

Kolibasilosis, yaitu penyakit bakterial yang disebabkan oleh bakteri *Escherichia coli*, yaitu bakteri gram negatif kelompok *Enterobacteriaceae*, yang seringkali ditemukan normal pada saluran pencernaan hewan. Patogenitas bakteri ini meningkat ketika kondisi kesehatan hewan sedang menurun, sehingga sering dikenal sebagai bakteri patogen oportunistik. Kolibasilosis menyebabkan terjadinya enteritis akut, inflamasi – hemoragi pada mukosa usus dan rongga tubuh, pembentukan fibrin pada dinding abdomen dan nekrosis.

Pemberian pakan tunggal berupa udang putih yang habitat hidupnya di air secara menerus dalam waktu yang lama diduga menjadi penyebab terjadinya ascites, kemungkinan disebabkan kandungan natrium air laut yang ada di tubuh udang menyebabkan hiponatremia yang menyebabkan ketidak seimbangan elektrolit sehingga terjadi gangguan sirkulasi dan osmolaritas, sehingga terbentuk cairan ascites. Perendaman kura-kura dalam waktu singkat namun frekuensinya lama menyebabkan kura-kura minum dalam jumlah yang banyak pada saat direndam. Kebiasaan kura-kura Brazil yang melakukan defekasi pada saat tubuhnya terendam air, tentu memberikan peluang kura-kura menelan sejumlah air yang tercemar fecesnya sendiri.

*Thawing* pada udang setelah dikeluarkan dari freezer tentu memberikan peluang tumbuhnya bakteri (*E. coli*). Kejadian ascites yang menyebabkan kondisi kesehatan tubuh kura-kura menurun, ditambah salahnya manajemen pemeliharaan serta kemungkinan pencemaran bakteri pada pakan-air, menyebabkan terjadinya infeksi yang sangat serius. Kerusakan berbagai organ akibat ascites, memudahkan terjadinya septikemia bakteri *E. coli* pada tubuh kura-kura, sehingga menyebabkan kematian.

### **Simpulan**

Kolibasilosis pada kura-kura Brazil tersebut sangat mungkin dipicu oleh ascites akibat kesalahan manajemen pemeliharaan – pakan.

### **Daftar Pustaka**

- [1] Ijong, F.G., 2015. *Mikrobiologi Perikanan dan Kelautan*, Rineka Cipta, Jakarta.
- [2] Tilley LP, Smith Jr FWK, 2000. *The 5-Minute Veterinary Consult*, Lippincott William & Wilkins, Philadelphia.
- [3] Delaney CA, 2000. *Exotic Companion Medicine Handbook for Veterinarian*, Zoological Education Network, Florida.

## Pengetahuan, Sikap, dan Praktik Masyarakat Pemilik Anjing terhadap Penyakit Rabies di Kabupaten Sukabumi

Ardilasunu Wicaksono<sup>1\*</sup>, Yusuf Ridwan<sup>1</sup>, Abdul Zahid Ilyas<sup>1</sup>, Etih Sudarnika<sup>1</sup>, Denny Widaya Lukman<sup>1</sup>, Usamah Afiff<sup>1</sup>, Agus Wijaya<sup>2</sup>, Koekoeh Santoso<sup>3</sup>, Sri Murtini<sup>1</sup>, Arifin Budiman Nugraha<sup>1</sup>, Ronald Tarigan<sup>3</sup>, Eddy Sukmawinata<sup>1</sup>

<sup>1</sup>Departemen Ilmu Penyakit Hewan dan Kesehatan Masyarakat Veteriner, <sup>2</sup>Departemen Klinik, Reproduksi, dan Patologi, <sup>3</sup>Departemen Anatomi, Fisiologi, dan Farmakologi. Fakultas Kedokteran Hewan, Institut Pertanian Bogor. Jl. Agatis Kampus IPB Dramaga Bogor 16680

\*Korespondensi: vetsunuedu@gmail.com

**Kata kunci:** rabies, pengetahuan, sikap, praktik, masyarakat.

### Pendahuluan

Provinsi Jawa Barat merupakan provinsi di Indonesia yang dilaporkan belum bebas rabies dan tengah mencanangkan terbebas dari rabies pada tahun 2018. Beberapa kota/kabupaten di Jawa Barat merupakan sumber pemasok anjing untuk beberapa daerah di DKI Jakarta, Jawa Tengah dan Sumatera Barat. Kabupaten Sukabumi merupakan satu diantara beberapa Kabupaten di Provinsi Jawa Barat yang belum bebas rabies karena masih dilaporkan adanya kasus gigitan Hewan Penular Rabies (HPR) dan kasus positif rabies [1]. Oleh karenanya penyakit rabies harus ditangani secara serius melalui program-program pengendalian yang dilakukan. Selain penanganan hewan penular rabies, kesadaran dan kepedulian masyarakat terhadap penyakit rabies dan tatacara pemeliharaan anjing juga menjadi faktor yang sangat penting untuk diketahui. Dengan demikian diperlukan data awal mengenai kondisi pengetahuan, sikap dan praktik masyarakat pemilik anjing terhadap penyakit rabies. Penelitian ini bertujuan untuk mengukur pengetahuan, sikap, dan praktik masyarakat pemilik anjing terhadap rabies yang kemudian akan bermanfaat bagi program pengendalian rabies selanjutnya. Kesuksesan pembebasan rabies di Kabupaten Sukabumi sangat bergantung pada peran serta masyarakat untuk bersama-sama memberantas penyakit rabies di wilayahnya.

### Bahan dan Metode

Pada penelitian ini, sebanyak 141 orang masyarakat pemilik anjing dipilih sebagai sampel/responden. Responden diambil dari dua kecamatan di Kabupaten Sukabumi yaitu sebanyak 66 orang dari Kecamatan Jampang Tengah dan 75 orang dari Kecamatan Cisolok. Metode pengambilan data menggunakan kuesioner yang telah disusun secara terstruktur dengan mewawancarai responden terkait karakteristik responden, pengetahuan, sikap, dan praktik responden terhadap rabies. Data hasil penelitian kemudian diolah dan dijabarkan secara deskriptif.

Karakteristik responden merupakan keadaan yang menjadi ciri khas dari suatu kelompok masyarakat di suatu wilayah. Data penelitian menunjukkan terdapat beberapa karakteristik masyarakat yang dinilai dapat menjadi faktor risiko kejadian rabies dikarenakan keterbatasan mereka untuk dapat memiliki pengetahuan yang baik (Tabel 1).

Hasil penelitian menunjukkan bahwa mayoritas (75.8%) responden memiliki tingkat pendidikan yang rendah dan sebagian besar (56.7%) belum pernah mendapatkan informasi tentang rabies. Sebagian besar (59.6%) responden bekerja sebagai petani dengan tingkat pendapatan masyarakat yang tergolong rendah (69.5%). Secara statistik tingkat pendapatan berhubungan nyata ( $\chi^2= 9.959$ ,  $p= 0.006$ ) terhadap pengetahuan responden dan hal ini sesuai dengan penelitian yang pernah dilakukan [2] dan dilaporkan pula ada yang berpengaruh terhadap sikap [3]. Hal yang menarik adalah umumnya (62.4%) masyarakat memelihara anjing untuk berburu babi hutan. Selanjutnya data yang diperoleh adalah hasil pengukuran

pengetahuan, sikap, dan praktik responden yang dinilai dapat menjadi faktor risiko kejadian rabies (Tabel 2).

## Hasil dan Pembahasan

Tabel 1 Karakteristik responden yang dapat menjadi faktor risiko kejadian rabies

Karakteristik responden	Jumlah responden (orang)	Persentase (%)
Pendidikan masyarakat rendah		
Tidak sekolah	15	10.6
SD	92	65.2
Pekerjaan sebagai petani/buruh tani	84	59.6
Tingkat pendapatan rendah (<1 juta / bulan)	98	69.5
Tidak pernah mendapatkan informasi tentang rabies	80	56.7
Memelihara anjing untuk berburu	88	62.4

Data pada Tabel 2 memperlihatkan bahwa terdapat beberapa hal terkait pengetahuan, sikap, dan praktik masyarakat yang masih dinilai buruk dan dapat meningkatkan risiko kejadian rabies di lingkungannya. Terlihat bahwa pengetahuan tentang gejala rabies dan vaksinasi masih kurang, keyakinan akan penularan dan bahaya rabies kepada manusia masih rendah, dan tingginya praktik masyarakat yang masih melepasliarkan anjing peliharaannya dan banyak yang belum pernah melakukan vaksinasi rabies pada anjing peliharaannya. Disamping itu, analisis menunjukkan bahwa pengetahuan masyarakat berhubungan nyata ( $p= 0.000$ ,  $r= 0.275$ ) terhadap sikap mereka tentang rabies.

Tabel 2 Pengetahuan, sikap dan praktik responden yang dapat menjadi faktor risiko rabies

Peubah	Jumlah responden	Persentase (%)
Pengetahuan		
Tidak mengetahui tentang gejala rabies	58	41.1
Tidak mengetahui bahwa vaksinasi rabies harus dilakukan pada anjing sehat	77	54.6
Sikap		
Setuju bahwa rabies tidak dapat menular ke manusia	47	33.3
Setuju bahwa anjing yang menggigit harus segera dibunuh	124	87.9
Setuju bahwa rabies tidak mematikan manusia	36	25.5
Praktik		
Anjing dibiarkan berkeliaran di luar rumah	121	90.1
Anjing peliharaan tidak pernah divaksinasi rabies	116	82.3
Hasil pengukuran		
Responden dengan pengetahuan buruk	32	22.7
Responden dengan sikap buruk	3	2.1
Responden dengan praktik buruk	89	63.1

## Simpulan

Dari hasil penelitian dapat disimpulkan bahwa masyarakat pemilik anjing di Kabupaten Sukabumi memiliki beberapa karakteristik yang dapat memungkinkan terjadinya rabies seperti tingkat pendidikan dan akses informasi terkait rabies yang masih rendah. Selain itu, umumnya masyarakat pemilik anjing memiliki praktik yang dinilai buruk terkait penanganan rabies.

## Ucapan Terima Kasih

Terima kasih diucapkan kepada Ditjen DIKTI yang telah mendanai penelitian ini yang merupakan bagian dari skim Penelitian Institusi tahun 2016.

## Daftar Pustaka

[1] Safitri V. 2015. Penilaian Risiko Kualitatif Pemasukan Virus Rabies dari Kabupaten Sukabumi ke DKI

Jakarta melalui Anjing [tesis]. Bogoe (ID): Institut Pertanian Bogor.

- [2] Guadu T, Shite A, Chanie M, Bogale B, Fentahun T. 2014. Assessment of Knowledge, Attitude and Practices about Rabies and Associated Factors: In the Case of Bahir Dar Town. *Global Veterinaria* 13(3):348-354.
- [3] Ali A, Ahmed EY, Sifer D. 2013. A Study on Knowledge, Attitude and Practice of rabies among residents in Addis Ababa, Ethiopia. *Ethiopia Veterinary Journal* 17(2):19-35.

O-047

## Gambaran Histopatologi *Feline Panleukopenia Virus* pada Kucing Domestik

Aidah Rahmanita<sup>\*1</sup>, Soedarmanto Indarjulianto<sup>2</sup>, Sitarina Widyarini<sup>3</sup>, Sugiyono<sup>3</sup>, Kurnia<sup>1</sup>, Asmarani Kusumawati<sup>1</sup>, Sri Hartati<sup>1</sup>

<sup>1</sup>Rumah Sakit Hewan Prof. Soeparwi Fakultas Kedokteran Hewan, Universitas Gajah Mada. <sup>2</sup>Departemen Ilmu Penyakit Dalam Fakultas Kedokteran Hewan, Universitas Gajah Mada, <sup>3</sup>Departemen Patologi Fakultas Kedokteran Hewan Universitas Gajah Mada. Jl. Fauna No. 1 Karangmalang, Yogyakarta 55284  
\*Korespondensi: aidah.rahmanita@gmail.com

**Kata kunci:** *feline panleukopenia virus*, kucing, leukopenia.

### Pendahuluan

Penyakit feline panleukopenia merupakan penyakit infeksius yang menyerang saluran pencernaan kucing maupun anjing. Penyakit yang juga menimbulkan kerugian ini disebabkan oleh *Canine parvovirus* tipe-2 dan *Mink enteritis virus*. Nama lain penyakit ini yaitu panleukopenia, *cat distemper*, *feline enteritis*, dan *mink enteritis* merupakan sinonim dari penyakit ini [1]. Transmisi virus melalui kontak langsung antara kucing maupun kontak tidak langsung dengan benda yang terkontaminasi virus. Sel epitel pada saluran pencernaan, sumsum tulang dan jaringan limfoid merupakan tempat virus bereplikasi dengan cepat [2].

### Kejadian Kasus

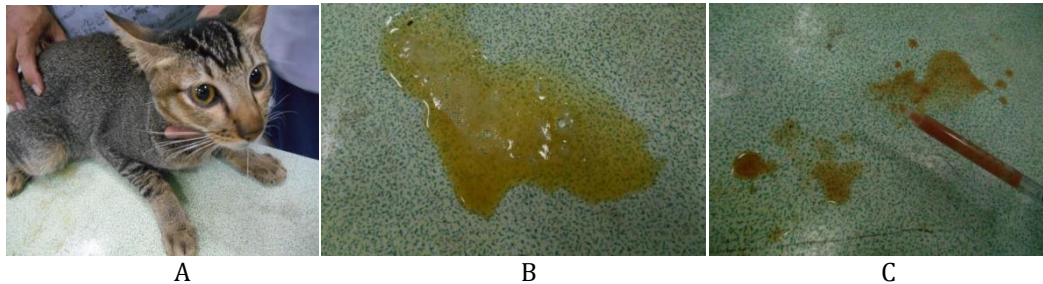
Pemeriksaan dilakukan terhadap kucing domestik jantan dengan berat badan 2,5 kg. Kucing sudah tiga hari tidak mau makan dan minum, sejak satu hari yang lalu muntah satu kali berupa cairan kekuningan dan ditemukan cacing seperti karet gelang, belum pernah divaksin dan diberi obat cacing, satu saudara kucing itu mati karena muntaber seminggu yang lalu.

Hasil pemeriksaan klinis menunjukkan bahwa ekspresi muka lesu dengan kondisi tubuh sedang. Frekuensi nafas 48 x/menit, pulsus 192 x/menit, dan temperatur 40,3 °C. Pemeriksaan kulit dan rambut menunjukkan rambut kusam dan turgor kulit jelek. Pemeriksaan selaput lendir konjunktiva mata sianotik dan *Capillary Refil Time* (CRT) > 2 detik. Pemeriksaan kelenjar limfe menunjukkan limfoglandula retropharyngealis bengkak. Tipe pernafasan thoracoabdominal, auskultasi suara bronkhial. Pemeriksaan sistem peredaran darah sistol-diastol dapat dibedakan. Pemeriksaan sistem pencernaan menunjukkan bau mulut amis, palpasi abdomen terdapat krepitasi pada usus, anus kotor. Pemeriksaan sistem kelamin dan perkencingan, palpasi ginjal tidak ada pembengkakan dan palpasi vesica urinaria kosong. Pemeriksaan sistem saraf, reflek pupil, palpebral, dan reflek pedal baik. Hasil pemeriksaan hematologi rutin menunjukkan kucing mengalami leukopenia dan trombositopenia. Sampel feses diambil untuk deteksi cepat menunjukkan hasil positif. Kucing dilakukan penanganan dengan *fluid therapy* menggunakan infus Ringer Lactat dengan pemberian kombinasi obat trimethoprim dan preparat sulfa serta anti muntah metoclopramide. Setelah hari kedua treatment kucing mati kemudian dilakukan nekropsi untuk mengetahui perubahan secara mikroskopik.

### Hasil dan Pembahasan

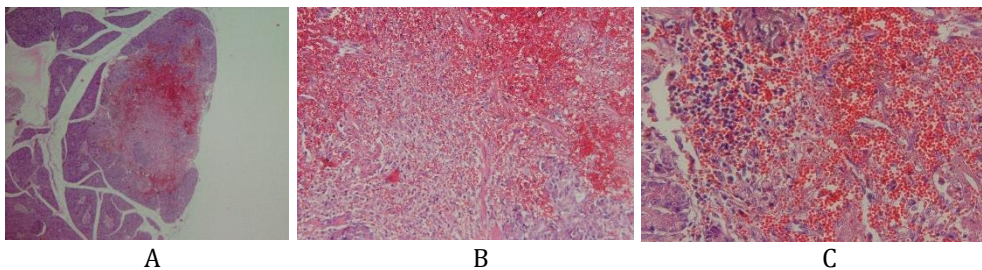
Pemeriksaan klinis dan pemeriksaan darah serta uji serologis, kucing didiagnosa Feline

Panleukopenia. Virus Feline Panleukopenia akan menyerang sel darah putih dan merusak trombosit baik disirkulasi maupun di organ limfoid seperti timus, sum-sum tulang, limfonodus, limfa dan lempeng peyer. Organ yang terkait dengan sistem kekebalan tubuh yang mengalami kerusakan akan menyebabkan penurunan sistem imun. Oleh karena itu kondisi kucing akan mengalami immunosupresif sehingga infeksi lain seperti infeksi bakterial mengakibatkan keparahan kasus.

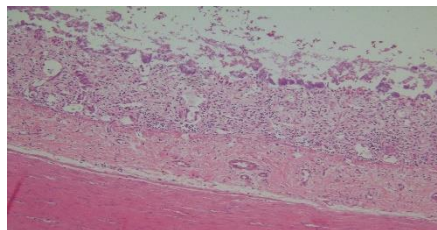


Gambar 1 Pemeriksaan fisik (A), diare dengan konsistensi cair (B), diare berdarah (C)

Pengamatan histopatologi pada pankreas tampak hemoraghi kromis serta infiltrasi sel radang yang didominasi oleh sel limfosit (Gambar 2A, 2B, 2C). Organ utama yang merupakan sel target virus panleukopenia yaitu usus, pada pemeriksaan histopatologi mengalami erosi sel epitel kripte liberkuhn serta atrofi vili interstinal (Gambar 3).



Gambar 2 Hemoraghi pankreas (A), hemorgahi kronis pada pankreas (B), Infiltrasi sel radang dominan limfosit (C)



Gambar 3 Erosi vili

### Simpulan

Hasil pemeriksaan fisik, pemeriksaan klinis dan pemeriksaan laboratoris menunjukkan bahwa kucing didiagnosa *Feline Panleukopenia Virus*.

### Daftar Pustaka

- [1] McGavin, M. Donald dan Zachary, Jaames F. 2007. *Pathologic Basis of Veterinary Disease fourth Edition*. Mosby Elsevier. Hal 379-380.
- [2] Boothe, Dawn, M. 2001. *Small Animal Clinical Pharmacology and Therapeutics*. WB Saunders Company. Philadelphia. Hal 283t, 246.

## Manajemen Kasus Cystitis pada Kucing Persia “Black”

Miyayu Soneta Sofyan<sup>1</sup>, Muhammad Herry Susanto<sup>2</sup>

<sup>1</sup>Departemen Kesehatan Fakultas Vokasi Universitas Airlangga Jl. Srikana 65 Surabaya 60286, <sup>2</sup>Klinik Intimedipet Jl. Baratajaya 2 no 52 Surabaya 60284

\*Korespondensi: intimedipetclinic@yahoo.com

**Kata kunci:** Cystitis, diagnosis, obstruksi, urin, vesica urinaria.

### Pendahuluan

Kucing merupakan hewan yang dikenal sebagai binatang peliharaan yang selalu dekat dengan manusia. Seiring dengan berkembangnya minat masyarakat untuk memelihara kucing sebagai hewan kesayangan, maka semakin tinggi pula kepedulian dan perhatian masyarakat terhadap kesejahteraan dan kesehatan hewan peliharaannya. Jenis pasien yang paling sering ditemukan di klinik, rumah sakit dan praktek hewan kecil adalah kucing. Hal ini disebabkan tingginya minat masyarakat untuk memelihara kucing yang juga memerlukan perawatan lebih dari pemiliknya.

Radang kemih merupakan penyakit yang paling sering terjadi pada kucing dan paling mengganggu. Radang pada kemih ini dalam dunia medis dikenal dengan nama *cystitis*. Beberapa diantaranya yang dapat menyebabkan cystitis adalah mulai dari pakan, stres, behaviour, trauma, infeksi dan lain-lain. Cystitis dapat dibedakan berdasarkan ada tidaknya obstruksi. Apabila kucing masih bisa urinasi maka diklasifikasikan sebagai cystitis non-obstructive. Sedangkan apabila kucing tidak bisa urinasi, maka diklasifikasikan sebagai cystitis obstructive, yang biasanya disebabkan oleh sumbatan sedimen kristal dan disertai infeksi. Apabila obstruksi telah terjadi pada vesica urinaria dan ditemukan adanya kristal yang mengendap, maka diklasifikasikan sebagai urolithiasis. Oleh karena itu jika tidak ditangani secara tepat, maka radang kemih ini dapat menyebabkan radang yang berlangsung kronis disertai sumbatan yang tidak jarang menyebabkan kematian pada kucing.

### Kejadian Kasus

Kucing persia bernama “Black” dengan jenis kelamin jantan, berwarna hitam, dan berumur ± 4 tahun mengeluhkan jalan pincang, urinasi keluar sedikit-sedikit dan di sembarang tempat (biasanya di pasir), kadang keluar darah pada saat urinasi, sejak tadi pagi, defekasi normal, makan dan minum normal.

Ca	Jam	T	P	R	Obat	Keterangan
<b>Senin</b> <b>16/05/2016</b>	08.00	39,3	78	90	Resep, injeksi	Pasang Kateter Sudah tidak ada urinasi, makan dan minum menurun
	21.30	39,1	126	42		
<b>Selasa</b> <b>17/05/2016</b>	08.00	39,2	110	42	Resep	Mau makan tapi sedikit
	11.00	38,7	126	36		
	14.00	38,7	120	36		
<b>Rabu</b> <b>18/05/2016</b>	06.00				Resep & Dexta 0,5 cc	Urinasi dan Defekasi (N)

Keterangan: T = temperatur, P = pulsus nadi, R = respirasi

Dari Pemeriksaan fisik yang tidak normal adalah suhu yang tinggi 40°C, palpasi sistem urogenital: abnormal (polakiuria, stranguria, hematuria, periuria) dan vesica urinaria tampak mengalami pembesaran. Pemeriksaan urin dilakukan semuanya memberikan hasil normal

kecuali positif ada darah dan bakteri. Diagnosa yang bisa kita tetapkan berdasarkan dari pemeriksaan fisik dan laboratorium adalah cystitis. Diagnosa banding pada kasus ini antara lain urolithiasis, nefritis, leptospirosis.

Tindakan dan terapi yang dilakukan antara lain dengan menginjeksikan anti inflamasi, dan anti biotik pada penanganan awal untuk mengeluarkan urin dilakukan pemasangan kateter, kemudian obat oral Vibramycin, Analsik, Dexamethasone dan Adona.

### **Pembahasan**

Berdasarkan anamnesa, pemeriksaan fisik, pemeriksaan mikroskopik, pemeriksaan laboratorium, dan roentgen yang dilakukan pada kucing "Black" maka diagnosa pada kucing "Black" adalah cystitis. Pada pemeriksaan mikroskopik tidak diketemukan adanya endapan kristal dan ditemukan eritrosit pada urine, sedangkan pada roentgen tampak adanya peningkatan densitas pada ginjal dan vesika urinaria sehingga tampak radiopaque. Hewan yang menderita cystitis akan mengalami rasa sakit pada daerah inguinal terutama ketika dipalpasi, selain itu adanya abnormalitas urinasi seperti hematuria, stranguria, pollakiuria, dan periuria merupakan gejala klinis dari cystitis pada kucing. Hasil pemeriksaan laboratorium urinalysis ditemukan pH 6.0, bakteri positif (+), dan darah positif (+++), hal ini menunjukkan telah terjadi infeksi bakteri dan menyebabkan peradangan pada vesika urinaria.

Setelah kateter terpasang, dilakukan fiksasi dengan menjahit kateter pada kulit hewan dan lubang kateter dihubungkan dengan infus set untuk mengeluarkan semua urin dan darah yang tersisa pada vesika urinaria. Kateter dibiarkan terpasang selama 2x24 jam dan selama itu dilakukan pemeriksaan terhadap kucing "Black" dengan mengamati temperature, pulsus, respirasi, dan urinasi. Obat injeksi Dexamethasone 0,5 cc (IM) diberikan pasca kateterisasi dan diulang pemberiannya dua kali sehari (pagi dan sore) selama lima hari. Selain pemberian obat injeksi, kucing "Black" juga mendapatkan terapi obat oral yang sudah diresepkan. Obat yang ada pada resep tersebut antara lain adalah Vibramycin, Analsik, Dexamethasone, Adona.

Dexamethasone merupakan obat corticosteroid golongan glucocorticoid yang mempunyai efek anti inflamasi sehingga bisa digunakan sebagai terapi untuk mengurangi peradangan yang terjadi pada vesika urinaria. Tetapi perlu diperhatikan penggunaan obat ini dalam jangka waktu lama tidak disarankan karena selain sebagai anti inflamasi, obat ini juga sebagai immunosupresan.

Analsik adalah kombinasi Metampiron 500 mg dan Diazepam 2 mg. Metampiron adalah suatu obat analgesik-antipiretik. Diazepam mempunyai kerja sebagai antiansietas, juga memiliki sifat relaksasi otot rangka. Kombinasi ini dimaksudkan untuk menghilangkan rasa nyeri dan spasme organ visceral. Indikasi pemberian obat ini adalah untuk meringankan rasa nyeri sedang sampai berat, terutama nyeri kolik dan nyeri setelah operasi dimana diperlukan kombinasi dengan tranquilizer. Hindari penggunaan jangka lama karena menimbulkan kelemahan otot dan ketergantungan fisik dan psikis.

### **Simpulan**

Berdasarkan anamnesa, pemeriksaan fisik, pemeriksaan mikroskopik, pemeriksaan laboratorium, dan roentgen yang dilakukan pada kucing "Black" maka diagnosa pada kucing "Black" adalah cystitis. Hematuria, stranguria, pollakiuria, dan periuria merupakan gejala klinis dari cystitis yang diderita kucing "Black".

### **Daftar Pustaka**

- [1] Birdsall K. 1998. Kidney and Urinary Tract Disorder. Di dalam: Kahn CM, editor. *The Merck/Merial Manual for Pet Health*. Home edition. New Jersey: Merck and Co., Inc. hlm. 283-300.
- [2] Colville J. 2002. The Urinary System. Di dalam: Colville T dan Bassert JM, Editor. *Clinical Anatomy and Physiology for Veterinary Technicians*. USA: MOSBY. Hlm. 304-317.
- [3] Elliot J. 2003. Canine dan Feline Nephrology and Urology. British Small Animal Veterinary Association. UK.

## Dermatitis Atopi pada Monyet Ekor Panjang (*Macaca fascicularis*) Albino

Diah Pawitri, I Nengah Budiarsa

Pusat Studi Satwa Primata, LPPM, IPB, Bogor. Jln. Lodaya II No, 3 Bogor  
Email: drh.diahp@gmail.com

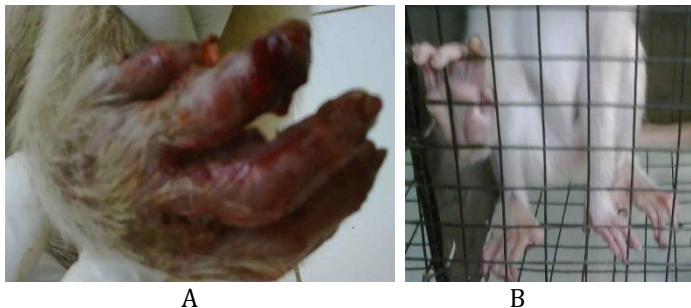**Kata kunci:** atopic dermatitis, Inflammatory, *Macaca fascicularis*, prednisone.

### Pendahuluan

Dermatitis atopi adalah peradangan kulit yang disertai dengan kegatalan yang kronis dan tidak menular dengan gejala tidak spesifik (*pathognomonis*). Pada satwa primata, gejala yang di timbulkan adalah kegatalan, bulu rontok, berkerak, pengelupasan kulit, hiperkeratosis, dan akantosis pada kasus kronik [1]. Lesio hanya terbatas pada daerah mandibula, leher, aksila, inguinal, ekstremitas dan interdigit [2]. Penyakit ini sering dijumpai pada manusia, 10-20% dari anak-anak dan 1-3% dewasa di negara industri menderita dermatitis atopi. Beberapa keadaan yang mempengaruhi dermatitis atopi adalah cekaman, perubahan suhu atau kelembaban udara, infeksi kulit oleh bakteri, dan makanan. Diagnosa dermatitis atopi ini di dasarkan pada anamnese, gejala klinis, dan pemeriksaan histopatologi biopsi jika memungkinkan [3]. Albino adalah ketidak hadiran pigmen yang merupakan inheriditer genetik dimana tubuh tidak dapat memproduksi atau mendistribusikan melanin [4].

### Kejadian Kasus

**Riwayat dan Gejala Penyakit.** *Macaca fascicularis* betina, Albino, umur 3 tahun, dikandangkan pada kandang kelompok anakan dengan pakan *monkey chow* dan buah-buahan. Satwa ditemukan menyendiri, dengan tingkah laku menggigit dan menggesekkan tangan dan kaki pada kandang.



Gambar 1 Inflamasi jari dan telapak tangan disertai pengelupasan kulit (A), keadaan kulit setelah pengobatan berakhir (B)

**Diagnosa.** Tahapan diagnosa yang dilakukan antara lain observasi tanda klinis, pemeriksaan fisik, pemeriksaan darah, hemogram, dan pemeriksaan mikroskopis dari kerokan kulit lapisan dalam. Hasil observasi gejala klinis dan pemeriksaan fisik menunjukkan hewan mengalami anoreksia, dehidrasi ringan, bilateral kebengkakan pada telapak tangan hingga jari-jari, pruritus, eritema, papula, berkerak, kulit terkelupas dan luka karena gigitan sendiri dan karena gesekkan pada kawat kandang. Perubahan pada inter digit kaki kanan berupa adanya pruritus, eritema, papula dan kulit terkelupas terutama pada jari kelingking bagian medial. Pemeriksaan mikroskopis kerokan kulit tidak di temukan parasit maupun spora atau hifa jamur, dan hasil pemeriksaan hematologi juga menunjukkan bahwa semua nilai parameter sel-sel darah masih dalam batas normal. Berdasarkan seluruh hasil pemeriksaan ditegakkan diagnosa dermatitis atopi.



**Pengobatan.** Pengobatan topikal yang diberikan yaitu hidrocortison asetat dikombinasikan dengan tiga jenis antibiotik, neomicin, bacitracin dan polimixin B [3]. Sedangkan pengobatan sistemik yang diberikan berupa injeksi enrofloxacin 5 mg/kg satu kali sehari *intra muscullar* selama 10 hari, dan vitamin E 3.75IU/kg *intra muscullar* selama 10 hari, prednison 0,5 mg/kg sehari dua kali (*bid*) untuk 3 hari kemudian turun dosis sehari sekali (*sid*) untuk 3 hari, kemudian dosis prednison di turunkan tiap 48 jam selama 3 hari dan dosis diturunkan setengahnya tiap 48 jam selama 3 hari [5]. Kondisi hewan membaik selama 10 hari pengobatan dan kulit terlihat normal kembali setelah pengobatan berakhir.

## Pembahasan

Patogenesis dari dermatitis atopi belum di ketahui dengan baik dan banyak faktor predisposisi yang mempengaruhi seperti genetika, lingkungan, agen infeksi, disfungsi epidermal pembatas (*barier*), dan respon imunologi [3]. Penyebab atopi dermatitis yang berhubungan dengan kerusakan *barier* epidermal adalah perubahan struktur protein, enzim epidermal protease dan penghambat protease (protease inhibitor), sedangkan kelainan dasar genetika pada dermatitis atopi ditandai dengan kecenderungan individu untuk membentuk antibodi berupa imunoglobulin E (IgE) spesifik, jika berhadapan dengan alergen yang umum dijumpai. Dermatitis atopi pada satwa primata biasanya terkait dengan reaksi alergi, di laporkan pada *Macaca fuscata* atopi yang diakibatkan karena terekspos serbuk sari [1]. Dermatitis atopi ini merupakan inflamasi pada kulit dengan gejala yang tidak *pathognomonis* dan tidak ada pengobatan tunggal yang berhasil, kriteria utamanya berupa pruritus, eritema, makulopapula, kulit berkerak, pengelupasan kulit, lesio terbatas pada daerah tubuh yang sedikit ditumbuhi rambut, dan sejarah alergi akan memperkuat diagnosa kondisi ini.

Dilaporkan *Macaca mulata* betina berumur 1 tahun mengalami pruritus, erithema, alopecia, kulit berkerak, dan lesio hanya pada daerah ventral tubuh, ekstremitas, serta interdigit. Kerokan kulit tidak di temukan parasit, hemogram dan kimia darah normal, tes hipersensitifitas, dan kultur jamur negatif kemudian di diagnosa atopi dermatitis [2]. Begitu pula seekor *Macaca mulata* dewasa betina didiagnosa dermatitis atopi dengan gejala pruritus, eritema, eksudatif, peradangan, alopesia, berkerak, dan kulit mengelupas pada ventral mandibula. Hasil pemeriksaan hematologi semua nilai dalam batas normal, kerokan kulit negatif parasit dan jamur, histopatologi biopsi ditemukan sel Mast dalam jumlah sedang, dan *superficial dermal fibrosis* juga dalam jumlah sedang [3].

Pada kasus ini riwayat alergis tidak diketahui, albino yang merupakan faktor heriditer genetik patut di duga menjadi salah satu predisposisi atopi. Berdasarkan gejala klinis dan pemeriksaan fisik terdapat spesifikasi lesio pada ekstremitas, dan inter digit yang disertai pruritik, bengkak, erithema, papula, kulit berkerak dan pengelupasan kulit. Hasil pemeriksaan mikroskopis tidak ditemukan adanya parasit dan jamur, dan ditunjang pemeriksaan hematologi dimana semua nilai dalam batas normal diagnosa atopi ditegakkan. Adanya luka pada jari tangan dan kaki akibat gigitan dan gesekan pada kandang karena hewan menderita kegatalan. Keadaan ini juga menyebabkan hewan tidak dapat mengambil makanan dan minum sehingga terjadi dehidrasi ringan.

*Cyclosporin* oral 5 mg/kg perhari sebagai *calcineurin inhibitor* adalah pengobatan yang di anjurkan [2]. Topikal pengobatan menggunakan tacrolimus seperti pada manusia pernah dilaporkan akan tetapi detil mekanisma kerja dari tacrolimus belum diketahui, secara umum adalah sebagai *calcineurin inhibitor*. Mengacu pada FDA (food and drugs) Amerika ada efek samping pengobatan menggunakan *calcineurin inhibitor* yaitu kanker kulit [3]. Oleh karena itu pada kasus ini dipilih pengobatan dengan cara lama menggunakan kortikosteroid yang terkendali dan kombinasi dengan antibiotika.

Pengobatan yang di berikan pada hewan ini adalah infus untuk mengatasi dehidrasi, pemberian antibiotika karena adanya luka-luka pada tangan dan kaki serta glukokortikoid dan vitamin. Pemilihan antibiotika *enrofloxacin* didasarkan pada kegunaannya untuk infeksi dermal, pemberian glukokortikoid dalam hal ini prednison sebagai pengobatan atopi dan eksema, sedangkan vitamin E sebagai anti inflamasi yang memiliki efek saling menguatkan dengan

steroid [6]. Topikal pengobatan dengan kortison (hidrocortison asetat) dikombinasikan dengan antibiotika (Neomicin, Bacitracin, Polimixin B) sangat membantu mencegah kerusakan kulit yang lebih parah, karena bisa mengurangi ruam dan mengendalikan rasa gatal, tetapi penggunaannya tidak dalam waktu panjang.

Sangat sulit membuat diagnosa dan rencana pengobatan pada dermatitis atopi pada satwa maupun manusia. Hal itu karena tidak adanya gejala yang *pathognomonis* dan tes diagnostik yang definitif sehingga diagnosa penyakit ini hanya berdasarkan pada kesimpulan dari riwayat penyakit (anamnese), kegatalan, berbagai gejala lesio pada kulit, lokasi lesio, dan jika dilakukan histopatologi biopsi dengan ditemukannya sel mast dan eosinofil. Faktor gatal dengan derajat bervariasi merupakan faktor terpenting, bahkan dinyatakan dermatitis atopi tidak akan muncul bila pada rasa gatal tersebut tidak dilakukan garukan.

## Simpulan

Pengobatan injeksi menggunakan antibiotika, pemberian glukokortikoid, vitamin dan pengobatan topical dengan kortison dikombinasikan dengan triple antibiotika efektif untuk pengobatan atopi dermatitis pada *Macaca fascicularis*.

## Daftar Pustaka

- [1] Bielitzki, JT. 1998. Integumentary System. In: Bennett B.T., Christian R.A., Roy H. (Eds): Nonhuman Primates In Biomedical Research Diseases. p: 371. Academic Press, San Diego, USA.
- [2] Ovadia,S, Wilson SR, Zeiss CJ.Successful cyclosporine treatment for atopic dermatitis in a rhesus macaque (*Macaca mulatta*) 2005. *Comparatif medicine* 2005 April; 55(2):192-6.
- [3] Torreilles,SL, Richard HL,Stephen AF,Diane EM. 2009. Tacrolimus Ointment: A novel and effective topical treatment of localized atopic dermatitis in a Rhesus Macaque (*Macaca mulatta*). *Jurnal Am Assoc Lab Animal Sci.* May; 48(3):307-311.
- [4] Vancoillie, G, Lambert, J, Naayert, JM (1999). Melanocyte Biology and Its Implications for The Clinician. *European Journal of Dermatology*, Vol 9(3).pp. 241-251.
- [5] Hrapkiewicz, Karen and Leticia Medina. 2007. *Clinical Laboratory Animal Medicine an introduction* 3rd ed. Blackwell Publishing Professional 2121 State Avenue Iowa, USA.
- [6] Allen, DG., John KS., Dale AS., Peter DC., Petra MB. 1993. *Hanbook of Veterinary Drugs.* J.B. Lippincott Company. Philadelphia, USA.

O-050

## Limfocytik-Plasmacytic Gingivitis Stomatitis pada Kucing

Diah Pawitri, Royama Sari, Nova Anggraini, Chandra Haryani, SW Kusumawardhani

Praktek Dokter Hewan Bersama 24 jam drh. Cucu K sajuthi, dkk Sunter Jakarta Utara  
Email: drh.diahp@gmail.com

**Kata kunci:** Gingivitis, Stomstitis, kortikosteroid, limfosit.

## Pendahuluan

Feline Limfocytic-plasmacytic gingivitis stomatitis (LPGS) atau kaudal kronik gingivitis stomatitis (CGS) adalah peradangan yang menyebabkan lesio erosi dan proliferasi pada oral mukosa. Terapi penyakit ini susah dan membuat frustrasi. Penyakit ini menyerang juga pada kucing usia muda dan harus di terapi seumur hidupnya [1]. Penyebab belum di ketahui tetapi sering berkorelasi dengan virus Fe LV, FIV, FCV, dan *Bartonella* sp. Karakteristik kasus ini adalah dengan adanya infiltrasi plasma sel, limfosit dan makrofag [2].

## Kejadian Kasus

**Anamnese dan Signalment.** Kucing jantan dan betina pada segala usia terutama usia muda, lebih banyak pada ras siamese, Persian, abysinian dan kucing lokal/kucing kampung.

**Gejala Klinis.** Anoreksia dengan kondisi gusi, bibir, lidah pharyng/bagian caudal mulut merah/Strawberry jam, bengkak, erosi, halitosis, dysphagia, saliva berdarah.

**Diagnosa.** Berdasarkan gejala klinis, hasil pemeriksaan rongga mulut dengan di anestesi, komplrit hemogram, pemeriksaan virus, dan histopatologi biopsi.

**Manajemen CGS/LPGS.** Kebersihan rongga mulut yang terutama, kemudian antimikrobia, anti inflamasi dengan kortiko steroid medrol/prednisolone 2-4 mg/kg sid tapper dosis, atau NSAID meloxicam 0,2 mg/kg sid, ekstraksi gigi molar/premolar, imunosupresan (azathioprine 1.5-3 mg/kucing/48 jam), imunomodulator (interferon 1 milion unit/kg sc 5 kali Injeksi, oral cyclosporin 5mg/kg 2 hari sekali selama 6-8 minggu, myocrisin 1mg/kg im seminggu sekali selama 4 bulan, thalidomide), diet hidrolisa protein.

## **Pembahasan**

Kasus CGS/LPGS penyebabnya masih belum di ketahui pasti sehingga menyulitkan pemilihan pengobatan yang tepat, belum ada terapi yang sukses menyembuhkan kasus ini jadi tujuan pengobatan adalah kucing mau makan, tidak merasa sakit, dan merasa nyaman [2]. ekstraksi pre molar dan molar membantu persembuhan 50% dari kasus, umumnya klinisi menggunakan terapi cortikosteroid tetapi perlu berhati hati dengan efek samping obesitas dan diabetes. Antibiotika, interferon, cyclosporin, kemoterapeutik agen dan yang terbaru di berikan kombinasi *bovine Lactoferrine oral spray* dan *Piroxicam oral spray* perbaikan terlihat dalam 1 bulan [1]. Ekstraksi gigi tidak akan banyak membantu jika hasil pemeriksaan virus positif calici, dapat di coba dengan pemberian cyclosporin sebagai *chronic immunosuppressive therapy* [3].

Perlu deketahui perbedaan antara Feline chronic ginggivitis- stomatitis (CGS)/Feline lymphositic plasmositic ginggivitis stomatitis (LPGS) dan Feline eosinophilic granuloma complex (EGC), Patogenesis pada CGS/LPGS *immune mediated* dengan tipikal limfositik-plasmasitik inflamasi dan dapat berkorelasi dengan infeksi virus. EGC patogenesis lebih kepada hipersensitifitas dan menyebabkan indolent ulcer pada bibir dan oral mukosa [3].

Pada gambaran histopatologi CGS/LPGS ditemukan adanya sel- sel radang mononokleus bercampur dengan sel-sel plasma dalam jumlah besar. Gambaran hematologi terjadi hiperglobulinemia karena kronik inflamasi. Pengaturan diet makanan menjadi faktor penting keberhasilan penanganan kasus LPGS, diet Hidrolisa protein (feline Z/D) atau diet untuk kucing bermasalah atopi dermatitis dapat di berikan [2].

## **Simpulan**

Pengetahuan tentang LPGS di perlukan untuk penanganan dan managemen pengobatan pada kucing penderita secara tepat mengingat tidak ada obat yang menyembuhkan kasus ini.

## **Daftar Pustaka**

- [1] Chang SC. 2015. Lymphocytic-Plasmacytic Ginggivitis Stomatitis in Cat. Proceedings Asian Meeting of Animal Medicine Specialties. Kuala Lumpur.
- [2] Caiafa A. 2013. Introduction to Veterinary Dentistry. Continuing Education PDHI-ADHPHKI-IPB. Bogor (ID).
- [3] Poli G. 2012. Dysphagia and Oral Diseasea. The Mini Vet Guide to Companion Animal Medicine.