

## Extra-hepatic biliary duct obstruction pada anjing ras Dachshund†

Nicolas Edward Christanto Kartjito<sup>1</sup>, Siti Aisyah Rahmalia Effendi<sup>1</sup>, Gamelita Rizkawandi Solinda<sup>2</sup>, Setyo Widodo<sup>3</sup>, Sus Derthi Widhyari<sup>3</sup>, Retno Wulansari<sup>3</sup>, Agus Wijaya<sup>3</sup>, Fitriya Nur Annisa Dewi<sup>3</sup>, Deny Setyo Wibowo<sup>3</sup>, Anita Esfandiari<sup>3\*</sup>

<sup>1</sup>Program Profesi Dokter Hewan, Sekolah Kedokteran Hewan dan Biomedis, Institut Pertanian Bogor

<sup>2</sup>Klinik Hewan Drh. Rajanti and Friends, Kota Tangerang Selatan, Kabupaten Tangerang

<sup>3</sup>Divisi Penyakit Dalam dan Patologi Klinik, Sekolah Kedokteran Hewan dan Biomedis, Institut Pertanian Bogor

**ABSTRAK:** Anjing jantan ras dachshund (Teckel) berwarna hitam, berusia 4 tahun dengan bobot badan 7,5 kg dibawa pemiliknya datang ke klinik hewan dengan keluhan muntah berulang. Hasil pemeriksaan hematologi menunjukkan polisitemia, leukositosis dan jumlah granulosit yang tinggi. Hasil uji biokimia darah menunjukkan peningkatan pada aktivitas SGPT/ALT, GAMA-GT, total bilirubin, total protein, albumin, rasio ALB/GLOB dan rasio BUN/CRE. Hasil radiografi menunjukkan adanya bentukan membulat *radiolucent* didekat organ hati. Diagnosa kasus klinis pada anjing ini yaitu *extrahepatic biliary duct obstruction* dan terapi simptomatik dilakukan dengan memberikan gastroprotektan, antiemetik, serta obat-obatan untuk membantu memperbaiki fungsi hati. Pengobatan dilakukan selama 2 minggu dan menunjukkan perbaikan pada organ hati berdasarkan hasil pemeriksaan biokimia darah, diikuti dengan tidak ada dilatasi kantung empedu pada radiogram.

### Kata kunci:

anjing, obstruksi empedu, hematologi, biokimia darah, radiografi

## ■ PENDAHULUAN

Kolestasis merupakan sindrom klinis dan biokimiawi yang disebabkan oleh gangguan aliran cairan empedu. Mekanisme kolestasis diklasifikasikan menjadi 2 yaitu intrahepatik dan ekstrahepatik. Khususnya pada kolestasis ekstrahepatik, terjadi akibat adanya gangguan aliran empedu dari kantung empedu menuju duodenum (Park *et al.* 2015). Sehingga menyebabkan drainase empedu menuju duodenum terganggu dan cairan empedu menumpuk di saluran, kantung empedu dan hepatosit. Hal tersebut menyebabkan dilatasi, peningkatan ukuran hati yang dapat berkembang menjadi kematian sel dan sirosis hati (Kumar *et al.* 2005; Campos *et al.* 2013).

*Extrahepatic Biliary Duct Obstruction* (EHBDO) merupakan kasus yang jarang terjadi pada anjing, dan penyebabnya hampir selalu terjadi di *ductus choledochus* didekat papilla duodenum. Mehler *et al.* (2004) melaporkan kasus EHBDO dimana 83,3 % kasus disebabkan neoplasia dan 20 % disebabkan oleh pankreatitis. Studi ini bertujuan untuk melaporkan kasus EHBDO pada anjing dan penanganannya.

## ■ KASUS

**Sinyalemen:** Anjing jantan ras Dachshund (Teckel), hitam, bernama Esso, usia 4 tahun, bobot badan 7,5 kg. **Anamnesa:** anjing mengalami muntah berulang. Status vaksinasi lengkap, kondisi fisik secara umum normal, nafsu makan dan minum baik. **Pemeriksaan Klinis:** Suhu tubuh 39,2 °C, turgor kulit >2 detik (dehidrasi). Hasil pemeriksaan inspeksi dan palpasi tidak ditemukan adanya perubahan

klinis dan respon rasa sakit. **Pemeriksaan penunjang:** Pemeriksaan hematologi (*Complete Blood Count/CBC*), biokimia darah dan radiografi. **Diagnosa banding:** Pankreatitis akut/kronis, kolangitis, askariasis dan sirosis hati **Diagnosa:** *Extrahepatic biliary duct obstruction* (EHBDO). **Prognosa:** Dubius. **Terapi:** Gastroprotektan, antiemetik, serta obat-obatan untuk membantu memperbaiki fungsi hati.

## ■ HASIL DAN PEMBAHASAN

Hasil pemeriksaan CBC menunjukkan adanya polisitemia, leukositosis dan peningkatan jumlah granulosit (Tabel S1). Hasil pemeriksaan biokimia darah menunjukkan adanya peningkatan aktivitas SGPT/ALT, GAMA-GT, kadar total bilirubin, total protein, albumin, rasio albumin terhadap globulin (A/G) dan rasio BUN/CRE (Tabel S2). Hasil pemeriksaan radiografi menunjukkan adanya bentukan membulat didekat organ hati (Gambar 1). Berdasarkan hasil pemeriksaan, anjing Esso di diagnosis mengalami EHBDO. Diagnosa banding dari kasus ini adalah pankreatitis akut/kronis, kolangitis, askariasis dan sirosis hati seperti yang dilaporkan Tilley dan Smith (2016).

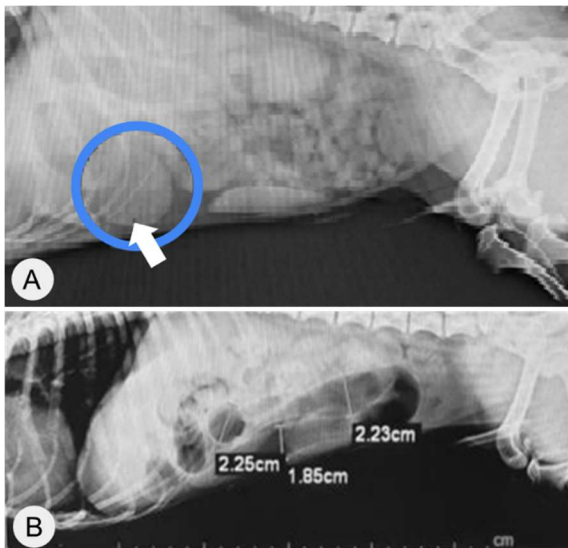
Pengobatan non-invasif yang diberikan dengan pengobatan simptomatis dan peningkatan fungsi organ hati. Pasien menjalani rawat inap di klinik dan diberikan antibiotik (*metronidazole* dan *ampicillin sodium*) dengan dosis 20

Diterima: 22-02-2023 | Direvisi: 23-03-2023 | Ditetapkan: 29-03-2023

© 2023 CC-BY-SA. Ini adalah artikel *Open Access* yang didistribusikan berdasarkan ketentuan dari *Creative Commons Attribution ShareAlike 4.0 International License* (<https://creativecommons.org/licenses/by-sa/4.0/>).

mg/kg BB secara i.v. selama 2 minggu pertama, kemudian diganti dengan *amoxicillin clavulanate* dengan dosis 10 mg/kg BB p.o. selama 1 minggu. Pemberian antiemetik dan pelapis lambung dilakukan secara bertahap. Antiemetik Primperan® (*metoclopramide HCl*) dosis 0,25 mg/kg BB diberikan p.o., kemudian diganti dengan Cerenia® (*Maropitant citrate*) dosis 0,5 mL/ekor karena pasien masih mengalami muntah. Sucralfate diberikan juga sebagai pelapis lambung. Pengobatan *maropitant* untuk menghambat emesis hanya mampu mengurangi tanda-tanda perilaku mual. Pemberian *metoclopramide* dosis tinggi 0,5 mg/kg (0,25-0,5 mg/kg setiap 6-8 jam) dapat memberikan efek *antiemetic* dan antimual yang cukup signifikan (Ramsey 2014).

Pengobatan organ hati menggunakan Ornipur® injeksi subkutan dosis 3 mL/ekor setiap 2 hari sekali selama seminggu dan suplemen obat herbal S-adenosil-L-metionin (SAME), serta ekstrak *milk thistle* yang mengandung *Silymarin* p.o. Sediaan ini sering digunakan sebagai aktivator fungsi hati, obat lipotropik dan diuretik. Kandungan *Silymarin* didalamnya merupakan flavonoid yang ditemukan dalam ekstraksi biji dan buah tumbuhan *milk thistle* (*Silybum marianum* atau *Carduus marianus*) dan telah digunakan untuk gangguan hati (Sornsuvit *et al.* 2018). Formulasi komersial obat ini bersifat hepatorenal protektan. Salah satu kandungan dari ornipur adalah *trimethylglycine* sebagai donor *methyl* untuk perlindungan terhadap kerusakan hati oleh alkohol, virus hepatitis B dan kolestasis (El Okle *et al.* 2022). Fungsi hepatoprotektif yang dimiliki oleh obat ini yaitu sebagai antioksidan, penstabil dan pengatur biomembran, sebagai stimulator sintesis protein, regenerasi sel hepatosit dan sebagai penghambat perubahan hepatosit menjadi miofibroblas (proses pengendapan serat kolagen yang menyebabkan sirosis), serta dapat menjadi agen anti-inflamasi dan antikarsinogenik (Wu *et al.* 2009).



Gambar 1. Radiogram *abdominal left recumbency* pada anjing ras Dachshund (Teckel) tampak bentukun membulat dekat hati (lingkaran biru, panah putih) sebelum (A) dan setelah pengobatan (B).

Diet yang diberikan menggunakan pakan Royal Canin® *Hepatic* hingga hasil pemeriksaan biokimia darah menun-

jukkan perbaikan pada fungsi hati dan dilanjutkan dengan Royal Canin® *Recovery*. Terapi cairan juga diberikan berupa infus *Ringer Dextrose*, *Sodium chloride*, *Potassium chloride* dan *Calcium chloride* sebanyak 350 mL/hari. Berdasarkan kasus ini, perubahan ditunjukkan dengan aktivitas SGPT/ALT, *Alkaline Phosphatase*, total bilirubin, GAMA-GT berada pada batas normal. Bentukun membulat didekat hati tidak ditemukan pada radiogram. Pengobatan yang diberikan cukup efektif meringankan gejala terutama muntah, dilatasi kantung empedu dan obstruksi yang terjadi.

## ■ SIMPULAN

Pengobatan kasus *extrahepatic biliary duct obstruction* pada anjing melalui terapi simptomatik dengan memberikan gastroprotektan, antiemetik, serta obat-obatan selama 2 minggu, cukup efektif memperbaiki organ hati.

## ■ KONTEN TERKAIT

### Informasi Pendukung

† Pemeriksaan darah lengkap dan biokimia dilampirkan dalam format PDF sebagai informasi pendukung

## ■ INFORMASI PENULIS

### Penulis untuk Korespondensi

\*AE: anitaes@apps.ipb.ac.id

Divisi Penyakit Dalam dan Patologi Klinik, Sayap 2, Lt 3. Sekolah Kedokteran Hewan dan Biomedis, IPB University, Jl. Agatis, Kampus IPB Dramaga Bogor, Indonesia.

## ■ PUSTAKA ACUAN

- Campos AG, Daneze ER, Terra Junior JA, Barbosa ABR, Sliuzas GRS, Silva AA, Terra SA. 2013. Sonographic morphometry of the liver and biliary tract in porcine models submitted to experimental biliary obstruction. *Radiologia Brasileira*. 46(2):89-95.
- El Okle OS, Tohamy HG, Althobaiti SA, Soliman MM, Ghamry HI, Farrag F, Shukry M. 2022. Ornipur® mitigates malathion-induced hepato-renal damage in rats via amelioration of oxidative stress biomarkers, restoration of antioxidant activity, and attenuation of inflammatory response. *Antioxidants*. 11(4):757.
- Kumar V, Abbas AK, Fausto N. 2005. *Pathologic Basis of Disease*. 7th ed. Philadelphia (US): Elsevier.
- Mehler SJ, Mayhew PD, Drobotz KJ, Holt DE. 2004. Variables associated with outcome in dogs undergoing extrahepatic biliary surgery: 60 cases (1998-2002). *Veterinary Surgery*. 33(6):644-649.
- Park HW, Lee NM, Kim JH, Kim KS, Kim SN. 2015. Parenteral fish oil-containing lipid emulsions may reverse parenteral nutrition-associated cholestasis in neonates: a systemic review and meta-analysis. *Journal of Nutrition*. 145(2): 277-283.
- Ramsey I. 2004. *Small Animal Formulary*. 8th ed. BSAVA Publications: Gloucester (UK): BSAVA Publications.
- Sornsuvit C, Hongwiset D, Yotsawimonwat S, Toonkum M, Thongsawat S, Taesotikul W. 2018. The bioavailability and pharmacokinetics of silymarin smedds formulation study in healthy thai volunteers. *Evidence-Based Complementary and Alternative Medicine*.
- Tilley LP, Smith Jr FWK. 2016. *Blackwell's Five-minute Veterinary Consult: Canine and Feline*. 6th ed. New Jersey (US): John Wiley & Sons.
- Wu JW, Lin LC, Tsai TH. 2009. Drug-drug interactions of silymarin on the perspective of pharmacokinetics. *Journal of Ethnopharmacology*. 121(2):185-193.