

## Perineal urethrostomy pada kasus trabekulasi kandung kemih di kucing jantan

Yulia Erika

Klinik Hewan Zech Vet care, Jl Aru Indah Mulya, Kubu dalam Parak Kerakah, Padang Timur, Padang

**ABSTRAK:** *Perineal urethrostomy* merupakan tindakan bedah yang dilakukan pada hewan jantan untuk mencegah terjadinya obstruksi berulang di saluran uretra atau pada kasus penyumbatan yang tidak dapat diatasi dengan pemasangan kateter. Tulisan ini melaporkan penanganan kasus trabekulasi kandung kemih pada 2 ekor kucing jantan berusia 7 (A) dan 2 (B) tahun dengan gangguan kesulitan urinasi. Tingkat stress dalam sebulan terakhir pada kedua kucing terjadi akibat perundungan kucing lain yang memperburuk keadaan. Urin kateter dipasang selama 3 hari, akan tetapi kucing kembali mengalami kesulitan urinasi pascakateter dilepas. Kateterisasi kemudian dilanjutkan untuk 5 hari berikutnya pada kucing A, sementara kucing B masih menunjukkan reaksi merejan selama pemasangan kateter. Kucing didiagnosa mengalami trabekulasi pada dinding kandung kemih berdasarkan hasil pemeriksaan fisik dan ultrasonografi. *Perineal urethrostomy* dilakukan dan kombinasi pengobatan sistemik diberikan pasca bedah untuk mengurangi peradangan pada dinding kandung kemih. Kucing sudah dapat makan, minum dan *grooming* secara mandiri 2 hari pascabedah.

### Kata kunci:

kandung kemih, kucing jantan, *perineal urethrostomy*, trabekulasi

### ■ PENDAHULUAN

Trabekulasi kandung kemih adalah kondisi penebalan pada dinding otot kandung kemih sebagai kejadian sekunder akibat obstruksi atau striktur (penyempitan) saluran uretra disertai dengan penurunan elastisitas, sehingga otot dinding kemih harus bekerja lebih keras untuk mengeluarkan urin (Brennan 2021). Perubahan morfologis dan histologis akibat hipertrofi dan hiperplasia otot dan infiltrasi jaringan ikat menyebabkan kandung kemih tidak bekerja normal dalam menampung dan megosongkan urin (Bai *et al.* 2005). Penebalan otot dinding kemih ini dapat diketahui melalui pemeriksaan ultrasonografi (Corcos & Schick 2004).

Gejala stranguria dan disuria tampak saat hewan sering ke *litter box* untuk urinasi dan akan diikuti dengan muntah jika terdapat obstruksi uretra. Kondisi ini dapat menyebabkan kerusakan ginjal bahkan kematian jika tidak ditangani secara cepat. *Perineal urethrostomy* adalah pilihan terakhir untuk mengatasi kasus obstruksi berat apabila gagal dengan kateterisasi untuk menghindari resiko terjadinya obstruksi berulang (Bjorling *et al.* 2016). Meskipun tindakan ini banyak dilakukan oleh praktisi, akan tetapi hingga saat ini laporan kasus dan penanganannya sulit ditelusuri. Laporan ini menjelaskan penanganan kasus trabekulasi pada kandung kemih dengan *perineal urethrostomy* pada kucing.

### ■ KASUS

**Anamnesa dan sinyalemen:** Kucing jantan berusia 7 tahun (kucing A) dan 2 tahun (kucing B) mengalami stranguria dan disuria sejak seminggu terakhir. Kucing sering bolak-balik *litter box* untuk urinasi. **Pemeriksaan fisik:** Sianosis

pada lingua, distensi saat palpasi area caudal abdomen. **Pemeriksaan penunjang:** Ultrasonografi. **Diagnosa:** Trabekulasi kandung kemih akibat obstruksi saluran uretra. **Prognosa:** *Fausta*. **Terapi dan Penanganan:** *Perineal urethrostomy* dan pengobatan sistemik.

### ■ HASIL DAN PEMBAHASAN

Kasus trabekulasi kandung kemih pada kucing merupakan efek sekunder akibat obstruksi uretra. Tanda-tanda klinis awal obstruksi uretra pada laporan ini tampak umum mirip dengan kasus idiopatik sistitis, termasuk stranguria, disuria, dan hematuria. Tanda sistemik yang terkait dengan onset uremia meliputi anoreksia dan muntah (Barsanti 2016).

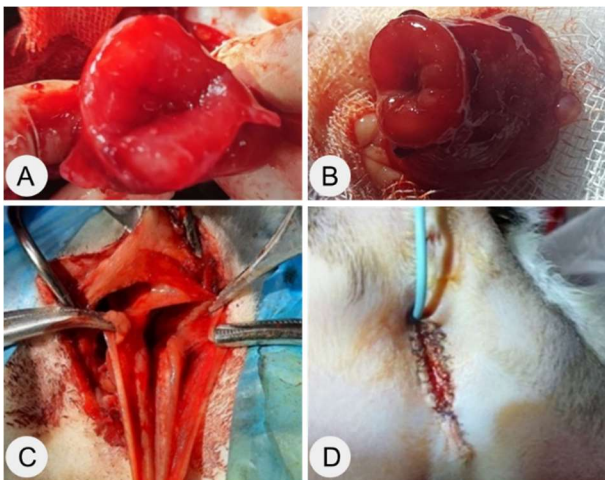
Obstruksi uretra pada kucing A termasuk kategori ringan dan dapat ditangani dengan kateterisasi. Pemasangan urin kateter dilakukan selama 3 hari. Namun, kucing kembali menunjukkan gejala stranguria dan disuria hari ke-4 pasca kateter dilepas. Kateterisasi dilanjutkan untuk beberapa hari berikutnya disertai dengan pemberian obat sistemik baik injeksi maupun oral. Kucing merespon baik, tidak ada masalah dengan nafsu makan selama kateter terpasang. Namun, hari ke-10 uji coba kedua saat kateter dilepas kucing kembali menunjukkan gejala serupa. Selang beberapa jam kucing mulai muntah dan berlangsung *intermittent* di hari yang sama. Sementara pada kasus kucing B, obstruksi

**Diterima:** 10-02-2023 | **Direvisi:** 07-03-2023 | **Disetujui:** 15-03-2023

© 2023 CC-BY-SA. Ini adalah artikel *Open Access* yang didistribusikan berdasarkan ketentuan dari *Creative Commons Attribution ShareAlike 4.0 International License* (<https://creativecommons.org/licenses/by-sa/4.0/>).

masih dapat ditangani dengan kateterisasi. Akan tetapi, kucing masih menunjukkan kontraksi dan mengambil posisi merejan saat urinasi meskipun kateter sudah terpasang.

*Cystotomy* dilakukan untuk melihat kondisi penebalan pada dinding kandung kemih kedua kucing. Ketebalan dinding kandung kemih > 5 mm yang terukur saat *cystotomy* dan tidak ditemukan *urolith* ataupun *plug* di dalamnya (Gambar 1). *Foley catheter* digunakan sebagai *bypass* urin dari kandung kemih selama pemberian obat-obatan sistemik pada kucing A. Namun kondisi kucing masih menunjukkan keinginan untuk urinasi dan sering merejan ketika *foley catheter* dilepas, sehingga dilakukan *perineal urethrostomy*. *Perineal urethrostomy* berguna untuk penanganan penyempitan uretra akibat obstruksi, kateterisasi, dan trabekulasi dinding kandung kemih (Fossum 2019). Tindakan *perineal urethrostomy* pada kucing A dilakukan di hari ke-7 pasca *cystotomy*. Sementara *perineal urethrostomy* langsung pada kucing B dilakukan pada hari yang sama dengan *cystotomy*. Kondisi vital kucing meliputi suhu, frekuensi nafas dan frekuensi nadi tampak stabil meski mengalami sedikit anemik dihari pertama pasca *perineal urethrostomy*.

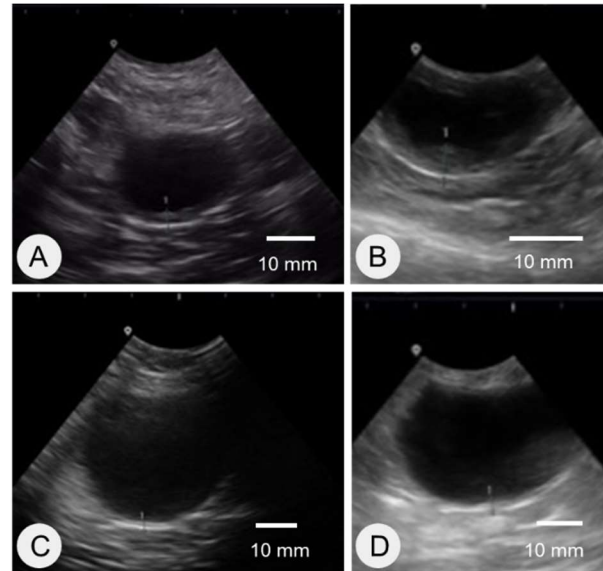


Gambar 1. Trabekulasi kandung kemih dan tindakan *perineal urethrostomy* pada kucing jantan. *Cystotomy* pada kucing A (A) dan kucing B (B), pembukaan saluran lumen uretra pada kucing A (C), dan penjahitan jaringan pascabedah pada kucing B (D).

Pencitraan ultrasonografi pada kucing A memperlihatkan tebal dinding kandung kemih menurun mendekati ukuran normal yaitu 3,5 mm di hari ke-8 dan 1,9 mm di hari ke-21 pasca *perineal urethrostomy* (Gambar 2). Ketebalan normal dinding kandung kemih pada kucing antara 1,3-1,7 mm (Penninck & Shutherland 2015). Tebal dinding kandung kemih menurun dari 5,46 mm menjadi 3,47 mm pada kucing B di hari ke-14 pasca *perineal urethrostomy*. Antibiotik yang diberikan pada kedua kucing dalam 5 hari pertama, yaitu injeksi *marbofloxacin* dan *amoxicillin-clavulanic acid*. Antiinflamasi oral ekstrak jus *morinda citrifolia* 3 cc TID, serta kombinasi suplemen, yaitu *cystaid* dan *urinaid*. Jahitan area bedah membaik dan kucing berurinas mandiri.

Kondisi vital secara umum stabil, baik frekuensi nafas, frekuensi nadi, suhu, urinasi, dan defekasi. Persembuhan

luka berlangsung baik tanpa ada komplikasi. Urinasi pasca *perineal urethrostomy* berlangsung normal dan tidak terlihat gejala *stranguria* ataupun *disuria*. Kucing sudah kembali berinteraksi dengan kucing lain tanpa harus dilindungi dalam kandang seminggu pasca pembedahan. Namun selama masa *recovery* kucing masih dalam pengawasan pemilik.



Gambar 2. Hasil pencitraan ultrasonografi (A, B) hari ke-20 pasca *cystotomy* pada kucing A (A) dan kucing B (B), (C, D) minggu ke-3 pasca *perineal urethrostomy* pada kucing A (C) dan kucing B (D).

## ■ SIMPULAN

*Perineal urethrostomy* merupakan tindakan bedah yang harus dilakukan untuk kasus perkemihan pada hewan jantan jika kateterisasi tidak mampu mengatasi obstruksi uretra. Tidak ditemukan komplikasi pada pasien kucing pasca *perineal urethrostomy* dalam kasus ini.

## ■ INFORMASI PENULIS

### Penulis untuk Korespondensi

\*YE: [yuliaerika@rocketmail.com](mailto:yuliaerika@rocketmail.com) / [yuliaerika@gmail.com](mailto:yuliaerika@gmail.com)

Zech Vet Care, Jl Aru Indah Mulya, Kubu Dalam Parak Kerakah, Padang Timur, Padang, Sumatera Barat, INDONESIA

## ■ PUSTAKA ACUAN

- Bai SW, Park SH, Chung DJ, Park JH, Shin JS, Kim SK, Park KH. 2005. The significance of bladder trabeculation in the female lower urinary system: an objective evaluation by urodynamic studies. *Yonsei Medical Journal*. 46(5): 673–678.
- Barsanti JA. 2016. Chapter 7. Urinary disorders. In: *Veterinary key*.
- Bjorling DE, Gomez DC, Tamara M. 2016. Chapter 82. Surgery of the urethra. In: *Veterinary key*.
- Brennan D. 2021. What is bladder trabeculation. Review article. WebMD. Internet [diakses 09 Jan 2023] <https://www.webmd.com/urinary-incontinence-oab/what-is-bladder-trabeculation>
- Corcos J, Schick E. 2004. Imaging techniques in the evaluation of neurogenic bladder dysfunction. In: *Evaluation and Treatment of the Neurogenic Bladder*. CRC Press. Pp 55-62.
- Fossum TW. 2019. Surgery of the integumentary system. In: *Small Animal Surgery*. 5th ed. Philadelphia: Elsevier.
- Penninck D, Sutherland-Smith J. 2008. Bladder and urethra. In: *Atlas of Small Animal Ultrasonography*. 2nd ed. Wiley-Blackwell. pp:365-384.