

Citra ultrasonografi dan profil hematologi kasus pyometra pada kucing di Klinik Hewan Cimanggu

Rr Soesatyoratih^{1*}, Anita Esfandiari²

¹Divisi Bedah dan Radiologi, Departemen Klinik, Reproduksi dan Patologi, Sekolah Kedokteran Hewan dan Biomedis, Institut Pertanian Bogor, Bogor

²Divisi Penyakit Dalam, Departemen Klinik, Reproduksi dan Patologi, Sekolah Kedokteran Hewan dan Biomedis, Institut Pertanian Bogor, Bogor

ABSTRAK: Seekor kucing betina bernama Berlin datang ke Klinik Hewan Cimanggu dengan keluhan hewan lesu, kurang nafsu makan dan mengeluarkan cairan merah dari bagian belakang tubuhnya. Hasil pemeriksaan fisik kucing bernama Berlin didapatkan adanya leleran lendir yang berwarna merah keluar dari vulva. Dari hasil anamnesa dan temuan klinis, kucing Berlin diduga menderita pyometra. Pyometra merupakan suatu gangguan reproduksi pada hewan betina yang ditandai dengan adanya penimbunan nanah pada uterus. Dari gejala klinis yang tampak, pyometra yang diderita kucing Berlin adalah pyometra terbuka. Hasil pemeriksaan penunjang ultrasonografi dan pemeriksaan darah terkonfirmasi kucing Berlin menderita pyometra.

Kata kunci:

pyometra, ultrasonografi, pemeriksaan darah, kucing

■ PENDAHULUAN

Pyometra merupakan suatu penyakit akibat infeksi oleh bakteri yang ditandai dengan adanya akumulasi nanah dalam lumen uterus (Novia 2020). Gejala klinis pyometra yang muncul bervariasi, bisa berupa letargi, depresi, anoreksia, membran mukosa pucat, penurunan bobot badan, distensi abdominal, adanya nyeri pada saat palpasi pada regio abdomen, muntah, dan dehidrasi (Hasan *et al.* 2021). Kucing betina penderita pyometra dapat menunjukkan gejala klinis berupa keluarnya nanah dari vulva (pyometra terbuka) atau tidak keluarnya nanah atau pus dari vulva akibat serviks tertutup (pyometra tertutup) (Novia 2020).

Ultrasonografi abdominal merupakan merupakan diagnostik yang paling penting ketika dicurigai hewan pyometra (Hollinshead & Krekeler 2016). Kuala Lumpur Veterinary Hospital (KLVH) melaporkan sebanyak 100 kasus pyometra pada kucing dan anjing dari tahun 2013 sampai 2017 dimana kasus pada kucing mencapai 83% dan pada anjing 17% (Naimah *et al.* 2019). Untuk peneguhan diagnosa pyometra diperlukan adanya anamnesa, sinyalemen, pemeriksaan fisik, dan diagnostika penunjang. Pemeriksaan penunjang diagnosa yang dapat dilakukan antara lain ultrasonografi (USG) dan pemeriksaan darah (hematologi rutin). Tulisan ini melaporkan citra ultrasonografi dan profil hematologi pada kucing dengan kasus pyometra di Klinik Hewan Cimanggu Bogor, Jawa Barat.

■ KASUS

Sinyalemen: Kucing betina Himalaya bernama Berlin, berwarna putih *red point* dengan umur 3 tahun (Gambar 1).

Anamnesa: Kucing terlihat lesu, kurang nafsu makan, dan

pada bagian belakang kucing disekitar anus, keluar cairan berwarna merah seperti darah. **Pemeriksaan fisik:** Pada palpasi abdomen, perut membesar dan terasa sakit. Ditemukan adanya *discharge* yang keluar dari vulva. Kucing memiliki bobot badan 2,9 kg dan suhu tubuh 39,0°C. **Pemeriksaan penunjang:** Ultrasonografi dan pemeriksaan hematologi rutin. **Diagnosa:** Pyometra **Diferensial Diagnosa:** Metritis, *retained fetal membranes*, *mucometra*, *hydrometra* dan *haemometra*.



Gambar 1. Kucing Berlin, pasien Klinik Hewan Cimanggu.

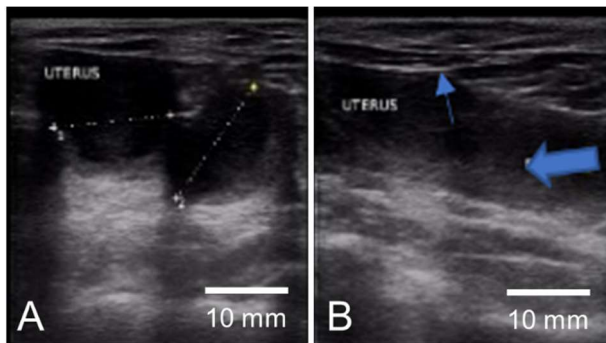
■ HASIL DAN PEMBAHASAN

Sonogram hasil pemeriksaan uterus kucing Berlin dengan arah transduser transversal menunjukkan lumen uterus yang mengalami pembesaran mencapai diameter 1,56 cm hingga 1,74 cm. Pembesaran tersebut ditandai dengan area anekoik (Gambar 2a). Pyometra menghasilkan akumulasi cairan di

Diterima: 25-07-2022 | Direvisi: 30-08-2022 | Disetujui: 05-09-2022

© 2022 CC-BY-SA. Ini adalah artikel *Open Access* yang didistribusikan berdasarkan ketentuan dari *Creative Commons Attribution ShareAlike 4.0 International License* (<https://creativecommons.org/licenses/by-sa/4.0/>).

dalam lumen uterus. Cairan ini dapat berupa anekoik yang beragam dan dapat mengandung akumulasi debris yang amorf (Noviana *et al.* 2018).



Gambar 2. Hasil sonogram kucing Berlin arah transduser (A) transversal dan (B) sagital, tanda panah biru tipis=dinding uterus dan panah biru tebal=lumen uterus berisi benda cair (anechoik).

Sonogram hasil pemeriksaan uterus kucing Berlin dengan arah transduser sagital menunjukkan lumen uterus yang mengalami pembesaran. Tanda panah biru tipis menunjukkan struktur putih hiperekoik yang menandakan adanya penebalan dinding uterus. Sedangkan panah biru tebal menunjukkan adanya akumulasi nanah berupa struktur titik-titik berwarna abu-abu hipoeoik di dalam lumen uterus (Gambar 2b). Ketebalan dinding uterus dapat bervariasi tergantung pada derajat distensi dan isi lumen uterus (Mannion 2006). Sonogram pyometra menunjukkan akumulasi nanah atau pus berupa struktur titik-titik berwarna hiperekoik di dalam lumen uterus (Noviana *et al.* 2018).

Hasil pemeriksaan hematologi rutin anjing Berlin menunjukkan gambaran jumlah total leukosit yang sangat meningkat atau leukositosis ($83,2 \times 10^3/\mu\text{L}$) dan granulositosis (neutrofilia) (Tabel 1). Baithalu *et al.* (2010) menyatakan bahwa jumlah total leukosit pada kasus pyometra dapat melebihi $30.000/\mu\text{L}$.

Tabel 1. Hasil pemeriksaan darah Kucing Berlin

Parameter	Hasil	Nilai Normal Hart & James (2006)
Hemoglobin (g/dL)	10,8	8,0 – 15,0
Hematokrit (%)	38,6	24,0 – 45,0
MCHC (g/dL)	28,0*	30,0 – 36,9
WBC ($10^3/\mu\text{L}$)	83,2#	5,0 – 18,9
Granulosit ($10^3/\mu\text{L}$)	79,2#	2,5 – 12,5
Limfosit/Monosit	4,0	1,5 – 7,8
Platelet ($10^3/\mu\text{L}$)	231	175 – 500
Retikulosit (%)	-	> 0,4

Keterangan: MCHC=mean corpuscular hemoglobin concentration, WBC=white blood cell, *=rendah, #=tinggi

Leukositosis terjadi akibat infeksi bakteri yang mensitimulasi *bone marrow* untuk melepaskan lebih banyak neutrofil ke dalam sirkulasi darah untuk keperluan fagositosis (Simarmata *et al.* 2020). Menurut Stockham dan Scott (2008), leukositosis muncul sebagai respons terhadap adanya penyakit akibat meningkatnya neutrofil yang bersirkulasi. Peningkatan jumlah total leukosit lebih nyata terjadi

terutama pada infeksi yang diakibatkan oleh bakteri piogenik (misalnya pada kasus pyometra). Leukositosis dan neutrofilia merupakan gambaran hematologi yang konsisten terjadi pada penderita pyometra, baik pada kucing (Mulyana & Rachmita 2022) maupun anjing (Pati *et al.* 2021).

■ SIMPULAN

Pemeriksaan penunjang pencitraan ultrasonografi dan profil hematologi rutin memperkuat diagnosa pada kasus kucing Berlin yang menderita pyometra.

■ INFORMASI PENULIS

Penulis untuk Korespondensi

*RS: susatyoratih@yahoo.co.id

Divisi Bedah dan Radologi, Departemen Klinik, Reproduksi, dan Patologi, Sekolah Kedokteran Hewan dan Biomedis, Institut Pertanian Bogor, Jln. Agatis Kampus IPB Dramaga, Bogor, 16680, INDONESIA.

■ PUSTAKA ACUAN

- Baithalu RK, Maharana BR, Mirsha C, Sarangi L, Samal L. 2010. Canine pyometra. *Veterinary World*. 3(7): 340-342.
- Hart A, James R. 2006. IDEXX VetAutoread Hematology Analyzer – Casebook. Maine(US): One IDEXX Drive.
- Hasan T, Hosan MM, Tahsin N, Hossain MA, Uddin AM. 2021. Pyometra in a cat: A clinical case report. *Biomedical Journal of Scientific and Technical Research*. 37(5): 29851-29856.
- Hollinshead F, Krekeler N. 2016. Pyometra in the queen: To spay or not to spay? *Journal of Feline Medicine and Surgery*. 18(1):21-33.
- Mannion P. 2006. *Diagnostic Ultrasound in Small Animal Practice*. Ames, Iowa: Blackwell Publishing.
- Mulyana A, Rachmita V. 2022. Studi kasus: pyometra terbuka pada kucing Molly. *Jurnal Vitek Bidang Kedokteran Hewan*. 12(1):22-25.
- Naimah N, Nazi M, Bee A. 2019. Retrospective study of pyometra in veterinary hospital. *Malaysian Journal of Veterinary Research*. 10(1):72-77.
- Novia A. 2020. Penanganan dan Perawatan Kasus Piometra pada Kucing di Klinik Hewan Bogor Pet Center. [Project Report]. Bogor (ID): IPB University.
- Noviana D, Aliambar SH, Ulum MF, Siswandi R, Widyananta BJ, Gunanti, Sochartono H, Soesatyoratih, Zaenab S. 2018. *Diagnosis Ultrasonografi pada Hewan Kecil*. Edisi Kedua. Bogor (ID): IPB Press.
- Pati P, Mishra PC, Patra BK. 2021. Pyometra in bitches: A haematological, biochemical and ultrasonographical study. *The Pharma Innovation Journal*. SP-10(1):98-101.
- Simarmata YTRMR, Lakapu AK, Anom IDM. 2020. Laporan kasus: piometra pada anjing Golden Retriever. *Jurnal Kajian Veteriner*. 8(1):81-91.
- Stockham SL, Scott MA. 2008. *Fundamentals of Veterinary Clinical Pathology*. 2nd ed. Ames, Iowa: Blackwell Publishing.