

Ovariohysterectomy kasus tumor serviks dan uterus pada anjing *mix breed*

Miyayu Soneta Sofyan^{1,2}, Ira Sari Yudaniyanti^{2,3}, Nusdianto Triaoso^{2,3}, Rimala Aisyah⁴, Hanin Renda Rabbaniyah⁴, Revita Vandarischa Prameswari⁴, Tegar Farizky Rusnalendra⁴

¹ Departemen Kesehatan, Fakultas Vokasi, Universitas Airlangga, Surabaya

² Rumah Sakit Hewan Pendidikan, Fakultas Kedokteran Hewan, Universitas Airlangga, Surabaya

³ Divisi Klinik Veteriner, Fakultas Kedokteran Hewan, Universitas Airlangga, Surabaya

⁴ Mahasiswa Paramedik Veteriner, Fakultas Vokasi, Universitas Airlangga, Surabaya

ABSTRAK: Tumor serviks dan uterus merupakan benjolan yang muncul akibat pertumbuhan sel yang berlebihan pada daerah serviks dan uterus, ditandai terkadang dengan adanya leleran keluar melalui vagina. Tulisan ini melaporkan penanganan kasus tumor serviks dan uterus pada seekor anjing *mix breed* betina, berumur 14 tahun dengan berat badan 10 kg dibawa pemiliknya ke Rumah Sakit Hewan Pendidikan, Fakultas Kedokteran Hewan, Universitas Airlangga (RSHP FKH UNAIR). Pemilik mengeluhkan perut anjing membesar dan keluar cairan kuning kecoklatan dari vagina sejak sepuluh hari sebelumnya. Berdasarkan hasil anamnesis, anjing tidak pernah kawin, makan dan minumnya masih normal. Hasil pemeriksaan fisik menunjukkan anjing mengalami distensi abdomen dan keluar leleran berwarna kuning kecoklatan melalui vagina. Hasil pemeriksaan radiologi tampak uterus memiliki densitas yang meningkat dan terjadi pembesaran dengan bentuk yang massif pada regio abdomen. Hasil pemeriksaan darah tampak terjadi leukositosis, anemia, penurunan fungsi hati dan ginjal. Terapi yang dilakukan adalah *ovariohysterectomy*, dengan pengobatan pascabedah adalah pemberian antibiotik, antiradang dan multivitamin. Anjing sudah memiliki nafsu makan yang baik sehari setelah pembedahan dan selanjutnya dilakukan rawat jalan. Anjing melakukan kontrol ke RSHP FKH UNAIR setelah 10 hari pembedahan dengan kondisi luka sudah menutup dan kering, serta dilakukan pelepasan jahitan.

Kata kunci:

ovariohysterectomy, tumor, serviks, uterus, anjing

■ PENDAHULUAN

Tumor serviks dan uterus adalah benjolan yang muncul akibat pertumbuhan sel yang berlebihan pada daerah serviks dan uterus (Ortega-Pacheco *et al.* 2012). Gejala klinis terkait pada tumor serviks dan uterus seringkali tidak tampak, tetapi dalam beberapa kasus tumor yang tumbuh sangat besar akan tampak berupa massa pada bagian abdomen. Penunjang diagnosa lanjut pada tumor serviks dan uterus adalah radiografi dan USG bertujuan untuk melihat massa atau tumor pada jaringan (Saba & Lawrence 2019). Terapi yang dapat dilakukan pada kasus tumor serviks dan uterus adalah pembedahan untuk mengangkat massa tersebut. Laporan kasus tumor serviks dan uterus di Indonesia hingga saat ini tidak banyak ditemukan. Artikel ini melaporkan gambaran tumor serviks dan uterus pada anjing secara umum, pemeriksaan, diagnosa dan penanganannya.

■ KASUS

Sinyalemen: Anjing *mix breed* betina berumur 14 tahun bernama Mochi dengan bobot badan 10 kg diperiksa di RSHP FKH Unair. **Anamnesa:** Anjing mengeluarkan cairan berwarna kuning kecoklatan dari vulva dan muntah setelah pengobatan di klinik hewan sebelumnya. **Pemeriksaan fisik:** Temperatur rektal 37,8 °C, pulsus 96 x/menit,

dan pernapasan 54 x/menit, dan kondisi umum lainnya normal. **Pemeriksaan klinis:** Tampak cairan berwarna kuning kecoklatan keluar dari vulva. **Pemeriksaan Penunjang:** Pemeriksaan radiografi posisi lateral abdomen (Gambar 1) ditemukan perbesaran hati, sedikit timbunan gas pada saluran usus, dan bagian uterus terlihat massa *radioopaque* berukuran ±10 cm. **Pemeriksaan darah:** Peningkatan limfosit, MCH, monosit, SGPT, SGOT, dan BUN (Tabel 1). **Diferensial Diagnosa:** Pyometra. **Diagnosa:** Proof laparotomi didapatkan tumor serviks dan uterus. **Prognosa:** Dubius. **Terapi:** *ovariohysterectomy*.

■ HASIL DAN PEMBAHASAN

Berdasarkan hasil anamnesis dan gejala klinis serta pemeriksaan, anjing Mochi di diagnosa pyometra. Uterus pyometra berisi cairan purulen berwarna kuning, kuning kecoklatan, coklat tua, dan bahkan bercampur darah dan dapat keluar melalui vagina jika serviks terbuka (Adigunawan *et al.* 2019).

Diterima: 18-06-2022 | **Direvisi:** 30-07-2022 | **Disetujui:** 02-08-2022

© 2022 CC-BY-SA. Ini adalah artikel *Open Access* yang didistribusikan berdasarkan ketentuan dari *Creative Commons Attribution ShareAlike 4.0 International License* (<https://creativecommons.org/licenses/by-sa/4.0/>).

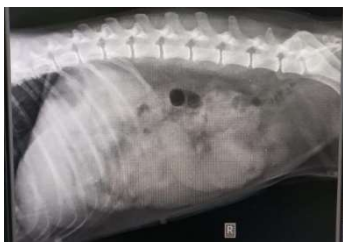Hasil pemeriksaan darah menunjukkan limfosit, MCH dan monosit lebih tinggi dari nilai normalnya (Tabel 1). Anjing terindikasi peradangan dan mengalami anemia. Differensial granulosit memiliki nilai dibawah batas normal. Nilai granulosit yang rendah berhubungan dengan kondisi buruk pada pasien yang sakit (Hartono *et al.* 2015). Peningkatan monosit mengindikasikan terjadi proses fagositosis pada jaringan (Bonardo *et al.* 2015). Nilai SGPT, SGOT, BUN dan kreatinin tinggi menunjukkan terjadi gangguan fungsi hati dan ginjal (Østergaard *et al.* 2021).

Tabel 1 Hasil pemeriksaan klinis darah dan fungsi organ

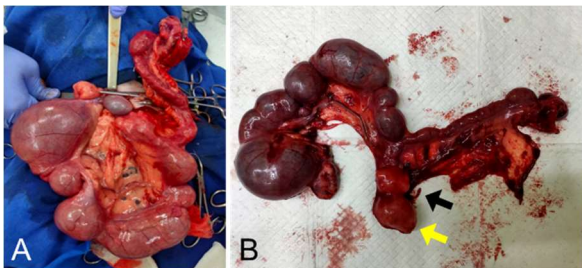
Pemeriksaan	Hasil	Nilai Normal
Darah Lengkap		
Hemoglobin (g/dL)	15,6	12,0-18,0
Leukosit ($10^9/L$)	39,5#	8,0-17,0
Eritrosit ($10^{12}/L$)	5,96	5,00-8,10
Thrombosit ($10^9/L$)	262	200-500
Hematokrit (%)	43,9	37,0-55,0
MCV (fL)	73,8	60,0-77,0
MCH (pg)	26,1#	20,0-25,0
MCHC (g/dL)	35,5	32,0-36,0
Differensial	-/-	-/-
	55,7*/15,7/ 28,6#	60-85/12-30/ 3-10
Faal Hati		
SGOT (IU/L)	132,9#	10-43
SGPT (IU/L)	119,0 #	6-70
Faal Ginjal		
BUN (mg/dL)	59,7#	10-26
Kreatinin (mg/dL)	1,9#	0,5-1,3

Keterangan; #) nilai lebih tinggi, *) nilai lebih rendah; MCV= Mean Corpuscular Volume, MCH=Mean Corpuscular Hemoglobin, MCHC=Mean Corpuscular Hemoglobin Concentration, SGOT=Serum Glutamic Oxaloacetic Transaminase, SGPT= Serum Glutamic Pyruvic Transaminase, BUN=Blood Urea Nitrogen.

Hasil pemeriksaan radiografi didapati pada bagian uterus tampak massa radiopaque berukuran ± 10 cm (Gambar 1). Hal ini merupakan tampilan akumulasi cairan atau massa pada bagian uterus, sehingga perlu penanganan pembedahan dengan *ovariohysterectomy* (Tophianong & Utami 2019).



Gambar 1. Radiogram sudut pandang *right recumbency* anjing dengan diagnosa kasus tumor serviks dan uterus



Gambar 2. *Ovariohysterectomy* pada anjing dengan diagnosa kasus tumor serviks dan uterus. (A) pengeluaran organ reproduksi, (B) tumor servik (panah kuning) dan tumor uterus (panah hitam).

Ovariohysterectomy dilakukan dengan insisi kulit dan *linea alba* selebar 4-8 cm dari kaudal umbilikus di 1/3 bagian kranial abdominal ke kaudal. Eksplorasi serviks dan uterus dalam rongga abdomen dilakukan dengan menelusuri seluruh bagian uteri ke kaudal ditemukan *bifurcatio uteri* dan ke kranial ditemukan ovarium (Dewi *et al.* 2019). Pengobatan pascabedah adalah pemberian antibiotika, anti radang, dan multivitamin (R/*Amoxycillin* 1/2, *Dexamethasone* 1/2, *Neurobion* 1/2, *Mfpulv da in X, S2dd 1*). Anjing sudah memiliki nafsu makan yang baik sehari setelah pembedahan dan selanjutnya dilakukan rawat jalan. Anjing melakukan kontrol ke RSHP UNAIR setelah 10 hari dengan kondisi luka sudah menutup dan kering, serta dilakukan pelepasan jahitan. Berdasarkan pemeriksaan histopatologi sampel tumor serviks dan uterus yang telah dikirim ke laboratorium patologi diketahui bahwa bentuk lesinya berupa noduler dengan sel-sel limfoid yang membentuk sarang dengan diagnosa nodul limfoid aktif.

■ SIMPULAN

Diagnosa penunjang sangat diperlukan untuk penegakan diagnosa pada kasus tumor serviks dan uterus. Pasien anjing kasus ini dapat ditangani dengan *ovariohysterectomy*.

■ INFORMASI PENULIS

Penulis untuk Korespondensi

*MSS: miyayu@vokasi.unair.ac.id

Departemen Kesehatan, Fakultas Vokasi, Universitas Airlangga, Surabaya, Jawa Timur

■ PUSTAKA ACUAN

- Adigunawan IWW, Pemayun IGAGP, Wirata IW. 2019. Laporan Kasus: Pyometra pada anjing Golden Retriever. *Indonesia Medicus Veterinus*. 8(1): 45-51.
- Bonardo B, Christina BBH, Fransisca C, Kristin K, Sudiono J. 2016. Peran monosit (Makrofag) pada proses angiogenesis dan fibrosis. In prosiding Seminar Nasional Cendekiawan. 1(1): 254-259.
- Dewi KEDP, Wirata IW, Pemayun IGAGP. 2019. Laporan Kasus : Ovariohisterektomi untuk penanganan endometritis pada anjing ras persilangan. *Indonesia Medicus Veterinus*. 8(6):750-761.
- Hartono B, Pontoh VS, Merung MA. 2015. Penilaian jumlah neutrofil, limfosit, dan trombosit, kadar protein reaktif c, kadar albumin, rasio neutrofil limfosit, serta rasio trombosit limfosit sebelum dan setelah terapi pada penderita karsinoma payudara: *Jurnal Biomedik*. 7(3): 163-170.
- Ortega-Pacheco A, Gutiérrez-Blanco E, Jiménez-Coello M. 2012. Common lesions in the female reproductive tract of dogs and cats. *Veterinary Clinics: Small Animal Practice*. 42(3):547-59.
- Saba CF, Lawrence JA. 2012. Tumors of the female reproductive system. In *Withrow and MacEwen's Small Animal Clinic Oncology: Fifth Edition*. (pp. 532-537). Elsevier Inc.
- Tophianong TC, Utami T. 2019. Laporan Kasus : Diagnostik pencitraan ultrasonografi dan gambaran darah pada anjing golden retriever penderita pyometra terbuka. *Jurnal Kajian Veteriner*. 7(2):107-113.
- Østergaard G, Hansen HN, Ottesen JL. 2021. Physiological, Hematological, and Clinical Chemistry Parameters: Conversion Factors. In *Handbook of Laboratory Animal Science* (pp. 413-444). CRC Press.