

Penelitian

## **Bacterial Pneumonia sebagai Salah Satu Penyebab Kematian Lumba Lumba Hidung Botol Indo-Pasifik (*Tursiops aduncus*)**

### ***Bacterial Pneumonia as one of the causes of death of Indo-Pacific bottlenose dolphins (*Tursiops aduncus*)***

**Agustin indrawati<sup>1\*</sup>, Jeni Maharani<sup>2</sup>, Nurul Fadillah<sup>2</sup>, Diah Sekar Arum<sup>2</sup>, Hamdika Yenri<sup>2</sup>, Risqika A Velayati<sup>2</sup>, Ulfi Nurul Fadilah<sup>2</sup>, Jefri Naldi<sup>2</sup>, Afifah Nurhasanah<sup>2</sup>**

<sup>1</sup>Divisi Mikrobiologi Medik, Departemen Ilmu Penyakit Hewan dan Kesmavet

<sup>2</sup> Program Pendidikan Profesi Dokter Hewan.

Fakultas Kedokteran Hewan, Institut Pertanian Bogor, Fakultas Kedokteran Hewan,  
Institut Pertanian Bogor, Jln Agatis Kampus Darmaga Bogor, 16880

\*Penulis untuk korespondensi: titin.seta@gmail.com

Diterima 11 April 2020, Disetujui 20 Juni 2020

#### **ABSTRAK**

Lumba-lumba hidung botol Indo-Pasifik (*Tursiops aduncus*) merupakan jenis lumba-lumba yang banyak ditemukan di perairan Indonesia. Kelestarian *T. aduncus* perlu mendapat perhatian karena populasinya yang semakin menurun. Upaya pelestarian yang telah dilakukan adalah melalui konservasi. Gangguan respirasi pada lumba-lumba sering ditemukan dan berakibat fatal, salah satu penyakit yang sering ditemukan adalah pneumonia. Pneumonia jenis bronchopneumonia merupakan salah satu gejala infeksi pada paru yang disebabkan oleh bakteri, virus ataupun jamur. Tujuan penelitian ini adalah melakukan isolasi dan identifikasi bakteri yang berperan dalam kejadian pneumonia. Sampel berasal dari seekor lumba lumba jantan yang ada di Pusat Konservasi Mamalia air. Tahapan penelitian ini antara lain isolasi dan identifikasi bakteri dari organ paru-paru yang menunjukkan gejala patologis. Hasil isolasi dan identifikasi ditemukan 2 spesies Gram positif yaitu *Staphylococcus epidermidis* dan *Staphylococcus aureus* serta 4 spesies Gram negatif, yaitu *Pseudomonas alcaligenes*, *Actinobacillus delphinicola*, *Klebsiella sp.* dan *Serratia marcesens*.

**Kata kunci:** bakteri, bronchopneumonia, Indonesia, Konservasi, *Tursiops aduncus*

#### **ABSTRACT**

The Indo-Pacific bottlenose dolphin (*Tursiops aduncus*) is a common dolphin that can be found in Indonesian marine territory. The sustainability of *T. aduncus* must be considered carefully because of its declining population. One effort in protecting rare species is through conservation. Respiratory disorders in dolphins are often found and fatal, one of the most common disease found in dolphin is pneumonia. Pneumonia is one of the symptoms of lung infection caused by bacteria, viruses or fungi. The purpose of this study is to isolate and identify bacteria which play a role in the occurrence of pneumonia. The sample obtained from a male dolphin in the Water Mammal Conservation Center. In this study, isolation and identification of bacteria from the lung organs were carried out from dolphin that showed pathological symptoms. The results of isolation and identification found 2 positive Gram species, *Staphylococcus epidermidis* and *Staphylococcus aureus* also 4 negative Gram species. The four negative Gram bacteria were *Pseudomonas alcaligenes*, *Actinobacillus delphinicola*, *Klebsiella sp.* and *Serratia marcesens*.

**Keywords:** bacteria, bronchopneumonia, Conservation, Indonesia, *Tursiops aduncus*

## PENDAHULUAN

Mamalia laut merupakan salah satu anggota kelas mamalia yang telah beradaptasi untuk hidup di dalam air. Salah satu mamalia laut yang banyak ditemukan di laut Indonesia adalah ordo Cetacea yang meliputi paus, lumba-lumba dan dugong. Ordo Cetacea banyak tersebar di seluruh perairan pantai hingga laut dalam, baik yang berhabitat menetap maupun yang bermigrasi. Lebih dari 40 jenis lumba-lumba yang terbagi dalam 17 genus yang terdapat di seluruh dunia. Jenis lumba-lumba yang paling banyak jumlahnya dan memiliki distribusi yang luas adalah lumba-lumba hidung botol (*Tursiops* sp.).

Lumba-lumba hidung botol Indo-Pasifik (*T. aduncus*) merupakan salah satu lumba-lumba yang banyak ditemukan di perairan Indonesia. Berkaitan dengan status populasi *T. aduncus* di Indonesia yang semakin berkurang, maka diperlukan pengelolaan kesehatan untuk menjaga populasi lumba-lumba tersebut dapat tetap terjaga. Upaya pengelolaan yang dapat dilakukan adalah melalui konservasi sumber daya alam serta konservasi medis, meliputi manajemen kesehatan, reproduksi, pemeliharaan satwa. Salah satu informasi yang diperlukan agar upaya konservasi terhadap *T. aduncus* berhasil antara lain mengenai manajemen kesehatan satwa yang berkaitan dengan penyakit dan agen-agen penyebabnya.

Penelitian tentang keberadaan bakteri, virus, protozoa, atau cendawan sebagai mikroflora normal maupun mikroorganisme patogen pada *T. aduncus* belum banyak dilakukan di Indonesia. Hal ini dibuktikan dengan masih sedikitnya informasi yang berhubungan dengan masalah penyakit yang disebabkan oleh agen infeksius pada *T. aduncus*. Penyakit respirasi akibat infeksi bakteri sering kali terjadi pada *T. aduncus*. Bakteri patogen penyebab pneumonia pernah ditemukan pada lumba-lumba hidung botol atlantis (*Tursiops truncatus*) diantaranya adalah bakteri *Aeromonas hydrophila*, *Pseudomonas aeruginosa*, *Staphylococcus aureus*, *Streptococcus* grup D dan *Erysipelothrix rhusiopathiae* (Stephanie et al., 2012). Menurut Higgins (2000), di dalam saluran pernafasan lumba lumba *T. truncatus* ditemukan adanya bermacam macam bakteri diantaranya *A. hydrophyla*, *Vibrio alginolyticus*, *Mycobacterium* spp., *Nocardia asteroides*, *Nocardia brasiliensis* dan *S. aureus*. Morris et al. (2011) juga melaporkan bahwa jenis *Bacillus* sp. merupakan jenis bakteri yang umum ditemukan pada blowhole dan lambung *T. truncatus* di perairan laut tenggara Amerika Serikat.

Penelitian yang dilakukan oleh Rini et al., (2012) menemukan adanya beberapa bakteri asal blowhole yang diisolasi dari 11 ekor *T. aduncus* sehat. Bakteri yang ditemukan tersebut adalah *Pseudomonas* sp., *Moraxella* sp., *Yersinia* sp., *Bacillus* sp., *Citrobacter* sp., *Klebsiella* sp., *S. aureus*, *S. epidermidis*, *Pasteurella* sp., dan *Actinobacillus* sp.. Pneumonia merupakan penyakit umum yang menyebabkan morbiditas tinggi pada lumba-lumba hidung botol (Watson et al., 2012). Penelitian ini bertujuan untuk melakukan identifikasi bakteri yang sering berperan terjadinya bronchopneumonia sebagai penyebab kematian pada lumba-lumba.

## BAHAN DAN METODE

### Sampel

Bahan yang digunakan dalam penelitian ini adalah sampel organ paru paru yang diperoleh dari Lembaga Konservasi Mamalia Air PT. Wersut Seguni Indonesia (PT. WSI). Nekropsi dilakukan setelah lumba lumba ditemukan mati. Organ paru paru yang menunjukkan gejala pneumonia diambil secara aseptik dan dikoleksi untuk dilakukan pemeriksaan mikrobiologis.

### Isolasi dan Identifikasi

Sampel organ paru-paru dibiakkan pada media media *blood agar* (BA), media *MacConkey agar* (MCA). Koloni bakteri tunggal yang diduga sebagai penyebab pneumonia disuburkan dengan menggunakan media *tryptic soy agar* (TSA). Koloni diamati secara makroskopis dan mikroskopis dengan menggunakan pewarnaan Gram untuk melihat morfologi, sifat Gram dan kemurnian. Koloni terduga kemudian disuburkan pada media TSA dan diinkubasi pada suhu 37 °C selama 24 jam.

### Identifikasi Bakteri

Identifikasi dilakukan setelah koloni bakteri dinyatakan murni dan hasil pewarnaan sudah dilakukan dan menunjukkan hasil apakah bakteri termasuk bakteri Gram positif atau Gram Negatif. Identifikasi mengacu pada metode isolasi dan identifikasi bakteri (Cappuccino & Sherman, 2008). Pengujian untuk bakteri Gram positif antara lain uji katalase, uji fermentasi glukosa aerobik dan mikroaerofilik serta uji pertumbuhan bakteri pada media MSA dan uji koagulase. Pengujian yang dilakukan untuk bakteri Gram negatif antara lain uji Indol, motilitas, MR-VP, Sitrat, Urea, TSIA dan uji fermentasi karbohidrat.

## HASIL

Pneumonia merupakan salah satu gejala penyakit yang sering ditemukan pada lumba lumba dengan angka morbiditasnya cukup tinggi. Kasus pneumonia di pusat konservasi Mamalia air PT WSI dengan kondisi ringan berhasil disembuhkan dengan pemberian antibiotika golongan kuinolon dan tetrasiklin serta multivitamin (Vitamin C, Vitamin A dan Hema-viton). Lumba-lumba yang menderita pneumonia dalam waktu cukup lama, yaitu selama 2 bulan menunjukkan gejala susah bernafas, batuk, sering berenang dipermukaan kolam dalam posisi vertikal dan mengeluarkan lendir dari lubang pernafasan (*blowhole*). Pengobatan yang diberikan selama lumba-lumba menunjukkan gejala antara lain dengan pemberian antibiotik gentamicin, azithromycin dan amikacin selama 3 bulan serta pemberian multivitamin (Lai *et al.*, 2016).

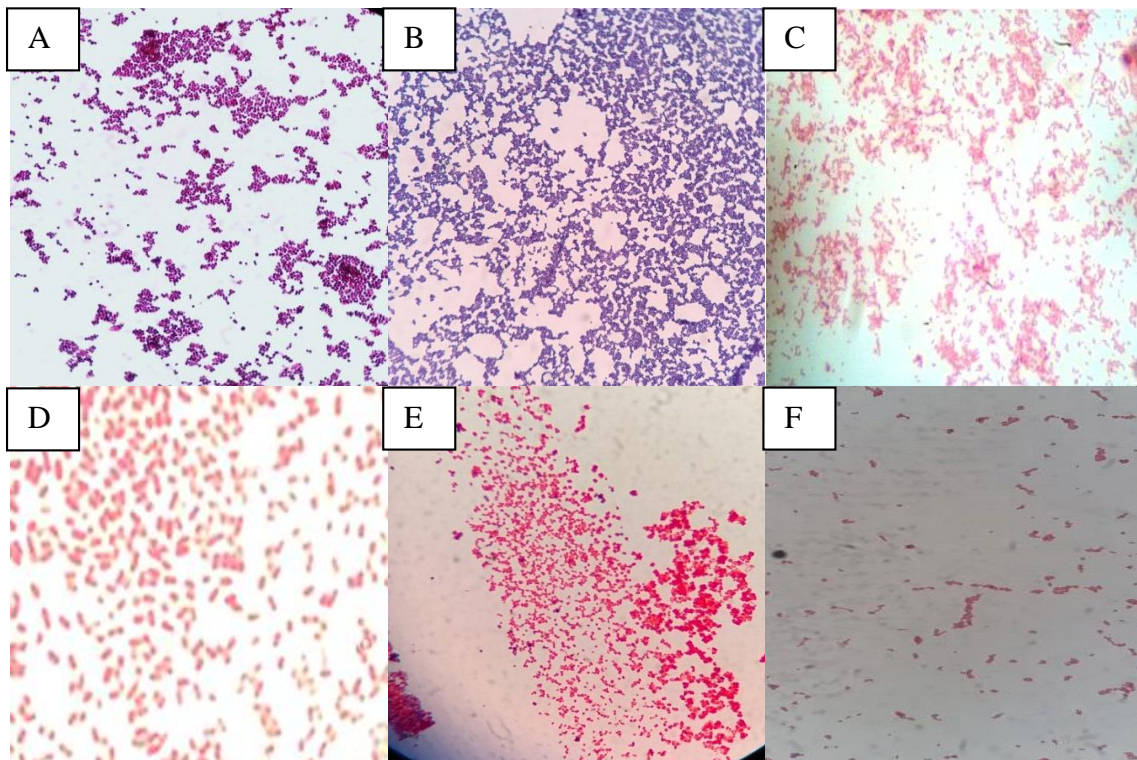
Lumba-lumba yang tidak menunjukkan perubahan selama pengobatan mengalami kematian. Organ yang menunjukkan perubahan patologi anatomi diambil setelah dinekropsi. Organ yang diambil antara lain paru-paru yang mengalami abses dan haemoragi. Menurut Yeon & Kwon (2011), pneumonia merupakan

salah satu gejala yang sering muncul pada ordo Cetacea dan dengan gejala awal yang terlihat adalah adanya nafsu makan yang menurun (anoreksia).

Identifikasi bakteri pada sampel paru-paru menunjukkan adanya bakteri Gram negatif dan bakteri Gram positif. Berdasarkan hasil identifikasi menurut Capucino & Sherman (2008) dan Barrow & Feltham (1992), baik secara mikroskopik maupun berdasarkan uji biokimia, ditemukan 6 spesies bakteri, dua bakteri termasuk dalam bakteri Gram positif yaitu *S. epidermidis* dan *S. aureus*. Bakteri Gram negatif yang teridentifikasi adalah *P. alcaligenes*, *A. delphinicola*, *Klebsiella* sp. dan *S. marcescens* (Gambar 1).

## PEMBAHASAN

*Staphylococcus epidermidis* adalah bakteri Gram positif bentuk kokus, mampu menghasilkan enzim katalase dan tidak memfermentasi manitol. Bakteri ini banyak ditemukan pada manusia dan hewan dan merupakan flora normal. Menurut Quinn *et al.*, (2004), *S. epidermidis* dapat berperan sebagai patogen oportunistik ketika sistem imunitas sedang turun. Bakteri ini banyak ditemukan di lingkungan



Gambar 1 Gambaran mikroskopik bakteri yang diisolasi dari sampel paru-paru lumba-lumba (Perbesaran 1000x). Keterangan: A: *Staphylococcus epidermidis*; B: *Staphylococcus aureus*; C: *Pseudomonas alcaligenes*; D: *Klebsiella* sp; E: *Actinobacillus delphinicola*; F: *Serratia marcescens*

baik di tanah, air, dan udara. Higgins (2000) menyatakan bahwa beberapa jenis *Staphylococcus* sering ditemukan pada sistem organ tubuh dari *T. truncatus*, yaitu *S. aureus*, *S. delphini*, *S. epidermidis*, dan *S. hyicus*. Bakteri-bakteri ini sering ditemukan di sistem integumen, pernafasan, pencernaan, dan urogenital serta pada *blowhole*. Menurut Dunn et al., (2001) *S. epidermidis* ditemukan pada *T. truncatus* yang menunjukkan gejala klinis kesulitan pernafasan dan batuk.

*Staphylococcus aureus* adalah bakteri Gram positif, bersifat anaerob fakultatif, katalase positif, oksidase negatif, koagulase positif, dan tidak motil serta bersifat patogen pada hewan dan manusia. Bakteri Gram positif ini tidak dapat tumbuh pada media agar MacConkey karena kandungan garam empedu yang ada dalam media tersebut, namun dapat tumbuh dengan baik pada media agar darah dan *nutrient agar*. Koloni dari *S. aureus* dapat ditemukan pada saluran pernafasan, kulit, membran mukosa, dan saluran pencernaan lumba-lumba. *S. aureus* merupakan mikroflora normal didalam tubuh lumba-lumba hidung botol atlantik (*T. truncatus*) yang hidup liar. Bakteri ini akan berubah menjadi patogen ketika hewan mengalami stress, imunosupresi ataupun dalam pengobatan antimikrobal tertentu. Banyak kematian lumba-lumba dilaporkan karena pneumonia oleh *S. aureus* (Carol et al., 1991). *S. aureus* juga dilaporkan diisolasi dari lumba-lumba sebagai mikrobiota normal maupun dari paru-paru lumba-lumba yang memiliki gejala klinis bronkopneumonia. (Streitfeld & Chapman, 1976). *S. aureus* juga sering menyerang saluran pernafasan dan menyebabkan pneumonia pada lumba-lumba (Yeon Eo & Kwon, 2011), dan telah diidentifikasi sebagai patogen berisiko tinggi bagi kesehatan Cetacea (Watson et al., 2008). Penelitian di San Diego menunjukkan bahwa *S. aureus* merupakan bakteri yang paling sering ditemukan pada kasus pneumonia di lumba-lumba (Watson et al., 2012). *S. aureus* dianggap sebagai mikroflora normal pada *T. truncatus* yang berada di penangkaran atau yang hidup bebas (Streitfeld & Chapman, 1976).

*Actinobacillus delphinicola* adalah bakteri Gram negatif berbentuk batang ataupun kokoid yang termasuk ke dalam famili Pasteurellaceae. Bakteri ini bersifat tidak motil, dan tidak berspora, namun mampu untuk memfermentasikan karbohidrat dan tidak menghasilkan gas (Quinn et al. 2004). *A. delphinicola* mampu memfermentasikan glukosa dan laktosa dan atau sukrosa pada media TSIA. Selain itu, bakteri ini tidak tumbuh pada media MCA disuhu

22°C, tetapi akan tumbuh disuhu 30-42°C. Hal tersebut sejalan dengan uji, hasil uji TSIA positif namun tidak ada gas H<sub>2</sub>S, serta bakteri ini tumbuh di media MCA ketika diinkubasi pada suhu 37°C. *A. delphinicola* jarang ditemukan pada mamalia laut lain selain dari ordo Cetacea (Foster et al. 1996). *A. delphinicola* merupakan jenis bakteri baru yang berhasil diidentifikasi pada tahun 1996. *A. delphinicola* berhasil diisolasi dari beberapa jaringan tubuh lumba-lumba belang (*Stenella coeruleoalba*) dan lumba-lumba dermaga (*Phocoena phocoena*). Bagian tubuh yang diisolasi yaitu jaringan paru-paru, serviks, uterus, intestinal, dan limfonodus mandibular. *A. delphinicola* merupakan bakteri yang menginfeksi namun tidak menimbulkan gejala patologis yang jelas (Foster et al., 1996).

*Serratia marcescens* merupakan salah satu bakteri Gram negatif yang paling banyak ditemukan di air selain *Serratia liquefaciens* (Grimont & Grimont 2006). Beberapa spesies *Serratia sp.* yang pernah ditemukan pada *T. truncatus* yaitu *Serratia sp.* dari anus dan lesio kulit, *S. liquefaciens* dari *blowhole* dan paru-paru, dan *Serratia rubidaea* dari paru-paru dan *blowhole* (Buck et al., 1991; Morris et al., 2011). *S. marcescens* secara optimal tumbuh pada suhu 37°C, tetapi juga bisa tumbuh dalam suhu berkisar dari 5 hingga 40 °C (Tanaka et al., 2004). Bakteri ini tumbuh dalam tingkat pH 5 hingga 9. *S. marcescens* adalah bakteri gram negatif yang memiliki pigmentasi merah yang disebut prodigiosin. Bakteri ini termasuk kedalam mikroorganisme patogen yang dapat mengakibatkan infeksi saluran pernapasan, infeksi saluran kemih, sepsitemia, meningitis. Beberapa kasus yang telah dilaporkan pada mamalia darat *Serratia sp.* dapat menyebabkan sepsitemia pada anak kuda, babi, dan kambing, keratokonjungtivitis pada kuda; dan aborsi pada sapi (Grimont & Grimont, 2006) sehingga mungkin hal tersebut juga dapat terjadi pada mamalia laut termasuk *T. aduncus*.

*Pseudomonas alcaligenes* merupakan bakteri Gram negatif, berbentuk batang, bersifat motil, memiliki hasil uji indol negatif, uji urea negatif, dan uji sitrat positif. Bakteri ini tidak dapat memfermentasikan sebagian besar karbohidrat seperti glukosa, fruktosa, manitol, maltosa, dan sukrosa (Barrow & Feltham 1993; Procop et al., 2017). *Pseudomonas* adalah kelompok bakteri yang sering ditemukan pada *blowhole* lumba-lumba. Bakteri ini sering ditemukan pada *blowhole* lumba-lumba kemungkinan karena keberadaannya yang tersebar luas di lingkungan Morris et al., (2011) yang melakukan penelitian terhadap

180 ekor *T. truncatus* di perairan laut tenggara Amerika Serikat menyebutkan bahwa salah satu bakteri yang banyak ditemukan adalah *Pseudomonas* sp. seperti, *P. aeruginosa*, *P. alcaligenes*, *P. fluorescens*, dan *P. stutzeri*. *Pseudomonas* sp. merupakan salah satu agen patogen penyebab pneumonia yang sering ditemukan pada lumba-lumba hidung botol di perairan Amerika. *Pseudomonas* sp. juga dilaporkan pernah diisolasi dari lumba-lumba yang mengalami bronkopneumonia akut (Frances et al., 2018). Selain ditemukan pada saluran pernapasan, bakteri ini juga dapat diisolasi dari kulit, saluran pencernaan, dan saluran genital lumba-lumba dan hewan mamalia laut lain, seperti paus, singa laut, dan anjing laut (Higgins 2000).

*Klebsiella* sp. merupakan bakteri Gram negatif berbentuk kokoid, tidak motil dan memfermentasi glukosa, sukrosa dan laktosa. *K. pneumoniae* dapat ditemukan pada sistem pernafasan dan pencernaan lumba-lumba, singa laut California, dan paus putih atau beluga (Higgins, 2000). *K. pneumoniae* dapat ditemukan pada cairan amnion Irawadi Dolpin yang mati karena gangguan respirasi (Yu & Xia, 2013). *K. pneumoniae* juga berhasil diisolasi dari blowhole, anus, dan lambung *T. truncatus* di perairan laut tenggara Amerika Serikat (Morris et al., 2011). *Klebsiella* sp. merupakan salah satu jenis bakteri yang dapat menyebabkan terjadinya pneumonia dan kematian pada lumba-lumba. Keberadaan bakteri ini di dalam tubuh lumba-lumba cukup mendapat perhatian khusus, karena selain patogenitasnya yang tinggi dikhawatirkan lumba-lumba yang terinfeksi bakteri ini dapat menjadi karier atau agen pembawa yang dapat menyebabkan infeksi pada lumba-lumba lain (Buck et al., 2006; Tellez et al., 2010).

Kematian lumba lumba akibat *bacterial pneumonia* sering ditemukan dan 25% kejadian kasus kematian pada lumba lumba amazone adalah akibat pneumonia disamping akibat penyakit yang lain (Rodrigues et al., 2018). Bakteri patogen disamping itu juga merupakan suatu infeksi sekunder yang mengikuti infeksi akibat penyakit lain diantaranya akibat infeksi virus, infeksi yang bersifat sistemik, sistem kekebalan yang terganggu ataupun pengaruh lingkungan hidupnya. Stres merupakan salah satu penyebab terjadinya infeksi saluran respirasi dengan tanda tanda nafsu makan menurun, laju pernafasan meningkat, batuk dan keluar bau dari blowhole. Menurut Yeon Eo & Kwon (2011) terjadi kematian pada 2 ekor Lumba lumba *Tursiops truncatus* di kebun binatang Korea diakibatkan oleh infeksi *S. aureus* dan *P. aeruginosa* yang

menyebabkan terjadinya septicemia. Kematian akibat bakteri lain juga ditemukan pada Irawadi dolphin (*Orcaella brevirostris*) akibat *bacterial pneumonia* (Yu & Xia, 2013).

Dugaan pneumonia sebagai penyebab kematian lumba-lumba di Lembaga Konservasi Mamalia Air PT WSI adalah akibat infeksi bakteri *Klebsiella* sp dan *Pseudomonas alcaligenes*. Bakteri patogen lain berfungsi memperberat kejadian penyakit. Masing-masing bakteri yang ditemukan kemungkinan ada yang menginfeksi bersamaan tetapi ada juga bakteri yang baru mulai menginfeksi setelah adanya stres ataupun saat sistem kekebalan mulai menurun seperti *Staphylococcus epidermidis*, *Staphylococcus aureus* dan *Serratia marcescens*

Pneumonia yang menyebabkan terjadinya kematian lumba lumba hidung botol (*Tursiops aduncus*) di Lembaga Konservasi Mamalia Air PT. WSI merupakan *bacterial pneumonia* yang disebabkan oleh beberapa bakteri patogen. Bakteri tersebut terdiri dari bakteri Gram positif *Staphylococcus epidermidis*, *Staphylococcus aureus*, dan bakteri Gram negatif *Pseudomonas alcaligenes*, *Actinobacillus delphinicola*, *Klebsiella* sp dan *Serratia marcescens*.

## UCAPAN TERIMA KASIH

Penulis mengucapkan terima kasih kepada PT Wersut Seguni Indonesia yang telah memperbolehkan pengambilan sampel saat lumba –lumba dilakukan nekropsis.

“Penulis menyatakan tidak ada konflik kepentingan dengan pihak-pihak yang terkait dalam penelitian ini”.

## DAFTAR PUSTAKA

- Barrow GI, Feltham RKA. 1993. Cowan and Steel's Manual for Identification of Medical Bacteria. Ed ke-3. Cambridge (UK): Cambridge University Pr.
- Buck JD, Overstrom NA, Patton GW, Anderson HF, Gorzelany JF. 1991. Bacteria associated with stranded Cetaceans from the northeast USA and southwest Florida Gulf coasts. *Dis Aquat Org*. 10: 147-152.
- Buck JD, Randall SW, Howard LR, Larry JH. 2006. Aerobic microorganisms associated with free-ranging bottlenose dolphins in coastal gulf of Mexico and Atlantic ocean waters. *Journal of Wildlife Diseases*, 42(3), 2006, pp. 536–544.

- Capuccino JG, Sherman N. 2008. Microbiology : a Laboratory Manual. The Pearson International Edition.
- Carol JP, Peter S, Roger S, Fujioka, James TD. 1991. *Staphylococcus aureus* Infection in Newly Captured Pacific bottlenose Dolphins (*Tursiops truncatus gilli*). Journal of Zoo and Wildlife Medicine. 22(3): 330-338
- Dunn JL, Buck JD, Robeck TR. 2001. Bacterial Diseases of Cetaceans and Pinnipeds. Di dalam: Dierauf LA, Gulland FMD, editor. Marine Mammal Medicine. Ed ke-2. Florida: CRC Press.
- Forrest MG, Shannon MW, Lara SG, Jenny MM, Cynthia RS, Eric DJ. 2016. *Klebsiella pneumoniae*-Associated Meningitis and Septicemia in a Neonatal Bottlenose Dolphin (*Tursiops truncatus*). International Association for Aquatic Animal Medicine, 47th Annual IAAAM meeting and conference.
- Foster G, Ross HM, Malnick H. 1996. *Actinobacillus delphinicola*: a new member of the family Pasteurellaceae isolated from sea mammals. International Journal Systematic Bacteriology. 46(1): 648-652.
- Frances MDG, Dierauf LA, Whitman KL. 2018. CRC Handbook of Marine Mammal Medicine. 3rd ed. Boca Raton (US): CRC Pr.
- Grimont F, Grimont PAD. 2006. The genus *Serratia*. Prokaryotes. Journal of Veterinary Microbiology. 6: 219-244.
- Higgins R. 2000. Bacteria and fungi of marine mammals: A Review. Journal Canadian Veterinary. 41(1):105-116.
- Lai FL, Jen IF, Chang EH. 2016. Successful treatment of *Pseudomonas aeruginosa* bronchopneumonia in a captive pacific bottlenose dolphin (*Tursiops truncatus gilli*) with lung abscess. IAAAM. 2016: 1-2.
- Marshall CD. 2002. Morphology in Encyclopedia of Marine Mammals. W.F. Perrin, B. Wursig and J.G.M. Thewissen (eds.). Academic Press, San Diego. P.770-773.
- Morris PJ, Johnson WR, Pisani J, Bossart GD, Adams J, Reif JS, Fair PA. 2011. Isolation of culturable microorganisms from free-ranging bottlenose dolphins (*Tursiops truncatus*) from the southeastern United States. Journal of Veterinary Microbiology. 148: 440-448.
- Procop GW, Church DL, Hall GS, Janda WJ, Koneman EW, Schreckenberger PC, Woods GL. 2017. Koneman's Color Atlas and Textbook of Diagnostic Microbiology. 7th ed. Philadelphia (US): Wolters Kluwer.
- Quinn PJ, Carter ME, Markey B, Carter GR. 2004. Clinical Veterinary Microbiology. Ed ke-4. New York: Mosby Inc.
- Rodrigues SC, Delgado JD, Dias JL, Julia LC, Miriam M. 2018. Retrospective pathological survey of pulmonary disease in free-ranging Amazon river dolphin *Inia geoffrensis* and tucuxi *Sotalia fluviatilis*. Diseases of Aquatic Organisms. DAO 131: 1-11. Inter Research Science Publisher.
- Rini EP. 2012. Identifikasi Bakteri Asal Saluran Pernafasan Atas (*Blowhole*) Lumba-lumba Hidung Botol Indo-Pasifik (*Tursiops aduncus*) di Kawasan Konservasi Pantai Cahaya Kendal Jawa Tengah [skripsi]. Bogor: Fakultas Kedokteran Hewan, Institut Pertanian Bogor.
- Seepaulsingh SHS. 2014. Using comparative metagenomics to determine the role of Atlantic bottlenose dolphins (*Tursiops truncatus*) as sentinels for human respiratory health. [Tesis]. Colombia: College of Arts and Science, University of South Carolina.
- Stephanie VW, Risa D, Cynthia S. 2012. Thirty year retrospective evaluation of pneumonia in a bottle nose dolphin *Tursiops truncatus* population. Diseases of Aquatic Organisms. Vol:99.237-242
- Streitfeld MM, Chapman GC. 1976. *Staphylococcus aureus*. Infection of captive dolphins (*Tursiops truncatus*) an oceanarium personnel. American Journal of Veterinary Res 37:303-305.
- Tanaka Y, Yuasa J, Baba M, Tanikawa T, Nakagawa Y, Matsuyama T. 2004. Temperature dependent bacteriostatic activity of *Serratia marcescens*. Journal of Environmental Microbiology. 19:236-240.
- Watson SV, Daniels R, Smith C. 2012. Thirty year retrospective evaluation of pneumonia in a bottlenose dolphin *Tursiops truncatus* population. Disease of Aquatic Organisms. 9(1): 237-242.
- Yeon EO, Kwon OD. 2011. Two cases of bacterial pneumonia in Bottle Nose Dolphin (*Tursiops gilli*) at the seoul zoo. Korea. Pakistan Journal 31(3).260-262
- Yu JH, Xia ZE. 2013. Bacterial infection in Irrawaddy Dolphin (*Orcaella brevirostris*). J. Zoo Wildlife Medicine. 44(1). 156-158.